



2207080962

大同瑞慈健康体检

报 告 册

体检编号	207350	工号	109
姓名	程翠		
性别	女	年龄	35岁
单位	大同市园林绿化中心		
部门	大同市园林绿化中心-永泰广场		
联系电话	13623516195		
体检日期	2023-10-31		

尊敬的程翠女士您好！

首先，瑞慈健康体检全体员工欢迎您的光临，并对您的信任表示衷心的感谢！

您于 2023-10-31 （体检编号：207350）完成健康检查，本机构的各科医生已根据您的体检项目及结果，汇总成此份健康体检报告，并经总检医生审核。据此提出对您健康状况的综合分析及建议。

瑞慈健康体检倡导“大健康、大康复”，提出“健康是第一财富（Rich）”的人文理念。希望您仔细阅读并妥善地保管此份健康体检报告，并认真关注报告中的提示与建议，若您对报告内容有任何疑问，可直接与瑞慈健康体检客服部联系，进一步咨询。

健康体检咨询电话：**0352-2824444**

客户服务咨询电话：**0352-2830597**

400-6112995

瑞慈健康体检报告由下列内容组成：

第一部分：主检报告

第二部分：分科分项结果

第三部分：检验报告

第四部分：附表

主检报告

检查综述

- 1、【眼科】 (1) 视力下降
- 2、【尿沉渣】 红细胞(尿)(RBC)偏高(124 个/u1)
- 3、【尿常规】 隐血(ERY)3+ 正常红细胞偏高(124 个/u1) 尿蛋白质(PRO)2+
- 4、【甲状腺彩超】 甲状腺弥漫性改变 建议查甲功
- 5、【全腹彩超】 1.子宫肌瘤 多发 2.宫颈肥大 3.宫内节育器位置正常

医生建议

【视力下降】：

(1) 视力下降是由角膜白斑或角膜炎、晶状体混浊、眼底疾病、屈光不正等原因引起，建议眼科诊断治疗。

【红细胞(尿)(RBC)偏高】：

(1) 建议泌尿外科复查，结合临床参考。

【尿蛋白质(PRO)2+】：

(1) 建议定期复查。

【隐血(ERY)3+】：

(1) 尿隐血可分为肉眼血尿和镜下血尿。肉眼血尿是指肉眼能见到血色的尿，尿液呈洗肉水色或血色，通常在1000ml尿中含有1ml血液即肉眼可见。镜下血尿是指尿的颜色正常，通过显微镜可以观察到尿液中含红细胞，通常离心沉淀后的尿液镜检每高倍视野有红细胞3个以上。

(2) 尿隐血是泌尿系疾病常见的症状之一，生理情况下女性生理期、运动后等都可以引起，病理情况下大多是由泌尿系统疾病引起，如泌尿系炎症、尿路结石等，也有一些血尿是由全身性疾病或泌尿系统邻近器官所致。

(3) 需要指出的是：尿液呈红色并不都是血尿，有些药物、食物都能使尿液呈红色、橙色或褐色；由于严重创伤、错误输血等大量红细胞或组织破坏，也可导致血红蛋白或肌红蛋白尿。

(4) 建议往泌尿外科进一步复查，以明确诊断。

【甲状腺弥漫性改变】：

(1) 甲状腺弥漫性病变是甲状腺的一种病症，临床上常见的病种，多为结节性甲状腺肿、甲状腺癌、桥本甲状腺炎、甲亢等。建议内分泌科结合临床诊治。

【子宫肌瘤】：

(1) 子宫肌瘤又称子宫平滑肌瘤，是女性生殖器最常见的一种良性肿瘤，多见于30-50岁妇女，以40-50岁最为多见。

(2) 子宫肌瘤根据肌瘤与子宫壁的关系分3类：肌壁间肌瘤、浆膜下肌瘤和粘膜下肌瘤。

(3) 子宫肌瘤多无症状，少数表现为阴道出血，腹部触及肿物以及压迫症状等。如发生蒂扭转或其他情况时可引起疼痛。以多发性子宫肌瘤为常见。

(4)治疗必须根据患者年龄、生育要求、症状、肌瘤大小等情况全面考虑，肌瘤小且无症状，尤其近绝经年龄者，雌激素水平低落，肌瘤可自然萎缩或消失，通常不需治疗，每3—6个月随访一次；若肌瘤较大或症状明显继发贫血者，常需手术切除。

【宫颈肥大】：

(1)宫颈肥大引起的原因一是慢性炎症长期刺激，使宫颈充血、水肿，宫颈腺体和间质发生增生而导致宫颈不同程度的肥大、硬度增加。

(2)二是在宫颈腺体的深部可能出现粘液潴留，形成大小不等的囊肿，使宫颈变得肥大。

(3)宫颈肥大有时可比正常宫颈增大2~4倍，宫颈表面可以是光滑的，也可有糜烂。宫颈质地一般较硬，这是纤维结缔组织增生所致的。

(4)如果是单纯性的宫颈肥大，一般不需特殊处理，妇科定期复查即可。

汇总医生： 丁昊炜

主检日期： 2023-11-01

主检医生：

分科结果

身高、体重、血压

项目名称	检查结果	项目名称	检查结果
身高	165cm	体重	64kg
血压	101/61mmHg		

***小结：**

未见异常

操作员：闫辛儿 检查日期：2023-10-31 检查医生：名燕凌

内科

项目名称	检查结果	项目名称	检查结果
心率	68 次/min	心律	齐
心脏杂音	无	心界	正常
肺部	正常	呼吸音	呼吸音清
啰音	未闻及	叩诊	叩诊呈清音
腹部触诊	腹部平软	发育	正常
肝胆	肋下未触及	脾脏	肋下未触及
双肾	无叩击痛	肠鸣音	正常
营养	良好	神经系统	正常
生理反射	生理反射存在	病理反射	病理反射未引出
颅神经	正常	运动功能	正常
深浅感觉	正常	其它	无异常发现
既往史	无		

***小结：**

未见异常

操作员：名燕凌 检查日期：2023-10-31 检查医生：名燕凌

外科（女）

项目名称	检查结果	项目名称	检查结果
皮肤	正常	甲状腺	无肿大
浅表淋巴结	无肿大	肛门	拒检
泌尿外生殖器	正常	四肢关节	未见异常
腹股沟	未见异常	足背动脉	正常
紫绀	无	色素沉着	无
脱毛	无	脱色	无
浮肿	无	皮下结节	无
头颅	正常	颈部	正常
乳腺	正常	脊柱	正常
直肠	未检	皮肤黄疸	无
四肢	活动正常	其他	无

*小结:

未见异常

操作员：魏利平

检查日期:2023-10-31

检查医生：魏利平

眼科

项目名称	检查结果	项目名称	检查结果
视力(左)	0.8	视力(右)	0.6
辨色力	正常	眼睑	正常
结膜	正常	泪器	正常
角膜	正常	虹膜	正常
瞳孔	正常	晶状体	正常
玻璃体	正常	眼底	未见异常

*小结:

(1) 视力下降

操作员：田野青

检查日期:2023-10-31

检查医生：田野青

耳鼻喉科

项目名称	检查结果	项目名称	检查结果
听力(左)	正常	听力(右)	正常
外耳道	正常	鼓膜	正常
鼻窦	正常	鼻中隔	正常
鼻腔	正常	扁桃体	无肿大
嗅觉	正常	咽喉	正常

***小结:**

未见异常

操作员：王存宝 检查日期:2023-10-31 检查医生：王存宝

妇科内诊

项目名称	检查结果	项目名称	检查结果
外阴	正常	尿道口	正常
阴道	通畅	子宫	正常
附件	正常	宫颈	光滑
后穹窿	正常		

***小结:**

未见异常

操作员：许艳华 检查日期:2023-10-31 检查医生：许艳华

检验报告

尿常规

项目名称	检查结果	单位	参考值	提示
胆红素(BIL)	-		阴性	
隐血(ERY)	3+		阴性	
小圆上皮细胞(SRC)	0	个/ul	0--0	
维生素 C	-		阴性	
异常红细胞	0	个/ul	0--3	
红细胞（正常）	124	个/ul	0--6	↑
鳞状上皮细胞	0	个/ul	0--0	
粘液丝	0	个/ul	0--0	
尿葡萄糖(GLU)	-		阴性	
酮体(KET)	-		阴性	
比重(SG)	1.025		1.003--1.030	
酸碱度(PH)	6.5		4.5--8.0	
尿蛋白质(PRO)	2+		阴性	
尿胆原(URO)	-		阴性	
亚硝酸盐(NIT)	-		阴性	
尿白细胞(LEU)	-		阴性	

***小结:**

隐血(ERY)3+ 正常红细胞偏高(124 个/ul) 尿蛋白质(PRO)2+

操作员：赵伟 检查日期:2023-10-31 检查医生:陈建国

血常规（五分类）

项目名称	检查结果	单位	参考值	提示
白细胞(WBC)	7.29	10 ⁹ /L	3.5--9.5	
淋巴细胞绝对值(LY#)	2.65	10 ⁹ /L	1.1--3.2	

淋巴细胞百分比(LY%)	36.4	%	20--50
中性粒细胞绝对值(GR#)	4.15	10 ⁹ /L	1.8--6.3
中性粒细胞百分比(GR%)	56.9	%	40--75
嗜碱性粒细胞绝对值(BA#)	0.02	10 ⁹ /L	0--0.06
嗜碱性粒细胞百分比(BA%)	0.3	%	0--1.0
嗜酸性粒细胞绝对值(EO#)	0.04	10 ⁹ /L	0.02--0.52
嗜酸性粒细胞百分比(EO%)	0.6	%	0.4--8.0
血小板(PLT)	195	10 ⁹ /L	125--350
血小板分布宽度(PDW)	16.5	%	15--17
平均血小板体积(MPV)	11.1	fl	6.0--14.0
血小板压积(PCT)	0.217	%	0.11--0.28
红细胞(RBC)	4.17	10 ¹² /L	3.8--5.1
血红蛋白	119	g/L	115--150
红细胞压积(HCT)	36.3	%	35--45
红细胞平均体积(MCV)	87.0	fl	82--100
平均血红蛋白含量(MCH)	28.5	pg	27--34
平均血红蛋白浓度(MCHC)	327	g/L	316--354
单核细胞绝对值(MO#)	0.43	10 ⁹ /L	0.1--0.60
单核细胞百分比(MO%)	5.8	%	3--10
红细胞分布宽度标准差(RDW-SD)	46.3	fl	35--56
红细胞分布宽度变异系数(RDW-CV)	14.0	%	10.6--16.6
大血小板比率	32.1	%	11--45
大血小板数目	63	10 ⁹ /L	30--90
未成熟粒细胞数目	0.01	10 ⁹ /L	0--999
未成熟粒细胞百分比	0.1	%	0--100
有核红细胞数目	0.000	10 ⁹ /L	0--9999

有核红细胞百分比	0.00	/100WBC	0--9999	
----------	------	---------	---------	--

***小结:**

未见异常

操作员：祁佳佳 检查日期:2023-10-31 检查医生:陈建国

肾功三项

项目名称	检查结果	单位	参考值	提示
肌酐(CREA)	70.00	umol/L	41--73	
尿酸(UA)	327.00	umol/L	140--340	
尿素测定 (Urea)	4.70	mmol/L	2.6--7.5	

***小结:**

未见异常

操作员：李丹 检查日期:2023-10-31 检查医生:陈建国

空腹血糖

项目名称	检查结果	单位	参考值	提示
葡萄糖(GLU)	4.95	mmol/L	3.89--6.1	

***小结:**

未见异常

操作员：李丹 检查日期:2023-10-31 检查医生:陈建国

尿沉渣

项目名称	检查结果	单位	参考值	提示
白细胞尿	0	个/ul	0--13	
上皮细胞(EC)	0	/HP	0--28	
管型(CAST)	0	个/ul	0--1	
霉菌 (尿)	0	/HP	0--0	
结晶	0	/HP	0--10	

透明度(CLA)	清亮			
胆红素(BIL)	-		阴性	
颜色(Colour)	淡黄色			
红细胞(尿)(RBC)	124	个/ul	0--6	↑

***小结:**

红细胞(尿)(RBC)偏高(124 个/ul)

操作员：赵伟 检查日期:2023-10-31 检查医生:陈建国

血脂四项

项目名称	检查结果	单位	参考值	提示
动脉硬化指数	2.34		1.31--3.19	
总胆固醇(CHOL)	4.73	mmol/L	2.59--5.2	
甘油三脂(TG)	0.96	mmol/L	0.7--1.7	
低密度脂蛋白(LDL)	2.90	mmol/L	0--4.13	
高密度脂蛋白(HDL)	1.24	mmol/L	0.77--1.55	

***小结:**

未见异常

操作员：李丹 检查日期:2023-10-31 检查医生:陈建国

肝功能三项

项目名称	检查结果	单位	参考值	提示
γ-谷氨酰转肽酶(GGT)	14.0	U/L	7--45	
丙氨酸氨基转移酶(ALT)	38.00	U/L	7--40	
门冬氨酸氨基转移酶(AST)	24.00	U/L	13--35	
谷草比谷丙	0.63		0.4--2.5	

***小结:**

未见异常

操作员：李丹 检查日期:2023-10-31 检查医生:陈建国

大同现代医学检验实验室

液基薄层细胞学图文报告

ID: 2023090633

病理号: 086935

姓名: 程翠

性别: 女

年龄: 35岁

送检科室: 体检科

电话号码: 13623516195

床号:

病历号:

体检号: 2207080962

送检医院: 大同瑞慈康复体检 送检日期: 2023-10-31

末次月经:

送检医生:

采样日期:

报告日期: 2023-10-31

标本满意度: 满意

细胞量: >40%

红细胞:

经期样本:

颈管细胞:

化生细胞:

鳞状细胞:

宫颈柱状细胞:

未见上皮内病变/恶性细胞:

正常范围内:

良性反应性改变:

- 炎症:
 - 轻度:
 - 中度:
 - 重度:
- 放疗:
- 妊娠:
- 萎缩性:
- 宫内避孕器:
- 其他:

病原体: 滴虫感染: 念珠菌感染: 细菌感染:

提示 HPV 感染: 疱疹病毒感染:

鳞状上皮细胞分析:

非典型鳞状细胞:

- 倾向上皮内瘤变:
- 倾向良性反应性改变:
- 不能明确意义(ASC-US):
- 不排除高度病变(ASC-H):

上皮内低度病变: 鳞癌:

上皮内高度病变:

- CIN2:
- CIN3:

腺上皮细胞分析:

非典型腺细胞:

- 宫内膜:
- 来源不明:

非典型腺细胞(宫颈管):

- 倾向原位腺癌:
- 不能明确意义:
- 倾向良性反应性改变:

腺癌:

- 宫颈管:
- 宫内膜:
- 其它:

炎细胞:

- 轻度:
- 中度:
- 重度:

可疑腺癌:

诊断意见: 未见上皮内病变或恶性细胞 (NILM)。

建议:

报告医师: 张荣生

地址: 大同市魏都大道 79 号, 本报告医师签字后有效
咨询: 0352-2830587 4006-122-995

妇科细胞学是筛查项目, 出于技术原因, 可能会有假阴性结果, 本检测仅对来样负责, 如果对结果有疑义, 请在收到报告 7 天内与我们联系。

大同瑞慈康复医院 12导联心电图报告

程翠 女 35岁 体检号:207350

病床号:

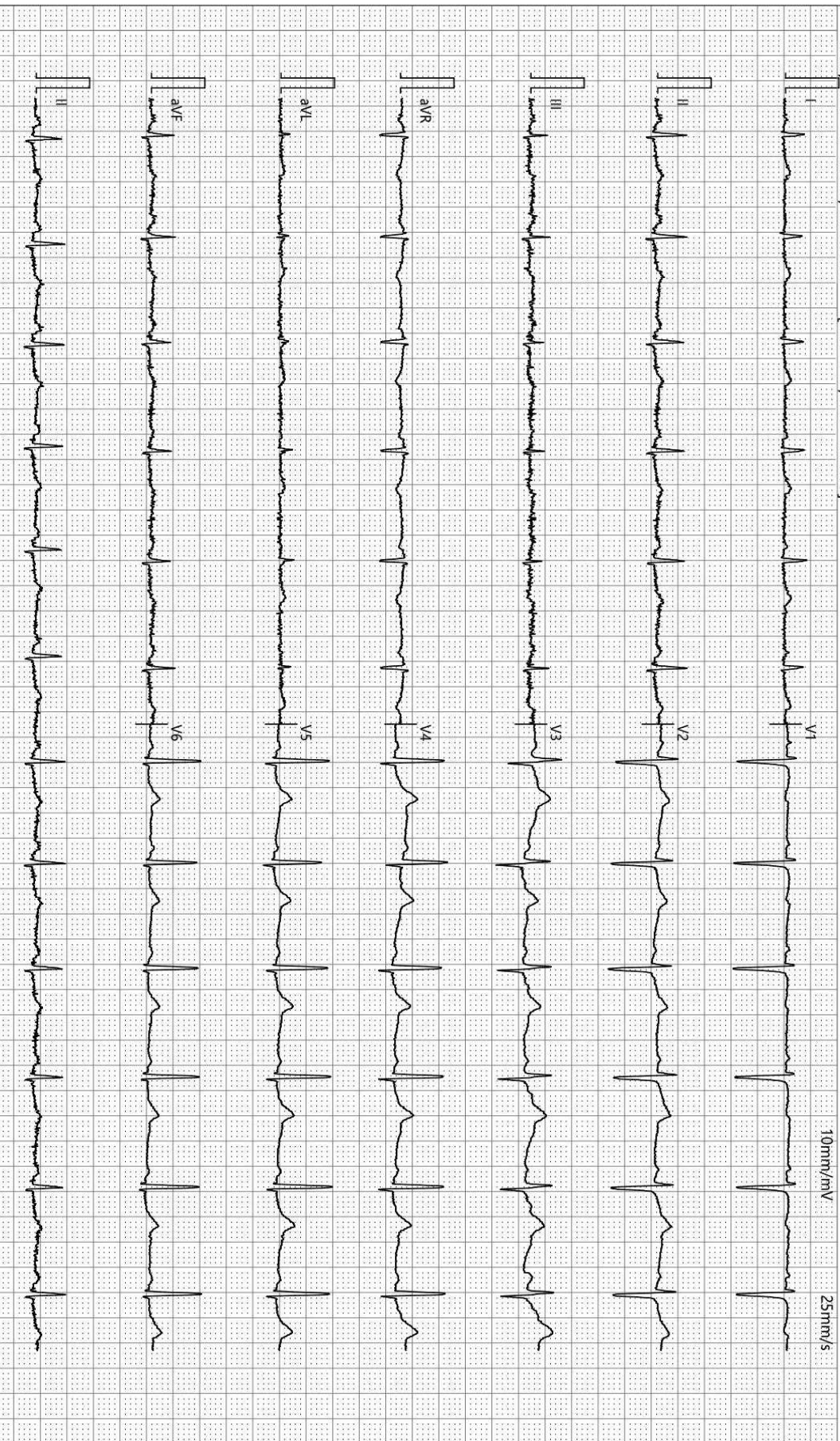
诊断结果:

- 1.窦性心律
- 2.正常心电图

诊断医生:

曹生 陶志峰

HR : 71bpm [60 ~ 100bpm]
P : 104ms [0 ~ 110ms]
PR : 142ms [120 ~ 200ms]
QRS : 93ms [60 ~ 100ms]
QT/QTc : 410/447ms [320 ~ 440/0 ~ 460ms]
P/QRS/T : 59/50/18deg. [0 ~ 75/-30 ~ 90/0 ~ 75deg]
RV5/SV1 : 0.965/0.967mV [0.0 ~ 2.5/0.0 ~ 2.0mV]



检查时间:2023-10-31 10:39:24

诊断时间:2023-10-31 10:44:50

SEMIP V1.90

仅供临床参考

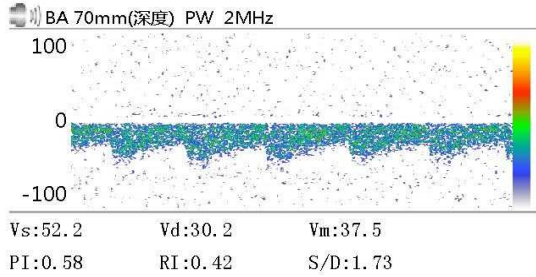
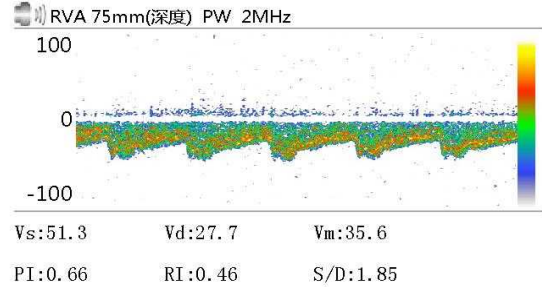
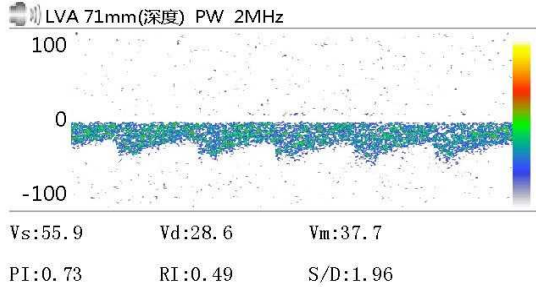
Text



大同瑞慈健康体检

颅内多普勒血流图 (TCD) 检查报告单

姓名: 程翠 性别: 女 年龄: 35 岁 检查号: 2207080962
 申请科室: 体检科 申请医师: 李菊蓉 检查类型: 颅内血管 床号:



Vs: Vd: Vm:
 PI: RI: S/D:

Vs: Vd: Vm:
 PI: RI: S/D:

Vs: Vd: Vm:
 PI: RI: S/D:

医生意见

结论: 椎-基底动脉脑血管超声未见异常。

李菊蓉

检查日期: 2023-10-31

本报告单仅提供临床参考

双源 CT 诊断图文报告

流水号: 2207080962

影像号: CT20231031082

姓名: 程翠

年龄: 35 岁

性别: 女

检查设备: 西门子量子双源 CT

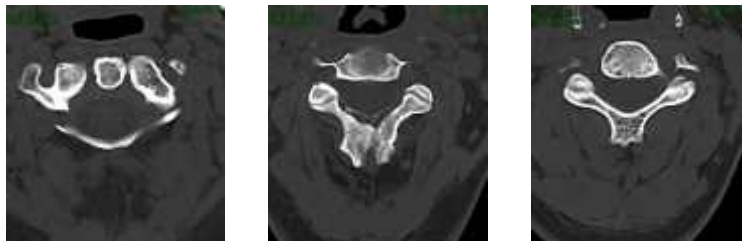体检号: 207350

申请医院: 本院

体检科室: 体检科

检查部位: CT 检查二

经典图像:



影像所见:

颈椎曲度变直, 序列整齐, 颈环枢关节对称, 附件横突孔等大等圆, 颈椎体骨质未见异常。未见压迫颈髓硬膜囊, 颈髓软组织形态如常, 邻近椎管未见变窄, 附件小关节骨质未见异常。

影像诊断:

颈椎未见明显异常

报告医师: 剧艳军

检查日期: 2023-10-31

审核医师: 剧艳军

报告日期: 2023-10-31

超声诊断图文报告

流水号: 2207080962

影像号: 1435438

姓名: 程翠

年龄: 35 岁

性别: 女

检查设备: Vivid E95

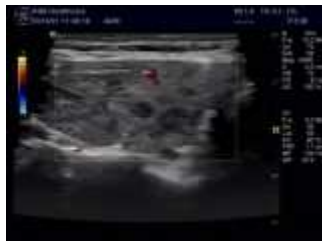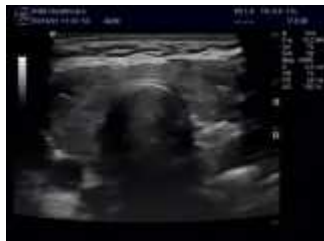体检号: 207350

申请医院: 本院

体检科室: 体检科

检查部位: 甲状腺彩超

经典图像:



影像所见:

甲状腺双侧叶形态正常, 包膜完整, 实质回声不均、减低, 部分呈结节状改变, CDFI: 未见异常血流信号。双侧颈部未见明显肿大淋巴结。

影像诊断:

甲状腺弥漫性改变 建议查甲功

报告医师: 李菊蓉

检查日期: 2023-10-31

审核医师: 李菊蓉

报告日期: 2023-10-31

超声诊断图文报告

流水号: 2207080962

影像号: 1435444

姓名: 程翠

年龄: 35 岁

性别: 女

检查设备: Vivid E95

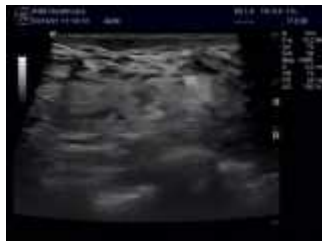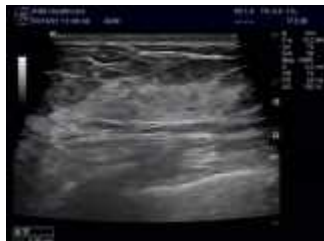体检号: 207350

申请医院: 本院

体检科室: 体检科

检查部位: 乳腺彩超

经典图像:



影像所见:

双侧乳腺腺体层次清晰, 右乳腺体厚 0.9cm, 左乳腺体厚 0.8cm, 乳导管未见扩张, 未见明显占位性病变, CDFI: 未见异常血流信号。

影像诊断:

双侧乳腺未见明显异常

报告医师: 李菊蓉

检查日期: 2023-10-31

审核医师: 李菊蓉

报告日期: 2023-10-31

超声诊断图文报告

流水号: 2207080962

影像号: 1435452

姓名: 程翠

年龄: 35 岁

性别: 女

检查设备: Vivid E95

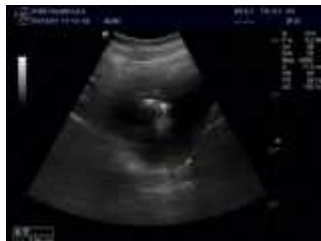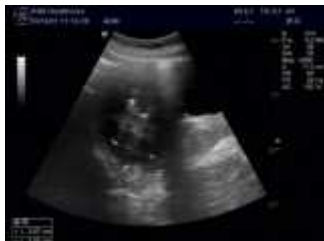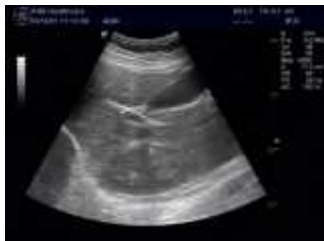体检号: 207350

申请医院: 本院

体检科室: 体检科

检查部位: 全腹彩超

经典图像:



影像所见:

肝脏大小形态正常, 包膜光滑完整, 实质回声均匀, 肝内管道系统走行清晰, 门静脉及肝内胆管不扩张。

胆囊大小形态正常, 壁不厚、光滑, 囊内透声好, 肝外胆管不扩张。

胰腺大小形态正常, 实质回声均匀, 主胰管不扩张。

脾脏大小形态正常, 实质回声均匀, 脾门静脉不宽。

双肾大小形态正常, 皮髓质分界清晰, 集合系统未见分离, 双侧输尿管未见扩张。

膀胱充盈佳, 未见明显异常。

前位子宫, 形态饱满, 体积增大, 大小约 9.9*9.4*9.2cm, 肌壁回声欠均匀, 内探及数个低回声结节, 大者位于后壁, 大小约 3.8*3.2cm, 边界清, 内膜线清晰, 厚 0.9cm, 宫内探及节育器回声, 位置正常, 宫颈厚约 3.7cm, 双侧附件区未见异常。

影像诊断:

1. 子宫肌瘤 多发
2. 宫颈肥大
3. 宫内节育器位置正常

报告医师: 李菊蓉

检查日期: 2023-10-31

审核医师: 李菊蓉

报告日期: 2023-10-31