



2207080905

大同瑞慈健康体检

报 告 册

体检编号	193375	工号	507
姓名	牛雁军		
性别	男	年龄	44岁
单位	大同市园林绿化中心		
部门	大同市园林绿化中心-文瀛湖风		
联系电话	13703522521		
体检日期	2023-11-28		

尊敬的牛雁军先生您好！

首先，瑞慈健康体检全体员工欢迎您的光临，并对您的信任表示衷心的感谢！

您于 2023-11-28 （体检编号：193375）完成健康检查，本机构的各科医生已根据您的体检项目及结果，汇总成此份健康体检报告，并经总检医生审核。据此提出对您健康状况的综合分析及建议。

瑞慈健康体检倡导“大健康、大康复”，提出“健康是第一财富（Rich）”的人文理念。希望您仔细阅读并妥善地保管此份健康体检报告，并认真关注报告中的提示与建议，若您对报告内容有任何疑问，可直接与瑞慈健康体检客服部联系，进一步咨询。

健康体检咨询电话：**0352-2824444**

客户服务咨询电话：**0352-2830597**

400-6112995

瑞慈健康体检报告由下列内容组成：

第一部分：主检报告

第二部分：分科分项结果

第三部分：检验报告

第四部分：附表

主检报告

检查综述

- 1、【身高、体重、血压】 (1) 体重指数 18.17：体重偏低
- 2、【血脂四项】 总胆固醇(CHOL)偏高(5.29 mmol/L)
- 3、【尿常规】 维生素 C+- 鳞状上皮细胞偏高(4 /HP) 粘液丝偏高(9 /HP)
- 4、【心电图】 1. 窦性心律不齐
- 5、【颈部血管彩超】 右锁骨下动脉起始处(混合斑)形成
- 6、【全腹彩超】 前列腺钙化斑
- 7、【动脉硬化检测】 1. 外周动脉僵硬度增高

医生建议

【体重偏低】：

(1) 体重指数是判断体重超标或偏低的主要指标。体重是反映和衡量一个人健康状况的重要标志之一，过胖和过瘦都不利于健康，身高体重不协调也不会给人以美感。体重的变化，还会直接反映身体长期的热量平衡状态。

(2) 当需要比较及分析一个人的体重对于不同身高的人所带来的健康影响时，体重指数是一个中立而可靠的指标。其主要适用于需要体重测试、体型肥胖和全身检查的人群。

(3) 体重指数(BMI)是世界卫生组织推荐的国际统一使用的肥胖分型标准，也是目前国际上常用的衡量人体胖瘦程度以及是否健康的一个标准，其计算方式为： $BMI = \text{体重(千克)} / \text{身高(米} \times \text{米)}$ 。成人的标准值是BMI18.5-23.9之间。低于18.5为体重指数偏低；高于23.9则为体重指数偏高。

(4) 体重指数偏低首先应该排除胃肠道(如消化不良)、甲状腺等疾患，及其他影响身体健康的不良因素，如睡眠不足、睡眠障碍、精神压力等。长期的体重指数偏低会导致营养不良，造成自身抵抗力、免疫力较低，出现消瘦、头晕等症状。

(5) 饮食原则，注意营养素的合理搭配，宜高热量(肉类、淀粉类)、高蛋白、高维生素、低脂肪、低纤维素饮食为主，少食油炸类及难消化的、冰冷的食物并逐渐增加营养物质的摄入量。

(6) 运动可促进体内激素的合理调配，应该选择适合个人健康的运动方式。保持生活规律、心情舒畅和充足的睡眠。

【总胆固醇(CHOL)偏高】：

(1) 总胆固醇是脂质的主要成分之一，其数量受年龄、家族、性别、饮食、遗传等多种因素影响。总胆固醇对人体生长发育以及新陈代谢有重要的作用，正常值是2.59-5.20mmol/L。

(2) 总胆固醇升高后，会增加类脂物质的堆积，会产生更多的血管斑块，进而增加心脑血管疾病的风险。大于5.21-5.69mmol/L是胆固醇的临界偏高，即使是一个完全健康的人，只要总胆固醇 $>7.2\text{mmol/L}$ 或低密度脂蛋白 $>4.9\text{mmol/L}$ ，未来发生心脑血管的风险就明显增高，应该马上治疗。

(3) 总胆固醇升高根据病因可分为两大类：一是原发性，是由于遗传因素缺陷所致，另一种是继发性，可引起其升高的疾病主要有糖尿病、高血压、甲减、肝肾疾病等。

(4) 降低总胆固醇的治疗中，原发性偏高应积极应用降脂药，曾经选择他汀类药物，胆固醇任不能达标的，可联合用药(如依折麦布等)。

(5) 如果总胆固醇偏高，且患者有糖尿病、高血压、甲减、肝肾疾病或者已经发生心脑血管疾病的人更应积极用药，控制降低疾病风险。

(6)戒烟，增强运动，采用低脂、低糖饮食，少食富含脂肪、胆固醇及饱和脂肪酸的食物，多进食蔬菜、水果、豆制品、粗粮、鱼和高纤维食品。

(7)必要时在医师指导下使用降脂药物治疗，并前往内分泌科复诊。

【鳞状上皮细胞偏高】：

(1)在生理情况下，机体正常的新陈代谢都会引起鳞状上皮细胞的脱离，这是一种正常的机体现象。如果长时间出现鳞状上皮细胞偏高的现象时，则有可能是尿路感染、泌尿系统结石等因素导致，应及时往泌尿外科进一步诊断治疗。

【粘液丝偏高】：

- (1)尿常规中粘液丝是由尿路中细胞分泌出来的，在有尿路感染时分泌会明显增多，且伴有炎症细胞的出现。
- (2)粘液丝偏高，可分为生理性偏高和病理性偏高两种，生理性偏高一般是由于喝水较少导致的尿液浓缩，一般在喝水后就能达到稀释的效果。
- (3)病理性的粘液丝偏高是由于泌尿系炎症或者是前列腺炎导致的，需要注意观察，多喝水，同时有白细胞等炎症细胞增多时，应及时服用抗感染药物治疗。如果仅有粘液丝的增多而没有白细胞等炎症细胞增多时，尿路有炎症的可能性不大。
- (4)建议平时饮食注意清淡，多喝水，少吃油腻和辛辣的食物，要注意个人清洁卫生，勤洗阴部，注意休息。

【维生素 C+-】：

(1)尿液中维生素 C 阳性，一般提示饮食中摄入维生素 C 含量较高的食物，引起尿液中维生素 C 呈阳性反应。建议定期复查尿常规。

【窦性心律不齐】：

- (1)供内科临床参考，可见于正常人，无重要临床意义。
- (2)见于正常人，是一种随呼吸节律而变化的正常心律。

【右锁骨下动脉起始处（混合斑）形成】：

- (1)颈动脉斑块是动脉硬化后，血管里面的垃圾沉淀在血管壁形成。斑块又分为硬斑和软斑两种。硬斑比较稳定，不容易脱落，软斑不稳定，容易破裂脱落，从而形成血管栓塞。
- (2)建议：1. 减低胆固醇水平。2. 减低高血糖、高血压等高危因素，将血压、血糖控制在理想水平。3. 积极进行生活干预，控制饮食，改善饮食结构，适量增加运动，戒烟限酒。4. 必要时药物治疗。

【前列腺钙化斑】：

(1)1、前列腺钙化斑大多数是由于前列腺炎症之后，前列腺内部组织局部出现了纤维化、钙质沉积而引起的。多数患者都是在体检时通过彩超检查时发现的，一般情况没有不适症状不需治疗。2、部分患者如有不适症状，建议前往泌尿科诊断治疗。

【外周动脉僵硬度增高】：

- (1)动脉硬化是全身性粥样硬化在肢体局部表现，是全身性动脉内膜及其中膜呈退行性、增生性改变，使血管壁变硬缩小，失去弹性，从而继发血栓形成致使远端血流量进行性减少或中断。
- (2)要均衡饮食，要防止其他疾病引起的动脉粥样硬化，如糖尿病、肥胖、高血压。少吃含油脂和胆固醇多的食品，减少盐的摄入，多吃富含高密度脂蛋白的鱼类、海鲜。戒烟限酒，控制体重，保持良好的心态。通过适量的运动，可以明显改善动脉粥样硬化。必要时内科咨询及诊治。

汇总医生： 樊兴国

主检日期： 2023-11-30

主检医生：

分科结果

身高、体重、血压

项目名称	检查结果	项目名称	检查结果
身高	174cm	体重	55kg
血压	126/72mmHg		

***小结：**

(1) 体重指数 18.17：体重偏低

操作员：赵婉如

检查日期：2023-11-28

检查医生：名燕凌

眼科

项目名称	检查结果	项目名称	检查结果
视力(左)	0.8	视力(右)	1.0
辨色力	正常	眼睑	正常
结膜	正常	泪器	正常
角膜	正常	虹膜	正常
瞳孔	正常	晶状体	正常
玻璃体	正常	眼底	未见异常

***小结：**

未见异常

操作员：田野青

检查日期：2023-11-28

检查医生：田野青

检验报告

尿常规

项目名称	检查结果	单位	参考值	提示
胆红素(BIL)	-		阴性	
隐血(ERY)	-		阴性	
小圆上皮细胞(SRC)	0	个/ul	0--0	
维生素 C	+-		阴性	
异常红细胞	0	个/ul	0--3	
红细胞（正常）	1	个/ul	0--6	
鳞状上皮细胞	4	个/ul	0--0	↑
粘液丝	9	个/ul	0--0	↑
尿葡萄糖(GLU)	-		阴性	
酮体(KET)	-		阴性	
比重(SG)	1.025		1.003--1.030	
酸碱度(PH)	6.5		4.5--8.0	
尿蛋白质(PRO)	-		阴性	
尿胆原(URO)	-		阴性	
亚硝酸盐(NIT)	-		阴性	
尿白细胞(LEU)	-		阴性	

*小结:

维生素 C+- 鳞状上皮细胞偏高(4 /HP) 粘液丝偏高(9 /HP)

操作员：王小雪 检查日期:2023-11-28

检查医生:陈建国

血常规（五分类）

项目名称	检查结果	单位	参考值	提示
白细胞(WBC)	4.64	10 ⁹ /L	3.5--9.5	
淋巴细胞绝对值(LY#)	1.93	10 ⁹ /L	1.1--3.2	

淋巴细胞百分比(LY%)	41.6	%	20--50
中性粒细胞绝对值(GR#)	2.26	10 ⁹ /L	1.8--6.3
中性粒细胞百分比(GR%)	48.9	%	40--75
嗜碱性粒细胞绝对值(BA#)	0.01	10 ⁹ /L	0--0.06
嗜碱性粒细胞百分比(BA%)	0.2	%	0--1.0
嗜酸性粒细胞绝对值(EO#)	0.08	10 ⁹ /L	0.02--0.52
嗜酸性粒细胞百分比(EO%)	1.6	%	0.4--8.0
血小板(PLT)	200	10 ⁹ /L	125--350
血小板分布宽度(PDW)	16.1	%	15--17
平均血小板体积(MPV)	9.2	fl	6.0--14.0
血小板压积(PCT)	0.185	%	0.11--0.28
红细胞(RBC)	5.27	10 ¹² /L	4.3--5.8
血红蛋白	153	g/L	130--175
红细胞压积(HCT)	46.3	%	40--50
红细胞平均体积(MCV)	87.8	fl	82--100
平均血红蛋白含量(MCH)	29.1	pg	27--34
平均血红蛋白浓度(MCHC)	331	g/L	316--354
单核细胞绝对值(MO#)	0.36	10 ⁹ /L	0.1--0.60
单核细胞百分比(MO%)	7.7	%	3--10
红细胞分布宽度标准差(RDW-SD)	40.5	fl	35--56
红细胞分布宽度变异系数(RDW-CV)	12.1	%	10.6--16.6
大血小板比率	18.9	%	11--45
大血小板数目	38	10 ⁹ /L	30--90
未成熟粒细胞数目	0.01	10 ⁹ /L	0--999
未成熟粒细胞百分比	0.2	%	0--100
有核红细胞数目	0.000	10 ⁹ /L	0--9999

有核红细胞百分比	0.00	/100WBC	0--9999	
----------	------	---------	---------	--

***小结:**

未见异常

操作员：祁佳佳 检查日期:2023-11-28 检查医生:陈建国

肾功三项

项目名称	检查结果	单位	参考值	提示
肌酐(CREA)	57.00	umol/L	57--97	
尿酸(UA)	368.00	umol/L	200--420	
尿素测定 (Urea)	4.90	mmol/L	3.1--8.0	

***小结:**

未见异常

操作员：王文静 检查日期:2023-11-28 检查医生:陈建国

空腹血糖

项目名称	检查结果	单位	参考值	提示
葡萄糖(GLU)	4.78	mmol/L	3.89--6.1	

***小结:**

未见异常

操作员：王文静 检查日期:2023-11-28 检查医生:陈建国

尿沉渣

项目名称	检查结果	单位	参考值	提示
白细胞尿	1	个/ul	0--13	
上皮细胞(EC)	4	/HP	0--28	
管型(CAST)	0	个/ul	0--1	
霉菌 (尿)	0	/HP	0--0	
结晶	0	/HP	0--10	

透明度(CLA)	清亮			
胆红素(BIL)	-		阴性	
颜色(Colour)	淡黄色			
红细胞(尿)(RBC)	1	个/ul	0--6	

***小结:**

未见异常

操作员：王小雪 检查日期:2023-11-28 检查医生:陈建国

血脂四项

项目名称	检查结果	单位	参考值	提示
动脉硬化指数	2.83		1.31--3.19	
总胆固醇(CHOL)	5.29	mmol/L	2.59--5.2	↑
甘油三脂(TG)	1.27	mmol/L	0.7--1.7	
低密度脂蛋白(LDL)	3.48	mmol/L	0--4.13	
高密度脂蛋白(HDL)	1.23	mmol/L	0.77--1.55	

***小结:**

总胆固醇(CHOL)偏高(5.29 mmol/L)

操作员：王文静 检查日期:2023-11-28 检查医生:陈建国

肝功能三项

项目名称	检查结果	单位	参考值	提示
γ-谷氨酰转肽酶(GGT)	23.0	U/L	10--60	
丙氨酸氨基转移酶(ALT)	19.00	U/L	9--50	
门冬氨酸氨基转移酶(AST)	20.00	U/L	15--40	
谷草比谷丙	1.05		0.4--2.5	

***小结:**

未见异常

操作员：王文静 检查日期:2023-11-28 检查医生:陈建国

大同瑞慈康复医院 12导联心电图报告

牛雁军 男 44岁 体检号:193375

病床号:

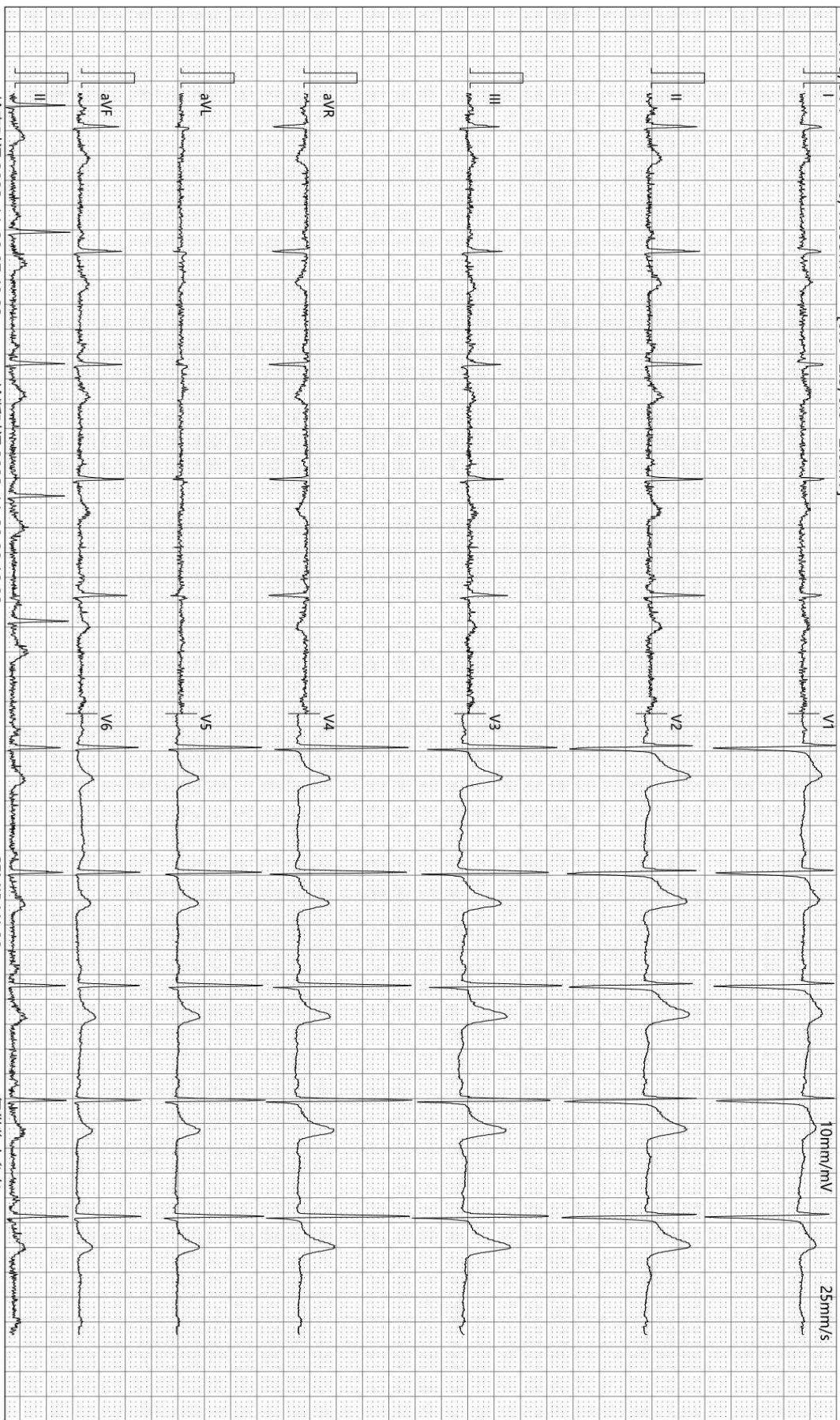
诊断结果:

窦性心律不齐

诊断医生:

张之生

HR	: 60bpm	[60 ~ 100bpm]
P	: 108ms	[0 ~ 110ms]
PR	: 147ms	[120 ~ 200ms]
QRS	: 80ms	[60 ~ 100ms]
QT/QTc	: 381/382ms	[320 ~ 440/0 ~ 450ms]
P/QRS/T	: 66/67/58deg.	[0 ~ 75/-30 ~ 90/0 ~ 75deg]
RV5/SV1	: 1.616/1.659mV	[0.0 ~ 2.5/0.0 ~ 2.0mV]



检查时间:2023-11-28 07:49:23

诊断时间:2023-11-28 08:10:02

SEMIP V1 90

仅供临床参考

Text

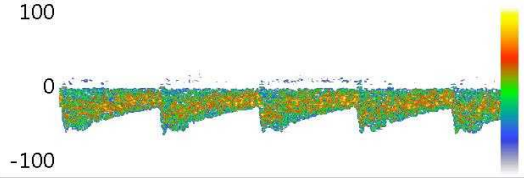


大同瑞慈健康体检

颅内多普勒血流图 (TCD) 检查报告单


姓名: 牛雁军 性别: 男 年龄: 44 岁 检查号: 2207080 905
 申请科室: 体检科 申请医师: 李菊蓉 检查类型: 颅内血管 床号:

LVA 72mm(深度) PW 2MHz
100



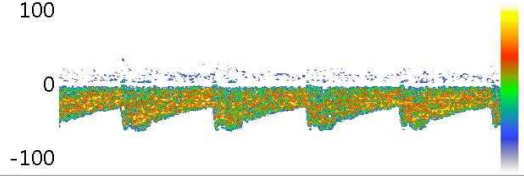
Vs:60.5 Vd:27.7 Vm:38.6
 PI:0.85 RI:0.54 S/D:2.18

RVA 53mm(深度) PW 2MHz
100



Vs:59.6 Vd:28.2 Vm:38.6
 PI:0.81 RI:0.53 S/D:2.12

BA 56mm(深度) PW 2MHz
100



Vs:57.6 Vd:29.8 Vm:39.1
 PI:0.71 RI:0.48 S/D:1.93

Vs: Vd: Vm:
 PI: RI: S/D:

Vs: Vd: Vm:
 PI: RI: S/D:

Vs: Vd: Vm:
 PI: RI: S/D:

医生意见

结论: 椎-基底动脉脑血管超声未见异常。

李菊蓉

检查日期: 2023-11-28

本报告单仅提供临床参考

双源 CT 诊断图文报告

流水号: 2207080905

影像号: CT20231127188

姓名: 牛雁军

年龄: 44 岁

性别: 男

检查设备: 西门子量子双源 CT

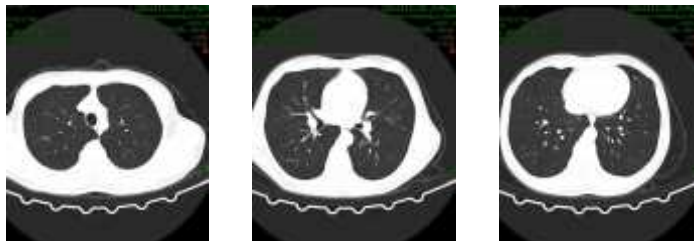体检号: 193375

申请医院: 本院

体检科室: 体检科

检查部位: CT 检查二

经典图像:



影像所见:

胸廓对称, 骨性肋骨完整, 胸壁软组织结构良好, 两肺支气管血管纹理走行分布良好, 支气管束结构清晰, 双肺通气良好。肺门结构未见异常。纵隔无偏移, 段以上支气管通畅。心影及大血管形态结构正常, 纵隔内未见肿大淋巴结。胸膜未见异常。

影像诊断:

胸部未见明显异常

报告医师: 剧艳军

检查日期: 2023-11-29

审核医师: 剧艳军

报告日期: 2023-11-29

超声诊断图文报告

流水号: 2207080905

影像号: 1464436

姓名: 牛雁军

年龄: 44 岁

性别: 男

检查设备: Vivid E95

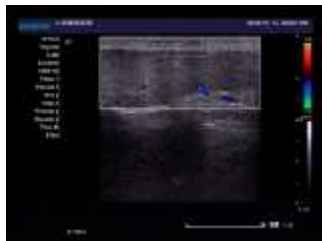
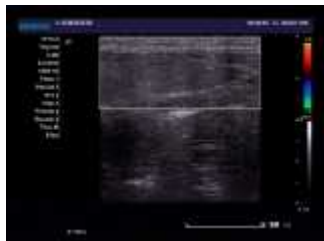体检号: 193375

申请医院: 本院

体检科室: 体检科

检查部位: 甲状腺彩超

经典图像:



影像所见:

甲状腺双侧叶形态正常, 包膜完整, 实质回声均匀, CDFI: 未见异常血流信号。
双侧颈部未见明显肿大淋巴结。

影像诊断:

甲状腺双侧叶未见异常

报告医师: 李菊蓉

检查日期: 2023-11-28

审核医师: 李菊蓉

报告日期: 2023-11-28

超声诊断图文报告

流水号: 2207080905

影像号: 1464442

姓名: 牛雁军

年龄: 44 岁

性别: 男

检查设备: Vivid E95

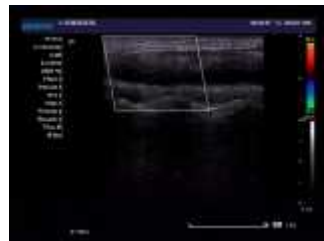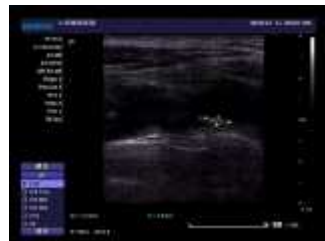体检号: 193375

申请医院: 本院

体检科室: 体检科

检查部位: 颈部血管彩超

经典图像:



影像所见:

右锁骨下动脉起始处探及混合回声斑, 大小约 5.7*1.9mm, 双侧颈总动脉、颈内、颈外动脉起始段内中膜不增厚, 内壁欠光滑, 管壁未见明确强回声斑。CDFI: 血流充盈好。PW: 频谱形态正常。

双侧椎动脉走行正常, 椎动脉内径正常, 管壁不厚, 管腔内为无回声, CDFI: 血流充盈好。PW: 频谱正常。

	内径 mm	流速 cm/s	RI
左侧椎动脉	3.6	45.5	0.55
右侧椎动脉	3.4	47.8	0.58

影像诊断:

右锁骨下动脉起始处 (混合斑) 形成

报告医师: 李菊蓉

检查日期: 2023-11-28

审核医师: 李菊蓉

报告日期: 2023-11-28

超声诊断图文报告

流水号: 2207080905

影像号: 1464450

姓名: 牛雁军

年龄: 44 岁

性别: 男

检查设备: Vivid E95

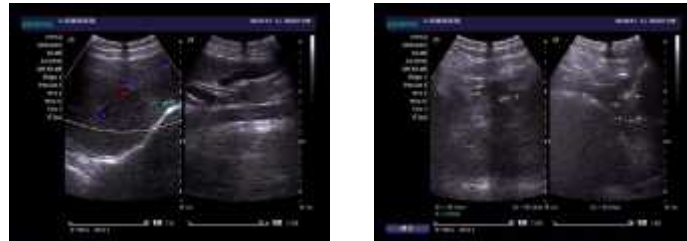体检号: 193375

申请医院: 本院

体检科室: 体检科

检查部位: 全腹彩超

经典图像:



影像所见:

肝脏大小形态正常, 包膜光滑完整, 实质回声均匀, 肝内管道系统走行清晰, 门静脉及肝内胆管不扩张。
胆囊大小形态正常, 壁不厚、光滑, 囊内透声好, 肝外胆管不扩张。
胰腺大小形态正常, 实质回声均匀, 主胰管不扩张。
脾脏大小形态正常, 实质回声均匀, 脾门静脉不宽。
双肾大小形态正常, 皮髓质分界清晰, 集合系统未见分离, 双侧输尿管未见扩张。
膀胱充盈欠佳。
前列腺形态正常, 大小约 3.9*2.8*2.4cm, 实质回声欠均匀, 其内探及强回声斑, 直径约 0.4cm。

影像诊断:

前列腺钙化斑

报告医师: 李菊蓉

检查日期: 2023-11-28

审核医师: 李菊蓉

报告日期: 2023-11-28