



2207080825

# 大同瑞慈健康体检

## 报 告 册

体检编号	193386	工号	427
姓名	祁逸民		
性别	男	年龄	32岁
单位	大同市园林绿化中心		
部门	大同市园林绿化中心-文瀛湖风		
联系电话	13133226491		
体检日期	2023-12-24		

尊敬的祁逸民先生您好！

首先，瑞慈健康体检全体员工欢迎您的光临，并对您的信任表示衷心的感谢！

您于 2023-12-24 （体检编号：193386）完成健康检查，本机构的各科医生已根据您的体检项目及结果，汇总成此份健康体检报告，并经总检医生审核。据此提出对您健康状况的综合分析及建议。

瑞慈健康体检倡导“大健康、大康复”，提出“健康是第一财富（Rich）”的人文理念。希望您仔细阅读并妥善地保管此份健康体检报告，并认真关注报告中的提示与建议，若您对报告内容有任何疑问，可直接与瑞慈健康体检客服部联系，进一步咨询。

健康体检咨询电话：**0352-2824444**

客户服务咨询电话：**0352-2830597**

**400-6112995**

瑞慈健康体检报告由下列内容组成：

第一部分：主检报告

第二部分：分科分项结果

第三部分：检验报告

第四部分：附表

## 主检报告

### 检查综述

- 1、【眼科】 (1) 左眼视力下降 (2) 右眼视力下降
- 2、【空腹血糖】 葡萄糖(GLU)偏高(6.11 mmol/L)
- 3、【血脂四项】 动脉硬化指数偏高(3.57) 总胆固醇(CHOL)偏高(6.83 mmol/L) 甘油三酯(TG)偏高(2.24 mmol/L) 低密度脂蛋白(LDL)偏高(4.35 mmol/L)
- 4、【尿常规】 鳞状上皮细胞偏高(6 /HP) 粘液丝偏高(1 /HP)
- 5、【心电图】 1. 窦性心动过缓 2. T波改变
- 6、【甲状腺彩超】 甲状腺双侧叶结节 TI-RADS 3级
- 7、【全腹彩超】 脂肪肝(轻度)
- 8、【动脉硬化检测】 1. 单纯收缩期高血压 2. 外周动脉僵硬度增高

### 医生建议

#### 【视力下降】：

(1) 视力下降是由角膜白斑或角膜炎、晶状体混浊、眼底疾病、屈光不正等原因引起，建议眼科诊断治疗。

#### 【葡萄糖(GLU)偏高】：

- (1) 正常情况下，人体中糖的分解和合成代谢处于动态平衡，保持相对恒定。血清葡萄糖是指血液中的葡萄糖浓度，是诊断糖尿病最重要检查项目之一。
- (2) 空腹血糖偏高可分为生理性偏高(如餐后、高糖饮食、剧烈运动、情绪激动等均可引起一过性增高，经过休息后血糖值可以恢复正常)和病理性增高(如糖尿病、甲状腺功能亢进、库欣综合征等)。
- (3) 空腹血糖生理性增高经过调整饮食结构、避免剧烈活动、控制情绪等方式后可自行缓解，血糖值可以恢复正常。
- (4) 排除生理性增高因素经复查仍然增高者属于病理性增高，应及时到内分泌科复诊，明确血糖偏高的原因及所患疾病的种类。
- (5) 如果是首次检查发现血糖偏高，应及时到医院内分泌科进行详细的检查及正规的治疗。
- (6) 已确诊的糖尿病患者，如血糖仍较高则说明血糖控制不佳，应及时到医院内分泌科诊治，修正以往的治疗方案及改变一些不良的生活习惯。
- (7) 糖尿病的治疗强调早期治疗、长期治疗、综合治疗和措施个体化，综合防治包括糖尿病教育、饮食治疗、体育锻炼、药物治疗和血糖监测五个方面。

#### 【总胆固醇(CHOL)偏高】：

- (1) 总胆固醇是脂质的主要成分之一，其数量受年龄、家族、性别、饮食、遗传等多种因素影响。总胆固醇对人体生长发育以及新陈代谢有重要的作用，正常值是2.59-5.20mmol/L。
- (2) 总胆固醇升高后，会增加类脂物质的堆积，会产生更多的血管斑块，进而增加心脑血管疾病的风险。大于5.21-5.69mmol/L是胆固醇的临界偏高，即使是一个完全健康的人，只要总胆固醇>7.2mmol/L或低密度脂蛋白>4.9mmol/L，未来发生心脑血管的风险就明显增高，应该马上治疗。
- (3) 总胆固醇升高根据病因可分为两大类：一是原发性，是由于遗传因素缺陷所致，另一种是继发性，可引起其升高的疾病主要有糖尿病、高血压、甲减、肝肾疾病等。
- (4) 降低总胆固醇的治疗中，原发性偏高应积极应用降脂药，曾经选择他汀类药物，胆固醇任不能达标的，可联合用药(如依折麦布等)。

(5)如果总胆固醇偏高，且患者有糖尿病、高血压、甲减、肝肾疾病或者已经发生心脑血管疾病的人更应积极用药，控制降低疾病风险。

(6)戒烟，增强运动，采用低脂、低糖饮食，少食富含脂肪、胆固醇及饱和脂肪酸的食物，多进食蔬菜、水果、豆制品、粗粮、鱼和高纤维食品。

(7)必要时在医师指导下使用降脂药物治疗，并前往内分泌科复诊。

**【动脉硬化指数偏高】：**

(1)动脉硬化指数偏高，提示动脉硬化的风险性会更高，也就是心脑血管疾病的发病率会相对较高。建议控制血脂、血糖，少吃油腻食物，多吃蔬菜水果，加强锻炼，减轻体重。

**【甘油三酯(TG)偏高】：**

(1)甘油三酯是甘油和脂肪酸所构成的有机化合物，甘油三酯测定是脂类代谢的重要指标之一。

(2)甘油三酯增高与冠心病的发生有着重要的相关性，随年龄增大而有上升的趋势，其增高最常见于高脂和过量糖类饮食、肥胖等。

(3)甘油三酯主要功能是为机体提供能量，其正常值在 0.7-1.7mmol/L 之间，1.7-2.29mmol/L 为边缘增高，提示应该注意饮食和运动了。

(4)甘油三酯大于 2.3mmol/L，就称为高甘油三酯血症。甘油三酯增高虽然不会直接导致血管斑块的形成，但也会间接引起心脑血管疾病风险增加，同时，当甘油三酯大于 5.6mmol/L 时，还会增加急性胰腺炎的风险，所以降低甘油三酯的基础主要是控制饮食，饮食控制不佳可以选择药物治疗。

(5)生活方式的干预是控制甘油三酯水平升高的基础，包括减重，增加运动量，限制酒精摄入以及避免食用果糖和高碳水化合物食物。多食蔬菜水果，定期复查。

(6)明显增高者在医师的指导下使用降脂药物治疗，首选他汀和贝特类药物。

**【低密度脂蛋白(LDL)偏高】：**

(1)在血脂检查中，我们最该关注的是低密度脂蛋白，这是因为这些指标与心脑血管疾病的关系最为密切，正常值为 0-4.13mol/L。

(2)低密度脂蛋白有三个标准：普通人应 $\leq$ 3.4mol/L，没有任何高危因素的人，其低密度脂蛋白最好控制在 3.4mol/L 以下。

(3)高危人群应 $\leq$ 2.6mol/L，有高血压、糖尿病、家族史、肥胖，或低度脂蛋白 $\geq$ 4.9mol/L，这些人的低密度脂蛋白最好降低至 2.6mol/L 以下。

(4)极高危人群应 $\leq$ 1.8mol/L，有冠心病、心肌梗塞、心绞痛、脑梗死、冠状动脉植入支架术后、心脏搭桥术后、严重的颈动脉斑块等缺血性心脑血管疾病的人，这些人低密度脂蛋白最好控制到 1.8mol/L 以下。

(5)建议低脂、低糖饮食，戒烟酒，多食蔬菜。定期复查血脂，明显增高者，在医师指导下使用降脂药物治疗，在积极治疗原发疾病的基础上降低低密度脂蛋白。

**【鳞状上皮细胞偏高】：**

(1)在生理情况下，机体正常的新陈代谢都会引起鳞状上皮细胞的脱离，这是一种正常的机体现象。如果长时间出现鳞状上皮细胞偏高的现象时，则有可能是尿路感染、泌尿系统结石等因素导致，应及时往泌尿外科进一步诊断治疗。

**【粘液丝偏高】：**

(1)尿常规中粘液丝是由尿路中细胞分泌出来的，在有尿路感染时分泌会明显增多，且伴有炎症细胞的出现。

(2)粘液丝偏高，可分为生理性偏高和病理性偏高两种，生理性偏高一般是由于喝水较少导致的尿液浓缩，一般在喝水后就能达到稀释的效果。

(3)病理性的粘液丝偏高是由于泌尿系炎症或者是前列腺炎导致的，需要注意观察，多喝水，同时有白细胞等炎症细胞增多时，应及时服用抗感染药物治疗。如果仅有粘液丝的增多而没有白细胞等炎症细胞增多时，尿路有炎症的可能性不大。

(4)建议平时饮食注意清淡，多喝水，少吃油腻和辛辣的食物，要注意个人清洁卫生，勤洗阴部，注意休息。

**【窦性心动过缓】：**

(1)可见于正常人、体力劳动者、运动员，无症状者一般不需治疗，可定期随访，跟踪观察。

(2)如果有症状（胸闷、黑矇、晕厥等）请做动态心电图等相关检查，在医生指导下服用提升心率的药物如：心宝、红参等。如果每分钟心率低于45次伴有晕厥、胸闷等症状时，需安装心脏起搏器。请前往心内科进一步治疗，长期随访。

**【T波改变】：**

(1)可见于心肌劳损，电解质紊乱及神经调节异常，如疲劳、精神紧张等，往心血管内科咨询，进一步查找病因及治疗。

**【甲状腺双侧叶结节】：**

(1)甲状腺结节是一种常见的甲状腺疾病，很多甲状腺疾病可表现为结节，如可由甲状腺退行性变、炎症、自身免疫性及新生物等多种病变所致。甲状腺结节在各个年龄段的男女人群中均可见到，但中年女性中较多。

(2)甲状腺结节分良性和恶性两大类，良性的占绝大多数，恶性者不足1%，判断甲状腺结节的良恶主要依靠病史、体格检查、放射性核素扫描、穿刺细胞学检查。

(3)建议往外科就诊，进一步检查，明确诊断，结合临床诊治并定期复查。

**【脂肪肝】：**

(1)脂肪肝是指肝脏被脂肪浸润，为一种多病因引起的获得性疾病。

(2)脂肪肝是以肝细胞脂肪变性和脂肪蓄积为病理特征，最常见易患因素有超重或肥胖、进食油腻食物、高脂血症（尤其甘油三酯升高）、营养失调（营养过量或不足）、饮酒、高脂血症、少运动、糖耐量异常、减肥造成体重急剧下降、营养不良、中毒和药物等。

(3)当肝内脂类（主要为甘油三酯）含量超过肝重的5%时为脂肪肝。脂肪肝是一个常见的临床现象，不是一个独立性的疾病。

(4)值得注意的是，过多的脂肪在肝组织、肝细胞内浸润，引起肝细胞肿大，严重可致肝硬化。脂肪肝是可逆性的，合理饮食、运动及治疗后可恢复。

(5)合理控制饮食，控制总摄入量，低盐、低脂和低糖类饮食，少吃动物内脏，多吃蔬菜水果；

(6)控制危险因素，如控制体重、改善胰岛素抵抗、调整血脂紊乱，戒酒、戒烟，坚持长期有氧运动，加强体育锻炼；

(7)定期复查腹部彩超、血脂、肝功能。

**【单纯收缩期高血压】：**

(1)所谓单纯收缩期高血压，顾名思义是指一个人的舒张压（即低压）不高，仅仅是收缩压（即高压）超过正常范围。

(2)单纯收缩期高血压标准为收缩压在140mmHg以上，舒张压为90mmHg以下。如果收缩压在140-149mmHg，又称单纯收缩期临界高血压。由于单纯收缩期高血压大部分发生在60岁以上的老年人，故又称老年单纯收缩期高血压。

(3)当病人患动脉硬化、甲状腺功能亢进、主动脉关闭不全、体循环动静脉瘘、动脉导管未闭及原因不明的高动力循环状态时，也常伴有收缩期高血压，但这些不包括在单纯收缩期高血压范围内。

(4)劳逸结合，保持良好身心状态。避免各种诱因：如情绪低落、紧张等。改进生活方式，适当低盐、低脂、低胆固醇饮食，戒烟酒。必要时心血管专科诊治，定期复诊。

(5)平时应低盐（每天5~10g）、低脂饮食（少吃动物脂肪与内脏）；忌烟限酒。遵照医嘱坚持服药，定期测量血压，宜控制在140/90mmHg以下，若合并有糖尿病和肾病，要把血压控制在130/80mmHg以下。

(6)血压到正常水平时，说明此时选用的降压药和治疗方案基本合适，但并不意味着高血压已被“治愈”，应坚持治疗。若盲目自行停药或间断服药，常会使血压波动很大，而加重心、脑、肾和血管的损害。

**【外周动脉僵硬度增高】：**

(1)动脉硬化是全身性粥样硬化在肢体局部表现，是全身性动脉内膜及其中膜呈退行性、增生性改变，使血管壁变硬缩小，失去弹性，从而继发血栓形成致使远端血流量进行性减少或中断。

(2)要均衡饮食，要防止其他疾病引起的动脉粥样硬化，如糖尿病、肥胖、高血压。少吃含油脂和胆固醇多的食品，减少盐的摄入，多吃富含高密度脂蛋白的鱼类、海鲜。戒烟限酒，控制体重，保持良好的心态。通过适量的运动，可以明显改善动脉粥样硬化。必要时内科咨询及诊治。

汇总医生： 丁昊炜

主检日期： 2023-12-25

主检医生：

## 分科结果

## 身高、体重、血压

项目名称	检查结果	项目名称	检查结果
身高	165cm	体重	67kg
血压	131/75mmHg		

**\*小结：**

未见异常

操作员：杨彦霞

检查日期：2023-12-24

检查医生：名燕凌

## 内科

项目名称	检查结果	项目名称	检查结果
心率	68 次/min	心律	齐
心脏杂音	无	心界	正常
肺部	正常	呼吸音	呼吸音清
啰音	未闻及	叩诊	叩诊呈清音
腹部触诊	腹部平软	发育	正常
肝胆	肋下未触及	脾脏	肋下未触及
双肾	无叩击痛	肠鸣音	正常
营养	良好	神经系统	正常
生理反射	生理反射存在	病理反射	病理反射未引出
颅神经	正常	运动功能	正常
深浅感觉	正常	其它	无异常发现
既往史	无		

**\*小结：**

未见异常

操作员：名燕凌

检查日期：2023-12-24

检查医生：名燕凌

## 外科（男）

项目名称	检查结果	项目名称	检查结果
皮肤	正常	甲状腺	无肿大
脊椎	无畸形	浅表淋巴结	无肿大
肛门	拒检	前列腺	未检
泌尿外生殖器	正常	四肢关节	未见异常
腹股沟	未见异常	足背动脉	正常
紫绀	无	色素沉着	无
脱毛	无	脱色	无
浮肿	无	皮下结节	无
头颅	正常	颈部	正常
乳腺	正常	脊柱	正常
直肠	未检	皮肤黄疸	无
四肢	活动正常	其他	无

## \*小结:

未见异常

操作员：魏利平

检查日期:2023-12-24

检查医生：魏利平

## 眼科

项目名称	检查结果	项目名称	检查结果
视力(左)	0.6	视力(右)	0.5
辨色力	正常	眼睑	正常
结膜	正常	泪器	正常
角膜	正常	虹膜	正常
瞳孔	正常	晶状体	正常
玻璃体	正常	眼底	未见异常

## \*小结:

(1) 左眼视力下降

(2) 右眼视力下降

操作员：田野青 检查日期:2023-12-24 检查医生：田野青

耳鼻喉科

项目名称	检查结果	项目名称	检查结果
听力(左)	正常	听力(右)	正常
外耳道	正常	鼓膜	正常
鼻窦	正常	鼻中隔	正常
鼻腔	正常	扁桃体	无肿大
嗅觉	正常	咽喉	正常

\*小结:

未见异常

操作员：王存宝 检查日期:2023-12-24 检查医生：王存宝

## 检验报告

## 尿常规

项目名称	检查结果	单位	参考值	提示
胆红素(BIL)	-		阴性	
隐血(ERY)	-		阴性	
小圆上皮细胞(SRC)	3	个/ul	0--0	↑
维生素 C	-		阴性	
异常红细胞	0	个/ul	0--3	
红细胞（正常）	0	个/ul	0--6	
鳞状上皮细胞	6	个/ul	0--0	↑
粘液丝	1	个/ul	0--0	↑
尿葡萄糖(GLU)	-		阴性	
酮体(KET)	-		阴性	
比重(SG)	1.020		1.003--1.030	
酸碱度(PH)	6.0		4.5--8.0	
尿蛋白质(PRO)	-		阴性	
尿胆原(URO)	-		阴性	
亚硝酸盐(NIT)	-		阴性	
尿白细胞(LEU)	-		阴性	

## \*小结:

鳞状上皮细胞偏高(6 /HP) 粘液丝偏高(1 /HP)

操作员：李佳敏 检查日期:2023-12-24

检查医生:陈建国

## 血常规（五分类）

项目名称	检查结果	单位	参考值	提示
白细胞(WBC)	5.65	10 <sup>9</sup> /L	3.5--9.5	
淋巴细胞绝对值(LY#)	2.34	10 <sup>9</sup> /L	1.1--3.2	

淋巴细胞百分比(LY%)	41.5	%	20--50
中性粒细胞绝对值(GR#)	2.88	10 <sup>9</sup> /L	1.8--6.3
中性粒细胞百分比(GR%)	50.8	%	40--75
嗜碱性粒细胞绝对值(BA#)	0.03	10 <sup>9</sup> /L	0--0.06
嗜碱性粒细胞百分比(BA%)	0.4	%	0--1.0
嗜酸性粒细胞绝对值(EO#)	0.17	10 <sup>9</sup> /L	0.02--0.52
嗜酸性粒细胞百分比(EO%)	3.1	%	0.4--8.0
血小板(PLT)	220	10 <sup>9</sup> /L	125--350
血小板分布宽度(PDW)	16.1	%	15--17
平均血小板体积(MPV)	9.0	fl	6.0--14.0
血小板压积(PCT)	0.199	%	0.11--0.28
红细胞(RBC)	5.01	10 <sup>12</sup> /L	4.3--5.8
血红蛋白	147	g/L	130--175
红细胞压积(HCT)	43.7	%	40--50
红细胞平均体积(MCV)	87.4	fl	82--100
平均血红蛋白含量(MCH)	29.4	pg	27--34
平均血红蛋白浓度(MCHC)	336	g/L	316--354
单核细胞绝对值(MO#)	0.23	10 <sup>9</sup> /L	0.1--0.60
单核细胞百分比(MO%)	4.2	%	3--10
红细胞分布宽度标准差(RDW-SD)	40.5	fl	35--56
红细胞分布宽度变异系数(RDW-CV)	12.1	%	10.6--16.6
大血小板比率	19.3	%	11--45
大血小板数目	43	10 <sup>9</sup> /L	30--90
未成熟粒细胞数目	0.01	10 <sup>9</sup> /L	0--999
未成熟粒细胞百分比	0.3	%	0--100
有核红细胞数目	0.000	10 <sup>9</sup> /L	0--9999

有核红细胞百分比	0.00	/100WBC	0--9999	
----------	------	---------	---------	--

**\*小结:**

未见异常

操作员：梁可欣 检查日期:2023-12-24 检查医生:陈建国

**肾功三项**

项目名称	检查结果	单位	参考值	提示
肌酐(CREA)	62.00	umol/L	57--97	
尿酸(UA)	295.00	umol/L	200--420	
尿素测定 (Urea)	4.60	mmol/L	3.1--8.0	

**\*小结:**

未见异常

操作员：王小雪 检查日期:2023-12-24 检查医生:陈建国

**空腹血糖**

项目名称	检查结果	单位	参考值	提示
葡萄糖(GLU)	6.11	mmol/L	3.89--6.1	↑

**\*小结:**

葡萄糖(GLU)偏高(6.11 mmol/L)

操作员：王小雪 检查日期:2023-12-24 检查医生:陈建国

**尿沉渣**

项目名称	检查结果	单位	参考值	提示
白细胞尿	10	个/ul	0--13	
上皮细胞(EC)	9	/HP	0--28	
管型(CAST)	0	个/ul	0--1	
霉菌 (尿)	0	/HP	0--0	
结晶	0	/HP	0--10	

透明度(CLA)	清亮			
胆红素(BIL)	-		阴性	
颜色(Colour)	淡黄色			
红细胞(尿)(RBC)	0	个/ul	0--6	

**\*小结:**

未见异常

操作员：李佳敏 检查日期:2023-12-24 检查医生:陈建国

**血脂四项**

项目名称	检查结果	单位	参考值	提示
动脉硬化指数	3.57		1.31--3.19	↑
总胆固醇(CHOL)	6.83	mmol/L	2.59--5.2	↑
甘油三脂(TG)	2.24	mmol/L	0.7--1.7	↑
低密度脂蛋白(LDL)	4.35	mmol/L	0--4.13	↑
高密度脂蛋白(HDL)	1.22	mmol/L	0.77--1.55	

**\*小结:**

动脉硬化指数偏高(3.57) 总胆固醇(CHOL)偏高(6.83 mmol/L) 甘油三脂(TG)偏高(2.24 mmol/L) 低密度脂蛋白(LDL)偏高(4.35 mmol/L)

操作员：王小雪 检查日期:2023-12-24 检查医生:陈建国

**肝功能三项**

项目名称	检查结果	单位	参考值	提示
γ-谷氨酰转肽酶(GGT)	18.0	U/L	10--60	
丙氨酸氨基转移酶(ALT)	23.00	U/L	9--50	
门冬氨酸氨基转移酶(AST)	25.00	U/L	15--40	
谷草比谷丙	1.09		0.4--2.5	

**\*小结:**

未见异常

姓名：祁逸民 性别：男 年龄：32 登记流水：2207080825 体检日期：2023-12-24

---

操作员：王小雪 检查日期:2023-12-24 检查医生:陈建国

---

# 大同瑞慈康复医院 12导联心电图报告

祁逸民 男 32岁 体检号:193386

病床号:

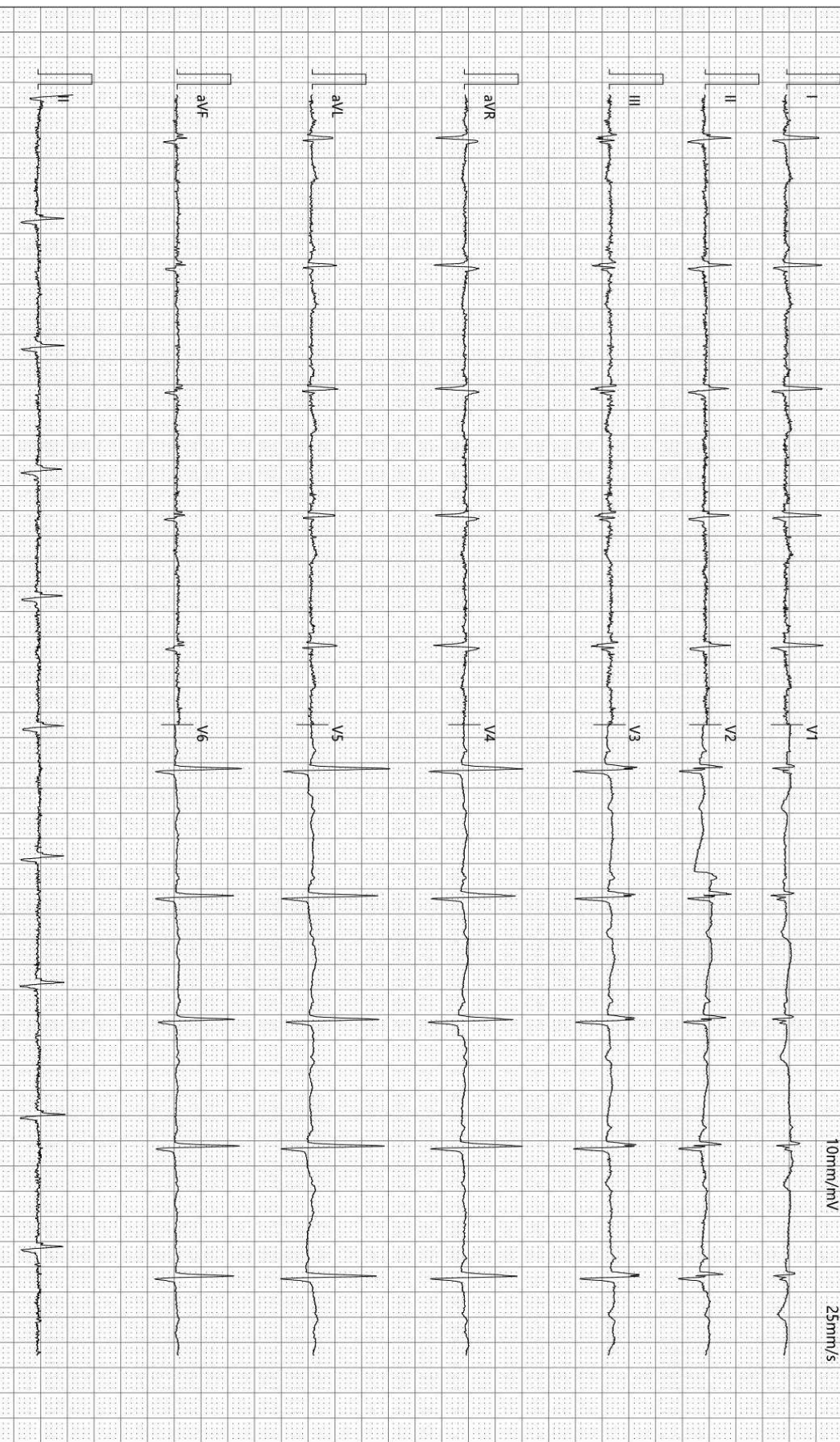
诊断结果:

- 1. 窦性心动过缓
- 2. T波改变

诊断医生:

*张之生*

HR : 59 ↓ bpm [60 ~ 100bpm]  
 P : 103ms [0 ~ 110ms]  
 PR : 147ms [120 ~ 200ms]  
 QRS : 98ms [60 ~ 100ms]  
 QT/QTc : 460/457ms [320 ~ 440/0 ~ 450ms]  
 P/QRS/T : -18 ↓ /5/-4 ↓ deg. [0 ~ 75/-30 ~ 90/0 ~ 75deg]  
 RV5/SV1 : 1.362/0.250mV [0.0 ~ 2.5/0.0 ~ 2.0mV]



检查时间:2023-12-24 08:34:00

诊断时间:2023-12-24 08:42:37

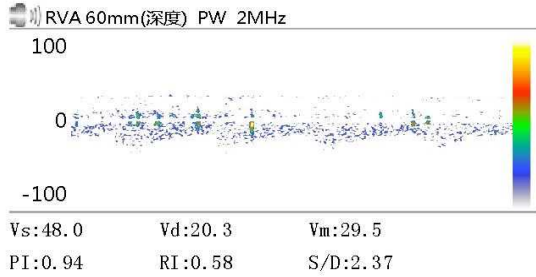
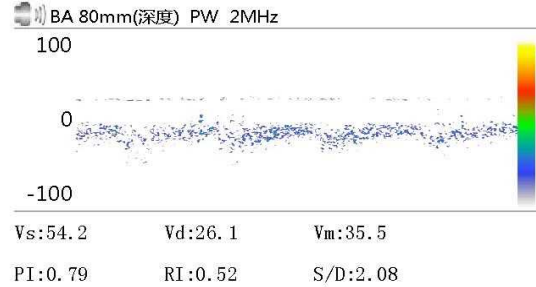
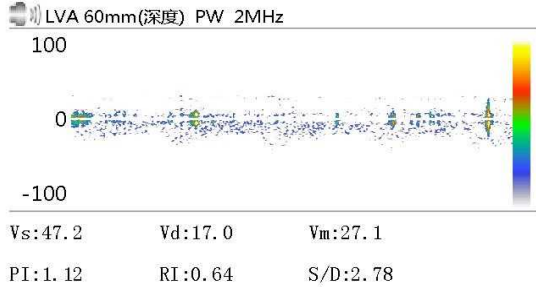
SEMIP V1 90

仅供临床参考



颅内多普勒血流图 (TCD) 检查报告单

姓名: 祁逸民      性别: 男      年龄: 32 岁      检查号: 2207080825  
 申请科室: 体检科      申请医师: 李菊蓉      检查类型: 颅内血管



Vs:      Vd:      Vm:  
 PI:      RI:      S/D:

Vs:      Vd:      Vm:  
 PI:      RI:      S/D:

Vs:      Vd:      Vm:  
 PI:      RI:      S/D:

医生意见

结论: 椎-基底动脉脑血管超声未见异常。

医师签名: 李菊蓉

检查日期: 2023-12-24  
地址:

本报告单仅提供临床参考  
电话:



## 双源 CT 诊断图文报告

流水号: 2207080825

影像号: CT20231223132

姓名: 祁逸民

年龄: 32 岁

性别: 男

检查设备: 西门子量子双源 CT

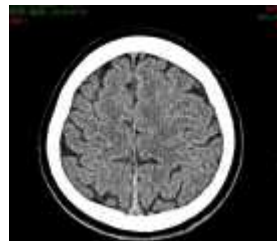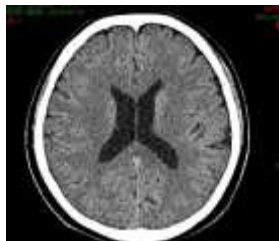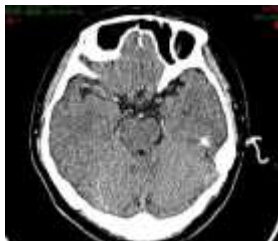体检号: 193386

申请医院: 本院

体检科室: 体检科

检查部位: CT 检查二

经典图像:



影像所见:

颅脑结构双侧对称, 脑实质内未见异常密度。中线结构居中。脑沟、裂、池及脑室系统等未见异常。

影像诊断:

颅脑未见明显异常

报告医师: 剧艳军

检查日期: 2023-12-25

审核医师: 剧艳军

报告日期: 2023-12-25

## 超声诊断图文报告

流水号: 2207080825

影像号: 1495410

姓名: 祁逸民

年龄: 32 岁

性别: 男

检查设备: Vivid E95

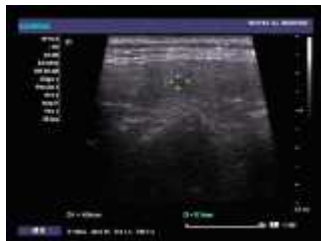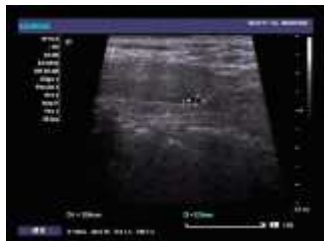体检号: 193386

申请医院: 本院

体检科室: 体检科

检查部位: 甲状腺彩超

经典图像:



影像所见:

甲状腺双侧叶形态正常, 包膜完整, 双侧叶均可探及低回声结节, 左侧大小约 0.4\*0.2cm, 右侧大小约 0.5\*0.3cm, 均形态规则, 边界清, 余实质回声均匀, CDFI: 未见异常血流信号。

双侧颈部未见明显肿大淋巴结。

影像诊断:

甲状腺双侧叶结节 TI-RADS 3 级

报告医师: 李菊蓉

检查日期: 2023-12-24

审核医师: 李菊蓉

报告日期: 2023-12-24

## 超声诊断图文报告

流水号: 2207080825

影像号: 1495412

姓名: 祁逸民

年龄: 32 岁

性别: 男

检查设备: Vivid E95

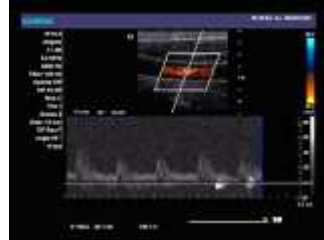
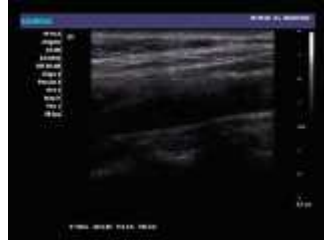体检号: 193386

申请医院: 本院

体检科室: 体检科

检查部位: 颈部血管彩超

经典图像:



影像所见:

右锁骨下动脉起始处、双侧颈总动脉、颈内、颈外动脉起始段内中膜不增厚，内壁欠光滑，管壁未见明确强回声斑。CDFI: 血流充盈好。PW: 频谱形态正常。

双侧椎动脉走行正常，椎动脉内径正常，管壁不厚，管腔内为无回声，CDFI: 血流充盈好。PW: 频谱正常。

影像诊断:

双侧颈动脉、椎动脉未见明显异常

报告医师: 李菊蓉

检查日期: 2023-12-24

审核医师: 李菊蓉

报告日期: 2023-12-24

## 超声诊断图文报告

流水号: 2207080825

影像号: 1495414

姓名: 祁逸民

年龄: 32 岁

性别: 男

检查设备: Vivid E95

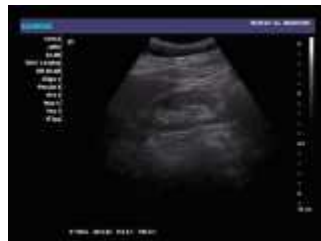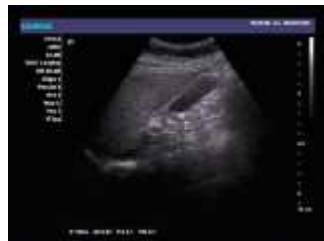体检号: 193386

申请医院: 本院

体检科室: 体检科

检查部位: 全腹彩超

经典图像:



影像所见:

肝脏大小形态正常, 包膜光滑完整, 实质回声细腻、增强, 肝内管道系统走行欠清晰, 门静脉及肝内胆管不扩张。  
胆囊大小形态正常, 壁不厚、光滑, 囊内透声好, 肝外胆管不扩张。  
胰腺大小形态正常, 实质回声均匀, 主胰管不扩张。  
脾脏大小形态正常, 实质回声均匀, 脾门静脉不宽。  
双肾大小形态正常, 皮髓质分界清晰, 集合系统未见分离, 双侧输尿管未见扩张。

影像诊断:

脂肪肝 (轻度)

报告医师: 李菊蓉

检查日期: 2023-12-24

审核医师: 李菊蓉

报告日期: 2023-12-24