



检 查 结 果

姓名	路明生
性别	男
年龄	57岁
联系电话	13503520917
体检日期	2026-05-13

检验报告

尿常规

项目名称	检查结果	单位	参考值	提示
胆红素(BIL)	-		阴性	
隐血(ERY)	-		阴性	
小圆上皮细胞(SRC)	0	个/u1	0--0	
维生素C	-		阴性	
异常红细胞	1	个/u1	0--3	
红细胞(正常)	1	个/u1	0--6	
鳞状上皮细胞	59	个/u1	0--0	↑
粘液丝	1	个/u1	0--0	↑
尿葡萄糖(GLU)	-		阴性	
酮体(KET)	-		阴性	
比重(SG)	1.025		1.003--1.030	
酸碱度(PH)	6.5		4.5--8.0	
尿蛋白质(PRO)	-		阴性	
尿胆原(URO)	-		阴性	
亚硝酸盐(NIT)	-		阴性	
尿白细胞(LEU)	-		阴性	

*小结:

鳞状上皮细胞偏高(59 /HP) 粘液丝偏高(1 /HP)

操作员：祁佳佳 检查日期：2026-05-13 检查医生：

血常规(五分类)

项目名称	检查结果	单位	参考值	提示
白细胞(WBC)	5.81	$10^9/L$	3.5--9.5	
淋巴细胞绝对值(LY#)	2.20	$10^9/L$	1.1--3.2	

淋巴细胞百分比 (LY%)	37.8	%	20--50	
中性粒细胞绝对值 (GR#)	3.10	$10^9/L$	1.8--6.3	
中性粒细胞百分比 (GR%)	53.5	%	40--75	
嗜碱性粒细胞绝对值 (BA#)	0.01	$10^9/L$	0--0.06	
嗜碱性粒细胞百分比 (BA%)	0.2	%	0--1.0	
嗜酸性粒细胞绝对值 (EO#)	0.09	$10^9/L$	0.02--0.52	
嗜酸性粒细胞百分比 (EO%)	1.5	%	0.4--8	
血小板 (PLT)	230	$10^9/L$	125--350	
血小板分布宽度 (PDW)	14.6	f1	9.0--17	
平均血小板体积 (MPV)	12.2	f1	6.0--14.0	
血小板压积 (PCT)	0.280	%	0.11--0.28	
红细胞 (RBC)	5.15	$10^{12}/L$	4.3--5.8	
血红蛋白	137	g/L	130--175	
红细胞压积 (HCT)	43.2	%	40--50	
红细胞平均体积 (MCV)	83.9	f1	82--100	
平均血红蛋白含量 (MCH)	26.6	pg	27--34	↓
平均血红蛋白浓度 (MCHC)	318	g/L	316--354	
单核细胞绝对值 (MO#)	0.41	$10^9/L$	0.1--0.6	
单核细胞百分比 (MO%)	7.0	%	3--10	
红细胞分布宽度标准差 (RDW-SD)	44.4	f1	35--56	
红细胞分布宽度变异系数 (RDW-CV)	14.9	%	10.6--16.6	
大血小板比率	40.8	%	11--45	
大血小板数目	94	$10^9/L$	30--90	↑
未成熟粒细胞数目	0.00	$10^9/L$	0--0.6	
未成熟粒细胞百分比	0.0	%	0--10	
有核红细胞数目	0.000	$10^9/L$	0--9999	
有核红细胞百分比	0.00	/100WBC	0--9999	

*小结:

平均血红蛋白含量(MCH)偏低(26.6 pg) 大血小板数目偏高($94 \times 10^9/L$)

操作员：祁佳佳 检查日期：2026-05-13 检查医生：

肾功三项

项目名称	检查结果	单位	参考值	提示
肌酐(CREA)	50.30	umol/L	57--97	↓
尿酸(UA)	233.00	umol/L	200--420	
尿素测定(Urea)	7.30	mmol/L	3.1--8.0	

***小结:**

肌酐(CREA)偏低(50.30 umol/L)

操作员：梁可欣 检查日期：2026-05-13 检查医生：

空腹血糖

项目名称	检查结果	单位	参考值	提示
葡萄糖(GLU)	5.63	mmol/L	3.89--6.1	

***小结:**

未见异常

操作员：梁可欣 检查日期：2026-05-13 检查医生：

尿沉渣

项目名称	检查结果	单位	参考值	提示
白细胞尿	2	个/u1	0--13	
上皮细胞(EC)	59	/HP	0--28	↑
管型(CAST)	0	个/u1	0--1	
霉菌(尿)	0	/HP	0--0	
结晶	2	/HP	0--10	
透明度(CLA)	清亮			
胆红素(BIL)	-		阴性	
颜色(Colour)	淡黄色			
红细胞(尿)(RBC)	2	个/u1	0--6	

***小结：**

上皮细胞(EC)偏高(59 /HP)

操作员：祁佳佳 检查日期：2026-05-13 检查医生：

血脂四项

项目名称	检查结果	单位	参考值	提示
动脉硬化指数	2.27		1.31--3.19	
总胆固醇(CHOL)	4.98	mmol/L	2.59--5.2	
甘油三脂(TG)	1.44	mmol/L	0.7--1.7	
低密度脂蛋白(LDL)	2.68	mmol/L	0--4.13	
高密度脂蛋白(HDL)	1.18	mmol/L	0.77--1.55	

***小结：**

未见异常

操作员：梁可欣 检查日期：2026-05-13 检查医生：

肝功能三项

项目名称	检查结果	单位	参考值	提示
γ-谷氨酰转肽酶(GGT)	12.0	U/L	10--60	
丙氨酸氨基转移酶(ALT)	13.00	U/L	9--50	
门冬氨酸氨基转移酶(AST)	17.00	U/L	15--40	
谷草比谷丙	1.31		0.4--2.5	

***小结：**

未见异常

操作员：梁可欣 检查日期：2026-05-13 检查医生：

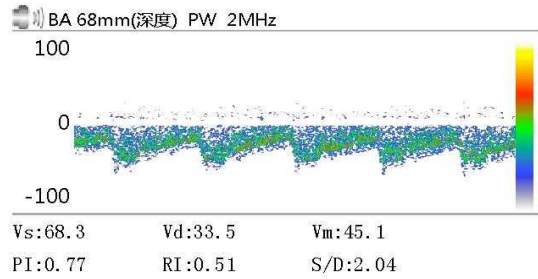
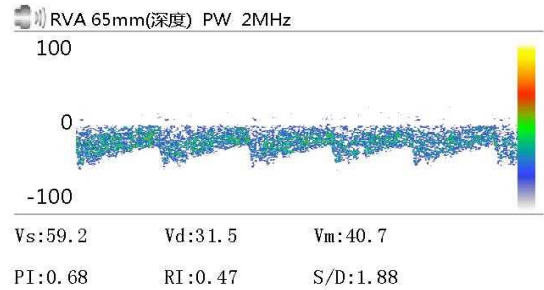
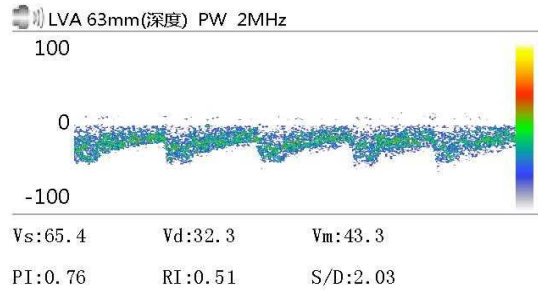
Text



大同瑞慈健康体检

颅内多普勒血流图 (TCD) 检查报告单

姓名: 路明生 性别: 男 年龄: 57 岁 检查号: 2207080771
 申请科室: 体检科 申请医师: 李菊蓉 检查类型: 颅内血管 床号:



Vs: Vd: Vm:
 PI: RI: S/D:

Vs: Vd: Vm:
 PI: RI: S/D:

Vs: Vd: Vm:
 PI: RI: S/D:

医生意见

结论: 椎-基底动脉脑血管超声未见异常。

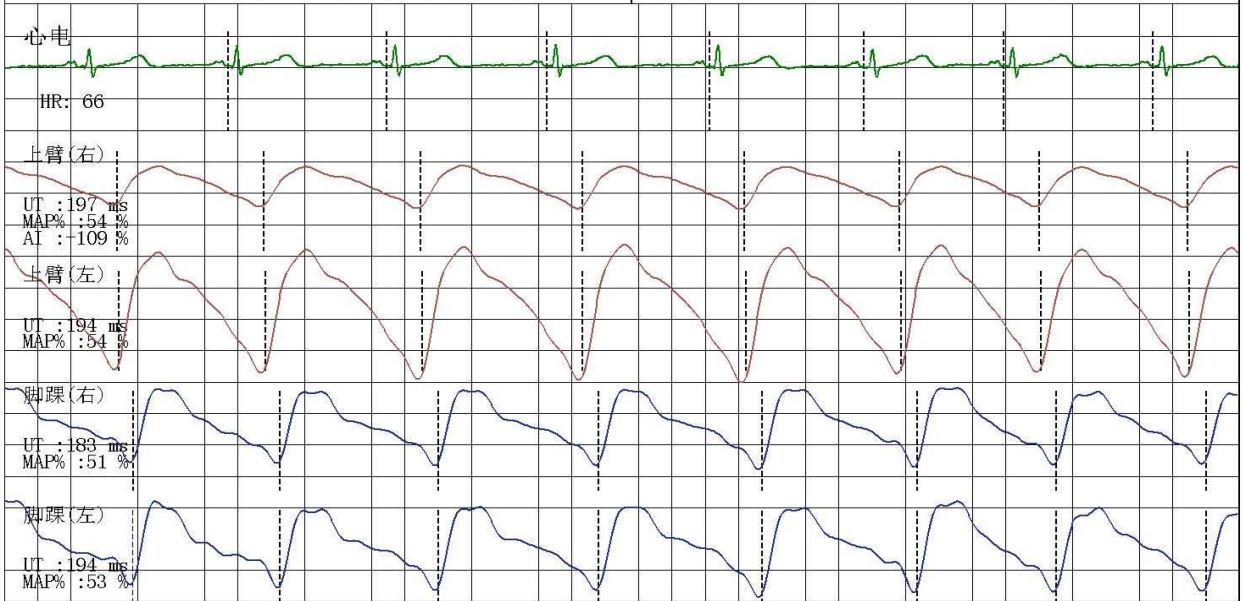
李菊蓉

检查日期: 2026-05-13

本报告单仅提供临床参考

大同瑞慈健康体检 动脉阻塞与僵硬度检测报告单

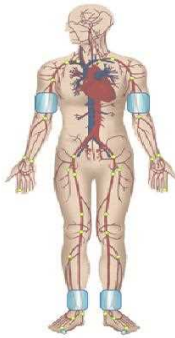
病历号: 2207080771 检查号: 12174
姓名: 路明生 性别: 男 年龄: 57 岁
身高: 168.0 cm 体重: 60.0 kg BMI: 21.3



四肢动脉血压值(mmHg)

上臂(右)

SBP: 116
MBP: 93
DBP: 78
PP: 38



上臂(左)

SBP: 113
MBP: 81
DBP: 62
PP: 51

脚踝(右)

SBP: 128
MBP: 90
DBP: 67
PP: 61

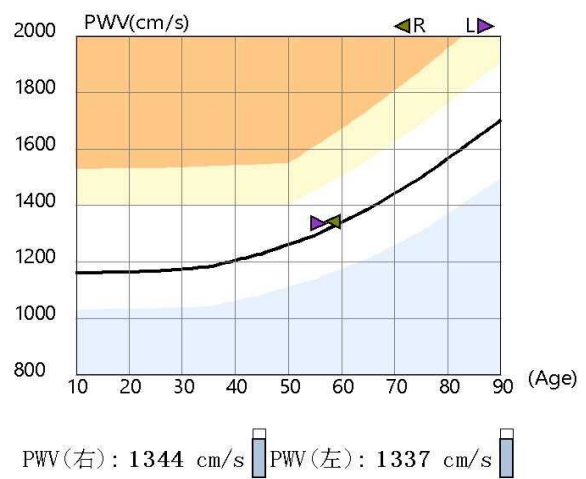
脚踝(左)

SBP: 131
MBP: 91
DBP: 67
PP: 64

动脉阻塞值

ABI(R): 1.10 ABI(L): 1.13
BAI(R): 0.89 BAI(L): 0.86

动脉硬化分析(PWV)图



检查所见

双侧上肢血压正常; 双侧上肢血压无明显差异; 双侧上肢脉压正常; 双侧下肢血压无明显差异; 双侧下肢脉压增大;
双侧下肢静态ABI在正常范围;
双侧baPWV正常范围;
四肢动脉脉搏波形未见异常。

诊断所见

外周动脉检测未见异常。

操作者: 邢秀彬

检查日期: 2026-05-13

地址: 大同市平城区魏都大道79号

高血压判断依据《中国高血压防治指南》(第三版)
ABI判断依据《2011版美国心脏协会/美国心脏病学会周围动脉疾病指南》
电话:

Rich 大同瑞慈康复医院
超声诊断图文报告

流水号: 2207080771

超声号: 2172566

姓名: 路明生

年龄: 57 岁

性别: 男

检查设备: Vivid E95

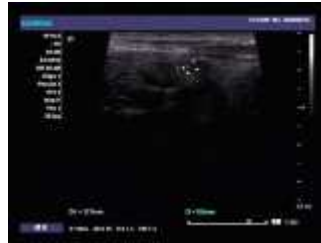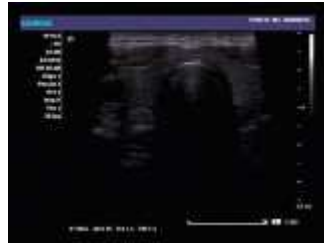体检号: 387352

申请医院: 本院

体检科室: 体检科

检查部位: 甲状腺彩超

经典图像:



影像所见:

甲状腺双侧叶形态正常, 包膜完整, 右侧叶实质内探及大小约 0.4*0.4cm 低回声结节, 形态规则, 边界清, 内可见点状强回声, 余实质回声均匀, CDFI: 未见异常血流信号。

双侧颈部未见明显肿大淋巴结。

影像诊断:

甲状腺右侧叶结节 TI-RADS3 级定期复查

报告医师: 蔡爱花

检查日期: 2026-05-13

审核医师: 蔡爱花

报告日期: 2026-05-13



注: 本报告仅供临床医生参考!

地址: 大同市魏都大道 79 号。如有疑问, 请致电: 0352---2830580

Rich 大同瑞慈康复医院
超声诊断图文报告

流水号: 2207080771

超声号: 2172568

姓名: 路明生

年龄: 57岁

性别: 男

检查设备: Vivid E95

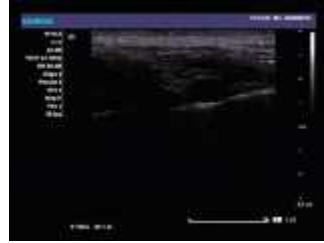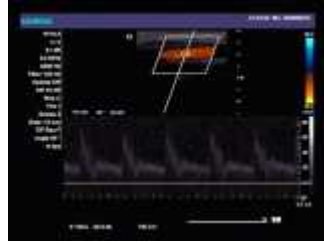体检号: 387352

申请医院: 本院

体检科室: 体检科

检查部位: 颈部血管彩超

经典图像:



影像所见:

右锁骨下动脉起始处、双侧颈总动脉、颈内、颈外动脉起始段内中膜不增厚, 内壁欠光滑, 管壁未见明确强回声斑。CDFI: 血流充盈好。PW: 频谱形态正常。 双侧椎动脉走行正常, 椎动脉内径正常, 管壁不厚, 管腔内为无回声, CDFI: 血流充盈好。PW: 频谱正常。

影像诊断:

双侧颈动脉、椎动脉未见明显异常

报告医师: 蔡爱花

检查日期: 2026-05-13

审核医师: 蔡爱花

报告日期: 2026-05-13



注: 本报告仅供临床医生参考!

地址: 大同市魏都大道 79 号。若有疑问, 请致电: 0352---2830580

Rich 大同瑞慈康复医院
超声诊断图文报告

流水号: 2207080771

超声号: 2172570

姓名: 路明生

年龄: 57岁

性别: 男

检查设备: Vivid E95

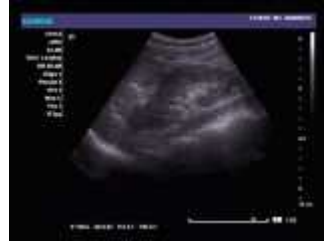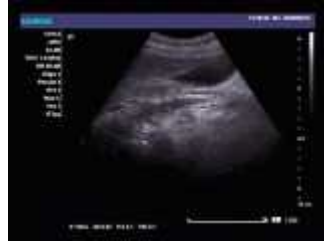体检号: 387352

申请医院: 本院

体检科室: 体检科

检查部位: 全腹彩超

经典图像:



影像所见:

肝脏大小形态正常, 包膜光滑完整, 实质回声均匀, 肝内管道系统走行清晰, 门静脉及肝内胆管不扩张。
胆囊大小形态正常, 壁不厚、光滑, 囊内透声好, 肝外胆管不扩张。
胰腺大小形态正常, 实质回声均匀, 主胰管不扩张。
脾脏大小形态正常, 实质回声均匀, 脾门静脉不宽。
双肾大小形态正常, 皮髓质分界清晰, 集合系统未见分离, 双侧输尿管未见扩张。

影像诊断:

肝、胆、胰、脾、双肾未见明显异常

报告医师: 蔡爱花

检查日期: 2026-05-13

审核医师: 蔡爱花

报告日期: 2026-05-13



注: 本报告仅供临床医生参考!

地址: 大同市魏都大道 79 号。若有疑问, 请致电: 0352---2830580

ID 号: 2207080771

影像号: CT20260513045

姓名: 路明生

年龄: 57 岁

性别: 男

检查设备: 西门子量子双源 CT

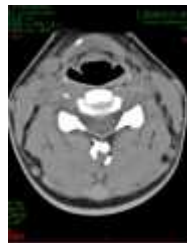
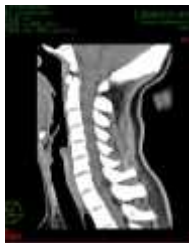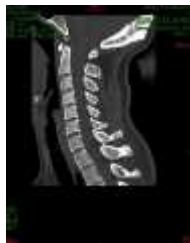体检号: 387352

申请医院: 本院

体检科室: 体检科

检查部位: CT 检查二

经典图像:



影像所见:

颈椎生理曲度变直, 序列整齐。颈 3-颈 6 椎体边缘整齐。颈 4-5、颈 5-6、颈 6-7 椎间盘层面椎体后见局限性软组织密度影, 硬膜囊轻度受压, 双侧椎间孔及椎管未见狭窄。硬膜囊内未见异常密度影。黄韧带未见肥厚。椎旁软组织未见异常。

影像诊断:

颈 4-5、颈 5-6、颈 6-7 椎间盘突出

报告医师: 张剑峰

检查日期: 2026-05-13

审核医师:

报告日期: 2026-05-13