



2207080674

# 大同瑞慈健康体检

## 报 告 册

体检编号	387297	工号	19
姓名	刘亚楠		
性别	女	年龄	49岁
单位	大同市园林绿化中心		
部门	大同市园林绿化中心-机关		
联系电话	18636231389		
体检日期	2024-08-30		

尊敬的刘亚楠女士您好！

首先，瑞慈健康体检全体员工欢迎您的光临，并对您的信任表示衷心的感谢！

您于 2024-08-30 （体检编号：387297）完成健康检查，本机构的各科医生已根据您的体检项目及结果，汇总成此份健康体检报告，并经总检医生审核。据此提出对您健康状况的综合分析及建议。

瑞慈健康体检倡导“大健康、大康复”，提出“健康是第一财富（Rich）”的人文理念。希望您仔细阅读并妥善地保管此份健康体检报告，并认真关注报告中的提示与建议，若您对报告内容有任何疑问，可直接与瑞慈健康体检客服部联系，进一步咨询。

健康体检咨询电话：**0352-2824444**

客户服务咨询电话：**0352-2830597**

**400-6112995**

瑞慈健康体检报告由下列内容组成：

第一部分：主检报告

第二部分：分科分项结果

第三部分：检验报告

第四部分：附表

## 主检报告

### 检查综述

- 【眼科】 (1) 左眼视力下降 (2) 右眼视力下降
- 【血常规（五分类）】 血小板压积(PCT)偏高(0.308%)
- 【肾功三项】 尿酸(UA)偏高(378.00 umol/L)
- 【尿沉渣】 白细胞尿偏高(19个/u1) 上皮细胞(EC)偏高(33/HP)
- 【尿常规】 鳞状上皮细胞偏高(33/HP) 粘液丝偏高(11/HP)
- 【妇科内诊】 (1) 阴道炎
- 【心电图】 1. 窦性心律不齐

### 医生建议

#### 【左眼视力下降】：

(1) 视力下降是由角膜白斑或角膜炎、晶状体混浊、眼底疾病、屈光不正等原因引起，建议眼科诊断治疗。

#### 【右眼视力下降】：

(1) 视力下降是由角膜白斑或角膜炎、晶状体混浊、眼底疾病、屈光不正等原因引起，建议眼科诊断治疗。

#### 【血小板压积(PCT)偏高】：

(1) 血小板压积是指外周血中血小板的容积占血液容积的百分比。血小板压积偏高，如果在血小板数目正常的情况下，可不做考虑。如果血小板数目明显增高，建议往血液科进一步复查，以明确诊断。

#### 【尿酸(UA)偏高】：

(1) 尿酸(UA)是体内嘌呤代谢的最终产物。食物中的核酸分解生成嘌呤，体内组织中的核酸分解成嘌呤核苷，嘌呤和嘌呤核苷经过分解脱氨及氧化作用生成尿酸(UA)。

(2) 大部分的尿酸由肾脏排出，其余在肝脏分解破坏或随胆汁排泄。肾脏在排泄尿酸过程中，由肾小球滤出尿酸，若肾功能不好的人，排泄功能差，尿中排出的尿酸少了，血尿酸就会增高。

(3) 常见于肾脏疾病(如急慢性肾炎、肾结核、肾积水晚期等)；还可见于长期吃高嘌呤食物，如动物内脏、海鲜、贝类等，这种情况下，若不控制饮食，导致嘌呤长期偏高，即使肾功能正常，也会受高浓度尿酸的影响。

(4) 另外，需要警惕的是，若尿酸长期偏高，会由尿酸盐结晶沉积引起痛风性关节炎、慢性间质性肾炎，血尿酸增高是诊断痛风的主要依据。

(5) 应避免食用含嘌呤高的食物，如各种动物内脏、豆制品、海鲜等，不要喝酒，尤其是啤酒。忌酸性食物，忌醋，多饮水，每日尿量在2公升以上，碱化尿液。

(6) 必要时在肾内科医生指导下进行降尿酸治疗，定期复查。

#### 【白细胞尿偏高】：

(1) 白细胞尿偏高，一般提示为泌尿系感染，白细胞数目跟感染的程度相关，细菌感染的程度越重，白细胞数目增加的越高。建议往泌尿外科诊断治疗。

**【上皮细胞(EC)偏高】：**

- (1)尿液中的上皮细胞主要包括肾小管上皮细胞、移行上皮细胞、鳞状上皮细胞。尿液中出现肾小管上皮细胞，多见于肾小管病变。移行上皮细胞提示相应部位的病变。
- (2)在正常的尿液中可见少量的鳞状上皮细胞，如果鳞状上皮细胞大量增加，并伴有白细胞增多，则提示有炎症，女性患者则因排除阴道分泌物混入的位于阴道表层的扁平上皮细胞。

**【鳞状上皮细胞偏高】：**

- (1)在生理情况下，机体正常的新陈代谢都会引起鳞状上皮细胞的脱离，这是一种正常的机体现象。如果长时间出现鳞状上皮细胞偏高的现象时，则有可能是尿路感染、泌尿系统结石等因素导致，应及时往泌尿外科进一步诊断治疗。

**【粘液丝偏高】：**

- (1)尿常规中粘液丝是由尿路中细胞分泌出来的，在有尿路感染时分泌会明显增多，且伴有炎症细胞的出现。
- (2)粘液丝偏高，可分为生理性偏高和病理性偏高两种，生理性偏高一般是由于喝水较少导致的尿液浓缩，一般在喝水后就能达到稀释的效果。
- (3)病理性的粘液丝偏高是由于泌尿系炎症或者是前列腺炎导致的，需要注意观察，多喝水，同时有白细胞等炎症细胞增多时，应及时服用抗感染药物治疗。如果仅有粘液丝的增多而没有白细胞等炎症细胞增多时，尿路有炎症的可能性不大。
- (4)建议平时饮食注意清淡，多喝水，少吃油腻和辛辣的食物，要注意个人清洁卫生，勤洗阴部，注意休息。

**【阴道炎】：**

- (1)阴道炎是阴道粘膜及粘膜下结缔组织的炎症，是妇科门诊常见的疾病。
- (2)正常健康妇女，由于解剖学及生物化学特点，阴道对病原体的侵入有自然防御功能，当阴道的自然防御功能遭到破坏，则病原体易于侵入，导致阴道炎症。
- (3)绝经后妇女由于雌激素缺乏，阴道上皮菲薄，细胞内糖原含量减少，阴道PH高达7左右，故阴道抵抗力低下，比青春期及育龄妇女易受感染。
- (4)阴道炎临床上以白带的性状发生改变以及外阴痒痒灼痛为主要临床特点，感染累及尿道时，可有尿痛、尿急等症状。常见的阴道炎有细菌性阴道病、滴虫性阴道炎、霉菌性阴道炎、老年性阴道炎。
- (5)阴道炎由不同的病原体感染所致，一旦出现外阴不适，白带异常，立即去医院检查，确定病原体，针对病因治疗。

**【窦性心律不齐】：**

- (1)供内科临床参考，可见于正常人，无重要临床意义。
- (2)见于正常人，是一种随呼吸节律而变化的正常心律。

汇总医生： 樊兴国

主检日期： 2024-09-03

主检医生：

## 分科结果

## 身高、体重、血压

项目名称	检查结果	项目名称	检查结果
身高	168cm	体重	59kg
血压	115/67mmHg		

**\*小结：**

未见异常

操作员：杨柳庆

检查日期：2024-08-30

检查医生：名燕凌

## 内科

项目名称	检查结果	项目名称	检查结果
心率	80次/min	心律	齐
心脏杂音	无	心界	正常
肺部	正常	呼吸音	呼吸音清
啰音	未闻及	叩诊	叩诊呈清音
腹部触诊	腹部平软	发育	正常
肝胆	肋下未触及	脾脏	肋下未触及
双肾	无叩击痛	肠鸣音	正常
营养	良好	神经系统	正常
生理反射	生理反射存在	病理反射	病理反射未引出
颅神经	正常	运动功能	正常
深浅感觉	正常	其它	无异常发现
既往史	无		

**\*小结：**

未见异常

操作员：杨淑兰

检查日期：2024-08-30

检查医生：杨淑兰

## 外科（女）

项目名称	检查结果	项目名称	检查结果
皮肤	正常	甲状腺	无肿大
浅表淋巴结	无肿大	肛门	拒检
泌尿外生殖器	正常	四肢关节	未见异常
腹股沟	未见异常	足背动脉	正常
紫绀	无	色素沉着	无
脱毛	无	脱色	无
浮肿	无	皮下结节	无
头颅	正常	颈部	正常
乳腺	正常	脊柱	正常
直肠	未检	皮肤黄疸	无
四肢	活动正常	其他	无

## \*小结:

未见异常

操作员：魏利平

检查日期:2024-08-30

检查医生：魏利平

## 眼科

项目名称	检查结果	项目名称	检查结果
视力(左)	0.2	视力(右)	0.15
辨色力	正常	眼睑	正常
结膜	正常	泪器	正常
角膜	正常	虹膜	正常
瞳孔	正常	晶状体	正常
玻璃体	正常	眼底	未见异常

## \*小结:

(1) 左眼视力下降

(2) 右眼视力下降

操作员：田野青 检查日期：2024-08-30 检查医生：田野青

### 耳鼻喉科

项目名称	检查结果	项目名称	检查结果
听力(左)	正常	听力(右)	正常
外耳道	正常	鼓膜	正常
鼻窦	正常	鼻中隔	正常
鼻腔	正常	扁桃体	无肿大
嗅觉	正常	咽喉	正常

**\*小结：**

未见异常

操作员：王存宝 检查日期：2024-08-30 检查医生：王存宝

### 妇科内诊

项目名称	检查结果	项目名称	检查结果
外阴	正常	尿道口	正常
阴道	阴道炎	子宫	正常
附件	正常	宫颈	光滑
后穹窿	正常		

**\*小结：**

(1) 阴道炎

操作员：智美玲 检查日期：2024-08-30 检查医生：智美玲

## 检验报告

## 尿常规

项目名称	检查结果	单位	参考值	提示
胆红素(BIL)	-		阴性	
隐血(ERY)	-		阴性	
小圆上皮细胞(SRC)	0	个/ul	0--0	
维生素 C	-		阴性	
异常红细胞	0	个/ul	0--3	
红细胞（正常）	0	个/ul	0--6	
鳞状上皮细胞	33	个/ul	0--0	↑
粘液丝	11	个/ul	0--0	↑
尿葡萄糖(GLU)	-		阴性	
酮体(KET)	-		阴性	
比重(SG)	1.030		1.003--1.030	
酸碱度(PH)	6.5		4.5--8.0	
尿蛋白质(PRO)	-		阴性	
尿胆原(URO)	-		阴性	
亚硝酸盐(NIT)	-		阴性	
尿白细胞(LEU)	-		阴性	

## \*小结:

鳞状上皮细胞偏高(33 /HP) 粘液丝偏高(11 /HP)

操作员：黄璐瑶 检查日期:2024-08-30 检查医生:陈建国

## 血常规（五分类）

项目名称	检查结果	单位	参考值	提示
白细胞(WBC)	6.46	10 <sup>9</sup> /L	3.5--9.5	
淋巴细胞绝对值(LY#)	2.48	10 <sup>9</sup> /L	1.1--3.2	

淋巴细胞百分比(LY%)	38.5	%	20--50	
中性粒细胞绝对值(GR#)	3.51	10 <sup>9</sup> /L	1.8--6.3	
中性粒细胞百分比(GR%)	54.3	%	40--75	
嗜碱性粒细胞绝对值(BA#)	0.03	10 <sup>9</sup> /L	0--0.06	
嗜碱性粒细胞百分比(BA%)	0.4	%	0--1.0	
嗜酸性粒细胞绝对值(EO#)	0.08	10 <sup>9</sup> /L	0.02--0.52	
嗜酸性粒细胞百分比(EO%)	1.2	%	0.4--8.0	
血小板(PLT)	339	10 <sup>9</sup> /L	125--350	
血小板分布宽度(PDW)	15.5	%	15--17	
平均血小板体积(MPV)	9.1	fl	6.0--14.0	
血小板压积(PCT)	0.308	%	0.11--0.28	↑
红细胞(RBC)	4.35	10 <sup>12</sup> /L	3.8--5.1	
血红蛋白	134	g/L	115--150	
红细胞压积(HCT)	40.9	%	35--45	
红细胞平均体积(MCV)	94.0	fl	82--100	
平均血红蛋白含量(MCH)	30.7	pg	27--34	
平均血红蛋白浓度(MCHC)	327	g/L	316--354	
单核细胞绝对值(MO#)	0.36	10 <sup>9</sup> /L	0.1--0.60	
单核细胞百分比(MO%)	5.6	%	3--10	
红细胞分布宽度标准差(RDW-SD)	44.0	fl	35--56	
红细胞分布宽度变异系数(RDW-CV)	12.5	%	10.6--16.6	
大血小板比率	18.5	%	11--45	
大血小板数目	63	10 <sup>9</sup> /L	30--90	
未成熟粒细胞数目	0.01	10 <sup>9</sup> /L	0--999	
未成熟粒细胞百分比	0.1	%	0--100	
有核红细胞数目	0.000	10 <sup>9</sup> /L	0--9999	

有核红细胞百分比	0.00	/100WBC	0--9999	
----------	------	---------	---------	--

**\*小结:**

血小板压积(PCT)偏高(0.308 %)

操作员：王小雪 检查日期:2024-08-30 检查医生:陈建国

**肾功三项**

项目名称	检查结果	单位	参考值	提示
肌酐(CREA)	50.00	umol/L	41--73	
尿酸(UA)	378.00	umol/L	140--340	↑
尿素测定 (Urea)	4.10	mmol/L	2.6--7.5	

**\*小结:**

尿酸(UA)偏高(378.00 umol/L)

操作员：乔叶 检查日期:2024-08-30 检查医生:陈建国

**空腹血糖**

项目名称	检查结果	单位	参考值	提示
葡萄糖(GLU)	4.53	mmol/L	3.89--6.1	

**\*小结:**

未见异常

操作员：乔叶 检查日期:2024-08-30 检查医生:陈建国

**尿沉渣**

项目名称	检查结果	单位	参考值	提示
白细胞尿	19	个/ul	0--13	↑
上皮细胞(EC)	33	/HP	0--28	↑
管型(CAST)	0	个/ul	0--1	
霉菌 (尿)	0	/HP	0--0	
结晶	0	/HP	0--10	

透明度(CLA)	清亮			
胆红素(BIL)	-		阴性	
颜色(Colour)	淡黄色			
红细胞(尿)(RBC)	0	个/ul	0--6	

**\*小结:**

白细胞尿偏高(19 个/ul) 上皮细胞(EC)偏高(33 /HP)

操作员：黄璐瑶 检查日期:2024-08-30 检查医生:陈建国

**血脂四项**

项目名称	检查结果	单位	参考值	提示
动脉硬化指数	1.48		1.31--3.19	
总胆固醇(CHOL)	4.14	mmol/L	2.59--5.2	
甘油三脂(TG)	1.06	mmol/L	0.7--1.7	
低密度脂蛋白(LDL)	1.87	mmol/L	0--4.13	
高密度脂蛋白(HDL)	1.26	mmol/L	0.77--1.55	

**\*小结:**

未见异常

操作员：乔叶 检查日期:2024-08-30 检查医生:陈建国

**肝功能三项**

项目名称	检查结果	单位	参考值	提示
γ-谷氨酰转肽酶(GGT)	15.0	U/L	7--45	
丙氨酸氨基转移酶(ALT)	13.00	U/L	7--40	
门冬氨酸氨基转移酶(AST)	14.00	U/L	13--35	
谷草比谷丙	1.08		0.4--2.5	

**\*小结:**

未见异常

操作员：乔叶 检查日期:2024-08-30 检查医生:陈建国



# 大同现代医学检验实验室

## 液基薄层细胞学图文报告

ID: 2024105556

病理号: 098266

姓名: 刘亚楠

性别: 女

年龄: 49岁

送检科室:

电话号码: 18636231389

床号:

病历号:

体检号: 2207080674

送检医院: 大同瑞慈康复体检

送检日期: 2024-08-30

末次月经:

送检医生:

采样日期:

报告日期: 2024-08-30

标本满意度: 满意

细胞量: >45%

红细胞:

经期样本:

颈管细胞:

化生细胞:

鳞状细胞:

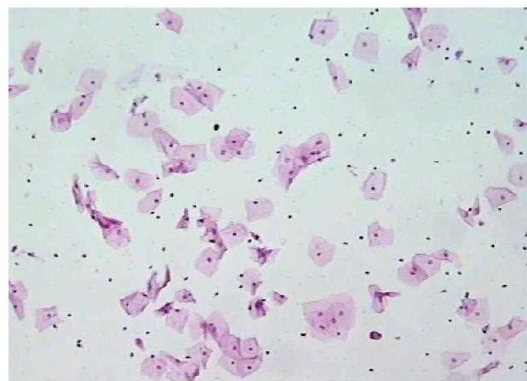
宫颈柱状细胞:

未见上皮内病变/恶性细胞:

正常范围内:

良性反应性改变:

- 炎症: 
  - 轻度:
  - 中度:
  - 重度:
- 放疗:
- 妊娠:
- 萎缩性:
- 宫内避孕器:
- 其他:



病原体: 滴虫感染:  念珠菌感染:  细菌感染:

提示 HPV 感染:  疱疹病毒感染:

鳞状上皮细胞分析:

非典型鳞状细胞:

- 倾向上皮内瘤变:
- 倾向良性反应性改变:
- 不能明确意义(ASC-US):
- 不排除高度病变(ASC-H):

上皮内低度病变:  鳞癌:

上皮内高度病变:

- CIN2:
- CIN3:

腺上皮细胞分析:

非典型腺细胞:

- 宫内膜:
- 来源不明:

非典型腺细胞(宫颈管):

- 倾向原位腺癌:
- 不能明确意义:
- 倾向良性反应性改变:

腺癌:

- 宫颈管:
- 宫内膜:
- 其它:

炎细胞:

- 轻度:
- 中度:
- 重度:

可疑腺癌:

诊断意见: 未见上皮内病变或恶性细胞 (NILM)。

建议:

报告医师: 张荣生

地址: 大同市魏都大道 79 号, 本报告医师签字后有效  
咨询: 0352-2830587 4006-122-995

妇科细胞学是筛查项目, 出于技术原因, 可能会有假阴性结果, 本检测仅对来样负责, 如果对结果有疑义, 请在收到报告 7 天内与我们联系。

# 大同瑞慈康复医院 12导联心电图报告

刘亚楠 女 49岁

体检号:387297

病床号:

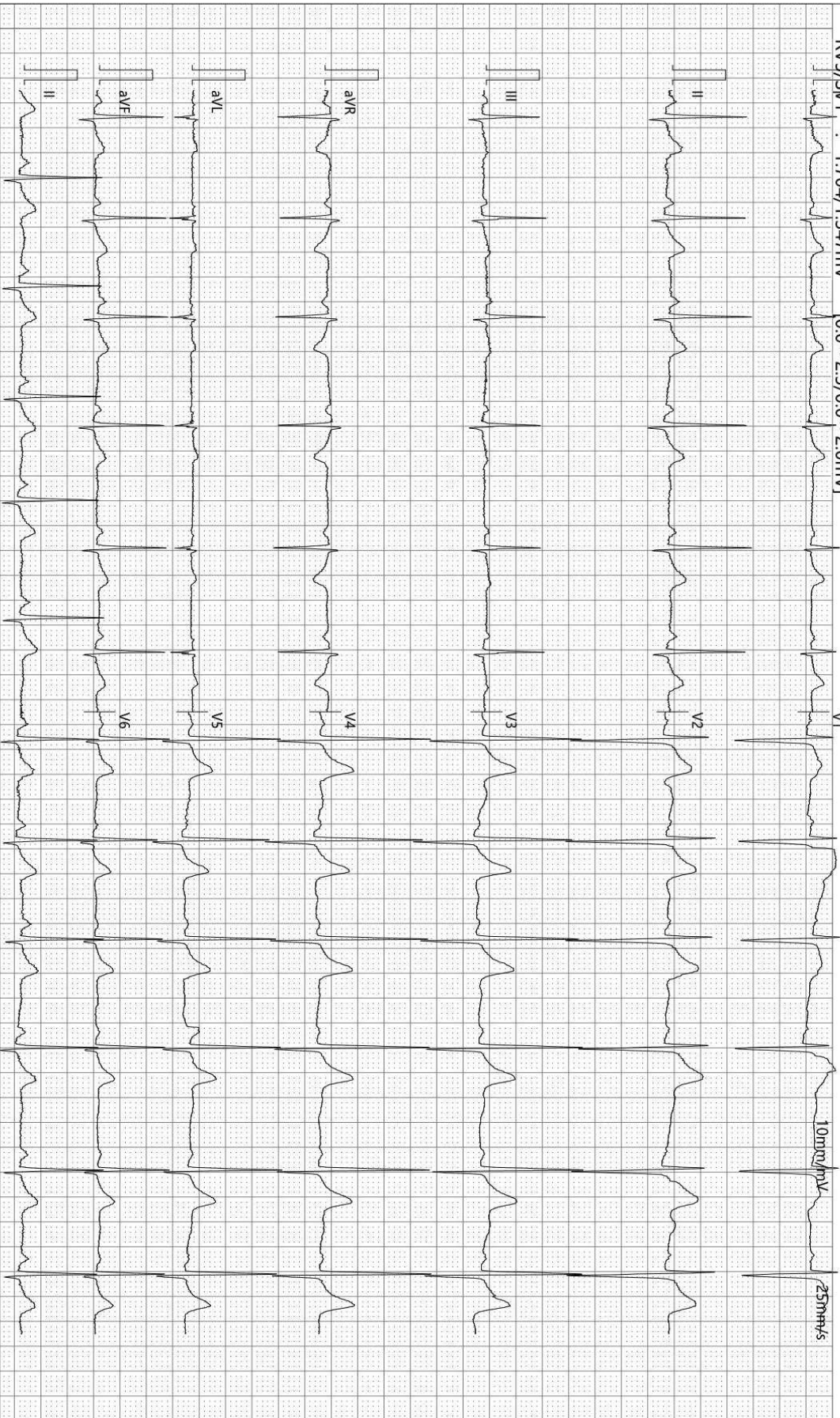
诊断结果:

窦性心律不齐

诊断医生:

张斌  
陶志峰

HR : 70bpm [60 ~ 100bpm]  
P : 104ms [0 ~ 110ms]  
PR : 148ms [120 ~ 200ms]  
QRS : 75ms [60 ~ 100ms]  
QT/QTc : 372/402ms [320 ~ 440/0 ~ 460ms]  
P/QRS/T : 69/74/48deg. [0 ~ 75/-30 ~ 90/0 ~ 75deg]  
RV5/SV1 : 1.704/1.347mV [0.0 ~ 2.5/0.0 ~ 2.0mV]



检查时间:2024-08-30 09:48:55

诊断时间:2024-08-30 09:51:40

SEMIP V1.90

仅供临床参考

Text

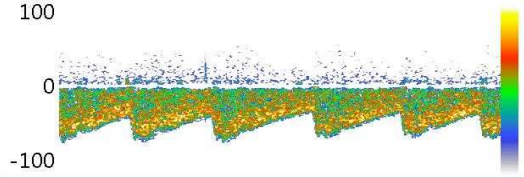


# 大同瑞慈健康体检

## 颅内多普勒血流图 (TCD) 检查报告单


姓名: 刘亚楠      性别: 女      年龄: 49 岁      检查号: 2207080674  
 申请科室: 体检科      申请医师: 李菊蓉      检查类型: 颅内血管      床号:

LVA 52mm(深度) PW 2MHz




Vs:67.1      Vd:36.9      Vm:46.9  
 PI:0.64      RI:0.45      S/D:1.82

RVA 60mm(深度) PW 2MHz



Vs:73.7      Vd:39.3      Vm:50.8  
 PI:0.68      RI:0.47      S/D:1.87

BA 56mm(深度) PW 2MHz



Vs:68.3      Vd:40.2      Vm:49.5  
 PI:0.57      RI:0.41      S/D:1.70

Vs:      Vd:      Vm:  
 PI:      RI:      S/D:

Vs:      Vd:      Vm:  
 PI:      RI:      S/D:

Vs:      Vd:      Vm:  
 PI:      RI:      S/D:

### 医生意见

结论: 椎-基底动脉脑血管超声未见异常。

李菊蓉

检查日期: 2024-08-30

本报告单仅提供临床参考

## 双源 CT 诊断图文报告

流水号: 2207080674

影像号: CT20240830111

姓名: 刘亚楠

年龄: 49 岁

性别: 女

检查设备: 西门子量子双源 CT

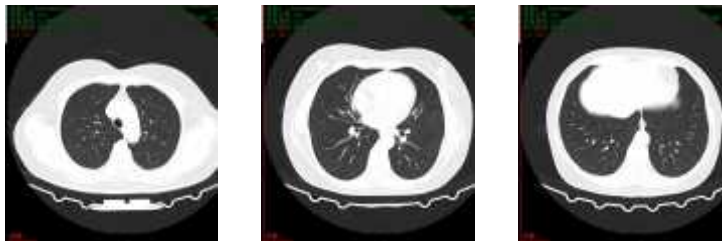体检号: 387297

申请医院: 本院

体检科室: 体检科

检查部位: CT 检查二

经典图像:



影像所见:

胸廓对称, 骨性肋骨完整, 胸壁软组织结构良好, 两肺支气管血管纹理走行分布良好, 支气管束结构清晰, 双肺通气良好。肺门结构未见异常。纵隔无偏移, 段以上支气管通畅。心影及大血管形态结构正常, 纵隔内未见肿大淋巴结。胸膜未见异常。

影像诊断:

胸部未见明显异常,

报告医师: 剧艳军

检查日期: 2024-08-31

审核医师: 剧艳军

报告日期: 2024-08-31

## 超声诊断图文报告

流水号: 2207080674

影像号: 1657440

姓名: 刘亚楠

年龄: 49 岁

性别: 女

检查设备: Vivid E95

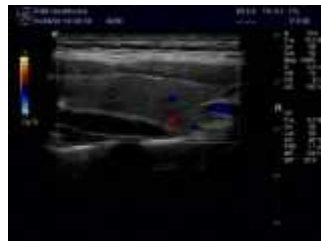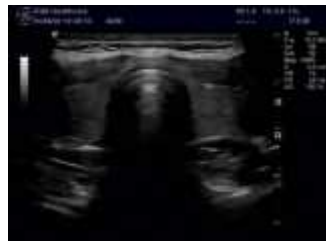体检号: 387297

申请医院: 本院

体检科室: 体检科

检查部位: 甲状腺彩超

经典图像:



影像所见:

甲状腺双侧叶形态正常, 包膜完整, 实质回声均匀, CDFI: 未见异常血流信号。  
双侧颈部未见明显肿大淋巴结。

影像诊断:

甲状腺双侧叶未见异常

报告医师: 李菊蓉

检查日期: 2024-08-30

审核医师: 李菊蓉

报告日期: 2024-08-30

## 超声诊断图文报告

流水号: 2207080674

影像号: 1657445

姓名: 刘亚楠

年龄: 49 岁

性别: 女

检查设备: Vivid E95

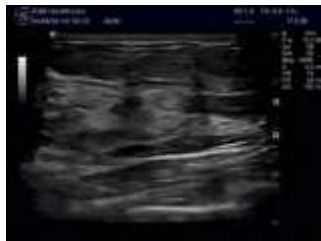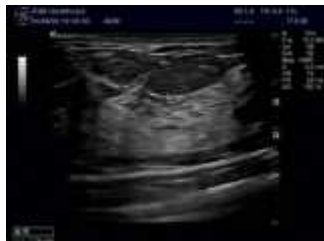体检号: 387297

申请医院: 本院

体检科室: 体检科

检查部位: 乳腺彩超

经典图像:



影像所见:

双侧乳腺腺体层次清晰, 右乳腺体厚 1.0cm, 左乳腺体厚 1.1cm, 乳导管未见扩张, 未见明显占位性病变, CDFI: 未见异常血流信号。

双侧腋下未见明显肿大淋巴结。

影像诊断:

双侧乳腺未见明显异常

报告医师: 李菊蓉

检查日期: 2024-08-30

审核医师: 李菊蓉

报告日期: 2024-08-30

## 超声诊断图文报告

流水号: 2207080674

影像号: 1657450

姓名: 刘亚楠

年龄: 49 岁

性别: 女

检查设备: Vivid E95

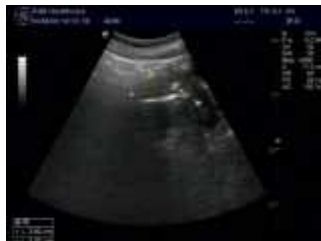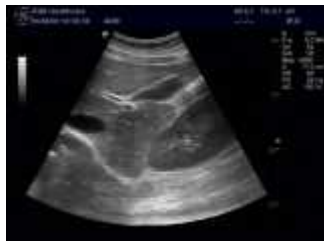体检号: 387297

申请医院: 本院

体检科室: 体检科

检查部位: 全腹彩超

经典图像:



影像所见:

肝脏大小形态正常, 包膜光滑完整, 实质回声均匀, 肝内管道系统走行清晰, 门静脉及肝内胆管不扩张。

胆囊大小形态正常, 壁不厚、光滑, 囊内透声好, 肝外胆管不扩张。

胰腺大小形态正常, 实质回声均匀, 主胰管不扩张。

脾脏大小形态正常, 实质回声均匀, 脾门静脉不宽。

双肾大小形态正常, 皮髓质分界清晰, 集合系统未见分离, 双侧输尿管未见扩张。

膀胱充盈佳, 未见明显异常。

前位子宫, 大小约 3.9\*2.4\*4.7cm, 肌壁回声均匀, 内膜线清晰, 厚 0.6cm, 宫颈厚约 1.9cm, 双侧附件区未见异常。

影像诊断:

肝、胆、脾、胰、双肾、子宫、双侧附件区未见明显异常

报告医师: 李菊蓉

检查日期: 2024-08-30

审核医师: 李菊蓉

报告日期: 2024-08-30