



2207080672

大同瑞慈健康体检

报 告 册

体检编号	387295	工号	17
姓名	陈玉霞		
性别	女	年龄	45岁
单位	大同市园林绿化中心		
部门	大同市园林绿化中心-机关		
联系电话	18603522490		
体检日期	2024-06-01		

尊敬的陈玉霞女士您好！

首先，瑞慈健康体检全体员工欢迎您的光临，并对您的信任表示衷心的感谢！

您于 2024-06-01 （体检编号：387295）完成健康检查，本机构的各科医生已根据您的体检项目及结果，汇总成此份健康体检报告，并经总检医生审核。据此提出对您健康状况的综合分析及建议。

瑞慈健康体检倡导“大健康、大康复”，提出“健康是第一财富（Rich）”的人文理念。希望您仔细阅读并妥善地保管此份健康体检报告，并认真关注报告中的提示与建议，若您对报告内容有任何疑问，可直接与瑞慈健康体检客服部联系，进一步咨询。

健康体检咨询电话：**0352-2824444**

客户服务咨询电话：**0352-2830597**

400-6112995

瑞慈健康体检报告由下列内容组成：

第一部分：主检报告

第二部分：分科分项结果

第三部分：检验报告

第四部分：附表

主检报告

检查综述

- 【眼科】 (1) 左眼视力下降 (2) 右眼视力下降
- 【血脂四项】 总胆固醇(CHOL)偏高(5.75 mmol/L)
- 【尿常规】 隐血(ERY)+- 鳞状上皮细胞偏高(1 /HP) 粘液丝偏高(3 /HP)
- 【CT检查二】 L5/S1 椎间盘轻度膨出
- 【心电图】 1. 窦性心律 2. T波改变(II, III, aVF)
- 【甲状腺彩超】 甲状腺右侧叶结节 TI-RADS II级 定期复查
- 【全腹彩超】 1. 胆囊结石 2. 宫颈纳囊

医生建议

【左眼视力下降】：

(1) 视力下降是由角膜白斑或角膜炎、晶状体混浊、眼底疾病、屈光不正等原因引起，建议眼科诊断治疗。

【右眼视力下降】：

(1) 视力下降是由角膜白斑或角膜炎、晶状体混浊、眼底疾病、屈光不正等原因引起，建议眼科诊断治疗。

【总胆固醇(CHOL)偏高】：

(1) 总胆固醇是脂质的主要成分之一，其数量受年龄、家族、性别、饮食、遗传等多种因素影响。总胆固醇对人体生长发育以及新陈代谢有重要的作用，正常值是 2.59-5.20mmol/L。

(2) 总胆固醇升高后，会增加类脂物质的堆积，会产生更多的血管斑块，进而增加心脑血管疾病的风险。大于 5.21-5.69mmol/L 是胆固醇的临界偏高，即使是一个完全健康的人，只要总胆固醇 > 7.2mmol/L 或低密度脂蛋白 > 4.9mmol/L，未来发生心脑血管的风险就明显增高，应该马上治疗。

(3) 总胆固醇升高根据病因可分为两大类：一是原发性，是由于遗传因素缺陷所致，另一种是继发性，可引起其升高的疾病主要有糖尿病、高血压、甲减、肝肾疾病等。

(4) 降低总胆固醇的治疗中，原发性偏高应积极应用降脂药，曾经选择他汀类药物，胆固醇任不能达标的，可联合用药（如依折麦布等）。

(5) 如果总胆固醇偏高，且患者有糖尿病、高血压、甲减、肝肾疾病或者已经发生心脑血管疾病的人更应积极用药，控制降低疾病风险。

(6) 戒烟，增强运动，采用低脂、低糖饮食，少食富含脂肪、胆固醇及饱和脂肪酸的食物，多进食蔬菜、水果、豆制品、粗粮、鱼和高纤维食品。

(7) 必要时在医师指导下使用降脂药物治疗，并前往内分泌科复诊。

【鳞状上皮细胞偏高】：

(1) 在生理情况下，机体正常的新陈代谢都会引起鳞状上皮细胞的脱离，这是一种正常的机体现象。如果长时间出现鳞状上皮细胞偏高的现象时，则有可能是尿路感染、泌尿系统结石等因素导致，应及时往泌尿外科进一步诊断治疗。

【粘液丝偏高】：

(1) 尿常规中粘液丝是由尿路中细胞分泌出来的，在有尿路感染时分泌会明显增多，且伴有炎症细胞的出现。

(2) 粘液丝偏高，可分为生理性偏高和病理性偏高两种，生理性偏高一般是由于喝水较少导致的尿液浓缩，一般在喝水后就能达到稀释的效果。

(3) 病理性的粘液丝偏高是由于泌尿系炎症或者是前列腺炎导致的，需要注意观察，多喝水，同时有白细胞等炎症细胞增多时，应及时服用抗感染药物治疗。如果仅有粘液丝的增多而没有白细胞等炎症细胞增多时，尿路有炎症的可能性不大。

(4) 建议平时饮食注意清淡，多喝水，少吃油腻和辛辣的食物，要注意个人清洁卫生，勤洗阴部，注意休息。

【隐血 (ERY) +-】：

(1) 尿隐血可分为肉眼血尿和镜下血尿。肉眼血尿是指肉眼能见到血色的尿，尿液呈洗肉水色或血色，通常在1000ml尿中含有1ml血液即肉眼可见。镜下血尿是指尿的颜色正常，通过显微镜可以观察到尿液中含红细胞，通常离心沉淀后的尿液镜检每高倍视野有红细胞3个以上。

(2) 尿隐血是泌尿系疾病常见的症状之一，生理情况下女性生理期、运动后等都可以引起，病理情况下大多是由泌尿系统疾病引起，如泌尿系炎症、尿路结石等，也有一些血尿是由全身性疾病或泌尿系统邻近器官所致。

(3) 需要指出的是：尿液呈红色并不都是血尿，有些药物、食物都能使尿液呈红色、橙色或褐色；由于严重创伤、错误输血等大量红细胞或组织破坏，也可导致血红蛋白或肌红蛋白血尿。

(4) 建议往泌尿外科进一步复查，以明确诊断。

【椎间盘轻度膨出】：

(1) 椎间盘膨出指的是由于退行性变或者外伤导致间盘中央的髓核细胞组织突破内层纤维环，而未突破外层纤维环的状态。属于椎间盘突出症当中较轻的一种，临床症状较轻，可采取保守治疗，并可取得良好的疗效。建议骨科咨询及诊治。

【T波改变】：

(1) 可见于心肌劳损，电解质紊乱及神经调节异常，如疲劳，精神紧张等，往心血管内科咨询，进一步查找病因及治疗。

【甲状腺右侧叶结节】：

(1) 甲状腺结节是一种常见的甲状腺疾病，很多甲状腺疾病可表现为结节，如可由甲状腺退行性变、炎症、自身免疫性及新生物等多种病变所致。甲状腺结节在各个年龄段的男女人群中均可见到，但中年女性中较多。

(2) 甲状腺结节分良性和恶性两大类，良性的占绝大多数，恶性者不足1%，判断甲状腺结节的良恶主要依靠病史、体格检查、放射性核素扫描、穿刺细胞学检查。

(3) 建议往外科就诊，进一步检查，明确诊断，结合临床诊治并定期复查。

【胆囊结石】：

(1) 胆囊结石主要为胆固醇性结石或以胆固醇为主的混合性结石，胆囊结石主要见于成年人，女性常见，尤以经产妇和服用避孕药者常见。

(2) 胆囊结石一般认为与胆汁淤积、胆道细菌和寄生虫感染、胆固醇代谢失调以及胆囊的运动功能失调有关。

(3) 临床表现取决于胆石的动态、所在部位和并发症，大多数与慢性胆囊炎同时存在。主要多发于成年女性，由以中年肥胖妇女为多见。平时大多无症状，部分表现为消化不良、中上腹或右上腹饱胀感，有时胃灼热、嗝气，在饱餐或高脂饮食后更为明显。

(4) 胆囊结石患者应少吃肥肉和胆固醇含量高的食物，如蛋黄、鱼卵、蟹黄、动物内脏等食品，不吃油炸食品。

(5) 如有右上腹隐痛不适，应素食，右侧卧位，服用654-2、阿托品等解痉药物，消炎利胆片、金胆片、胆通等可任选一种口服。

(6) 如发生上腹剧痛，应到医院治疗，不要自己随便应用止痛药。出现黄疸时，应立即就医检查，查明黄疸原因，作相应处理，切勿拖延。

(7) 除药物治疗外，有的需震波治疗、有的可作腹腔镜手术、有的则需剖腹手术，应按医生的指导选择合适的治疗方法。定期彩超复查。

【宫颈纳囊】：

(1) 宫颈腺体囊肿又叫宫颈纳氏囊肿（可称‘纳囊’或‘那囊’），同宫颈糜烂、宫颈息肉一样，是慢性宫颈炎的一种表现。

(2)临床表现时可以看到宫颈表面突出多个大小不一的青白色囊泡（并非紫色），内含黏液，小的有米粒大，大的有玉米粒大，有的可以长得很大，突出于宫颈表面，甚至到达阴道口，根部与宫颈之间有蒂相连，常合并有宫颈肥大。

(3)其形成原因是在宫颈糜烂愈合过程中，新生的鳞状上皮覆盖宫颈腺管口或伸入腺管，将腺管口阻塞；腺管周围的结缔组织增生或瘢痕形成压迫腺管，使腺管变窄甚至阻塞，腺体分泌物引流受阻，滞留形成的囊肿叫宫颈纳氏囊肿。

(4)对小的纳囊，无任何临床症状可不予处理；对于密集的较小的纳囊或比较大的纳囊，可考虑光疗、激光、微波、自凝刀等物理治疗。

(5)对于较大的突出于宫颈表面的纳囊，可考虑电刀切除治疗。上述治疗方法均无太大痛苦，也基本不会影响日常的工作和生活。

汇总医生： 丁昊炜

主检日期： 2024-06-02

主检医生：

分科结果

身高、体重、血压

项目名称	检查结果	项目名称	检查结果
血压	116/70mmHg		

*小结:

未见异常

操作员：赵婉如

检查日期:2024-06-01

检查医生：名燕凌

内科

项目名称	检查结果	项目名称	检查结果
心率	72 次/min	心律	齐
心脏杂音	无	心界	正常
肺部	正常	呼吸音	呼吸音清
啰音	未闻及	叩诊	叩诊呈清音
腹部触诊	腹部平软	发育	正常
肝胆	肋下未触及	脾脏	肋下未触及
双肾	无叩击痛	肠鸣音	正常
营养	良好	神经系统	正常
生理反射	生理反射存在	病理反射	病理反射未引出
颅神经	正常	运动功能	正常
深浅感觉	正常	其它	无异常发现
既往史	无		

*小结:

未见异常

操作员：名燕凌

检查日期:2024-06-01

检查医生：名燕凌

外科（女）

项目名称	检查结果	项目名称	检查结果
皮肤	正常	甲状腺	无肿大
浅表淋巴结	无肿大	肛门	拒检
泌尿外生殖器	正常	四肢关节	未见异常
腹股沟	未见异常	足背动脉	正常
紫绀	无	色素沉着	无
脱毛	无	脱色	无
浮肿	无	皮下结节	无
头颅	正常	颈部	正常
乳腺	正常	脊柱	正常
直肠	未检	皮肤黄疸	无
四肢	活动正常	其他	无

***小结:**

未见异常

操作员：魏利平 检查日期:2024-06-01 检查医生：魏利平

眼科

项目名称	检查结果	项目名称	检查结果
视力(左)	0.4	视力(右)	0.15
辨色力	正常	眼睑	正常
结膜	正常	泪器	正常
角膜	正常	虹膜	正常
瞳孔	正常	晶状体	正常
玻璃体	正常	眼底	未见异常

***小结:**

(1) 左眼视力下降

(2) 右眼视力下降

操作员：田野青 检查日期:2024-06-01 检查医生：田野青

耳鼻喉科

项目名称	检查结果	项目名称	检查结果
听力(左)	正常	听力(右)	正常
外耳道	正常	鼓膜	正常
鼻窦	正常	鼻中隔	正常
鼻腔	正常	扁桃体	无肿大
嗅觉	正常	咽喉	正常

***小结:**

未见异常

操作员：王存宝 检查日期:2024-06-01 检查医生：王存宝

妇科内诊

项目名称	检查结果	项目名称	检查结果
外阴	正常	尿道口	正常
阴道	通畅	子宫	正常
附件	正常	宫颈	光滑
后穹窿	正常		

***小结:**

未见异常

操作员：薛荣丽 检查日期:2024-06-01 检查医生：薛荣丽

检验报告

尿常规

项目名称	检查结果	单位	参考值	提示
胆红素(BIL)	-		阴性	
隐血(ERY)	+-		阴性	
小圆上皮细胞(SRC)	0	个/ul	0--0	
维生素 C	-		阴性	
异常红细胞	0	个/ul	0--3	
红细胞（正常）	0	个/ul	0--6	
鳞状上皮细胞	1	个/ul	0--0	↑
粘液丝	3	个/ul	0--0	↑
尿葡萄糖(GLU)	-		阴性	
酮体(KET)	-		阴性	
比重(SG)	1.015		1.003--1.030	
酸碱度(PH)	6.0		4.5--8.0	
尿蛋白质(PRO)	-		阴性	
尿胆原(URO)	-		阴性	
亚硝酸盐(NIT)	-		阴性	
尿白细胞(LEU)	-		阴性	

*小结:

隐血(ERY)+- 鳞状上皮细胞偏高(1 /HP) 粘液丝偏高(3 /HP)

操作员：赵伟 检查日期:2024-06-01 检查医生:陈建国

血常规（五分类）

项目名称	检查结果	单位	参考值	提示
白细胞(WBC)	6.31	10 ⁹ /L	3.5--9.5	
淋巴细胞绝对值(LY#)	2.02	10 ⁹ /L	1.1--3.2	

淋巴细胞百分比(LY%)	32.0	%	20--50
中性粒细胞绝对值(GR#)	4.00	10 ⁹ /L	1.8--6.3
中性粒细胞百分比(GR%)	63.3	%	40--75
嗜碱性粒细胞绝对值(BA#)	0.01	10 ⁹ /L	0--0.06
嗜碱性粒细胞百分比(BA%)	0.2	%	0--1.0
嗜酸性粒细胞绝对值(EO#)	0.04	10 ⁹ /L	0.02--0.52
嗜酸性粒细胞百分比(EO%)	0.6	%	0.4--8.0
血小板(PLT)	244	10 ⁹ /L	125--350
血小板分布宽度(PDW)	15.9	%	15--17
平均血小板体积(MPV)	10.6	fl	6.0--14.0
血小板压积(PCT)	0.259	%	0.11--0.28
红细胞(RBC)	4.66	10 ¹² /L	3.8--5.1
血红蛋白	131	g/L	115--150
红细胞压积(HCT)	40.3	%	35--45
红细胞平均体积(MCV)	86.5	fl	82--100
平均血红蛋白含量(MCH)	28.1	pg	27--34
平均血红蛋白浓度(MCHC)	325	g/L	316--354
单核细胞绝对值(MO#)	0.24	10 ⁹ /L	0.1--0.60
单核细胞百分比(MO%)	3.9	%	3--10
红细胞分布宽度标准差(RDW-SD)	42.7	fl	35--56
红细胞分布宽度变异系数(RDW-CV)	13.1	%	10.6--16.6
大血小板比率	29.4	%	11--45
大血小板数目	72	10 ⁹ /L	30--90
未成熟粒细胞数目	0.01	10 ⁹ /L	0--999
未成熟粒细胞百分比	0.1	%	0--100
有核红细胞数目	0.000	10 ⁹ /L	0--9999

有核红细胞百分比	0.00	/100WBC	0--9999	
----------	------	---------	---------	--

***小结:**

未见异常

操作员：黄璐瑶 检查日期:2024-06-01 检查医生:陈建国

肾功三项

项目名称	检查结果	单位	参考值	提示
肌酐(CREA)	55.00	umol/L	41--73	
尿酸(UA)	305.00	umol/L	140--340	
尿素测定 (Urea)	5.30	mmol/L	2.6--7.5	

***小结:**

未见异常

操作员：梁可欣 检查日期:2024-06-01 检查医生:陈建国

空腹血糖

项目名称	检查结果	单位	参考值	提示
葡萄糖(GLU)	5.11	mmol/L	3.89--6.1	

***小结:**

未见异常

操作员：梁可欣 检查日期:2024-06-01 检查医生:陈建国

尿沉渣

项目名称	检查结果	单位	参考值	提示
白细胞尿	4	个/ul	0--13	
上皮细胞(EC)	1	/HP	0--28	
管型(CAST)	0	个/ul	0--1	
霉菌 (尿)	0	/HP	0--0	
结晶	0	/HP	0--10	

透明度(CLA)	清亮			
胆红素(BIL)	-		阴性	
颜色(Colour)	淡黄色			
红细胞(尿)(RBC)	0	个/ul	0--6	

***小结:**

未见异常

操作员：赵伟 检查日期:2024-06-01 检查医生:陈建国

血脂四项

项目名称	检查结果	单位	参考值	提示
动脉硬化指数	2.67		1.31--3.19	
总胆固醇(CHOL)	5.75	mmol/L	2.59--5.2	↑
甘油三脂(TG)	1.34	mmol/L	0.7--1.7	
低密度脂蛋白(LDL)	3.23	mmol/L	0--4.13	
高密度脂蛋白(HDL)	1.21	mmol/L	0.77--1.55	

***小结:**

总胆固醇(CHOL)偏高(5.75 mmol/L)

操作员：梁可欣 检查日期:2024-06-01 检查医生:陈建国

肝功能三项

项目名称	检查结果	单位	参考值	提示
γ-谷氨酰转肽酶(GGT)	16.0	U/L	7--45	
丙氨酸氨基转移酶(ALT)	13.00	U/L	7--40	
门冬氨酸氨基转移酶(AST)	20.00	U/L	13--35	
谷草比谷丙	1.54		0.4--2.5	

***小结:**

未见异常

操作员：梁可欣 检查日期:2024-06-01 检查医生:陈建国

大同现代医学检验实验室

液基薄层细胞学图文报告

ID: 2024099545

病理号: 093169

姓名: 陈玉霞

性别: 女

年龄: 45岁

送检科室:

电话号码: 18603522490

床号:

病历号:

体检号: 2207080672

送检医院: 大同瑞慈康复体检

送检日期: 2024-06-02

末次月经:

送检医生:

采样日期:

报告日期: 2024-06-02

标本满意度: 满意

细胞量: >45%

红细胞:

经期样本:

颈管细胞:

化生细胞:

鳞状细胞:

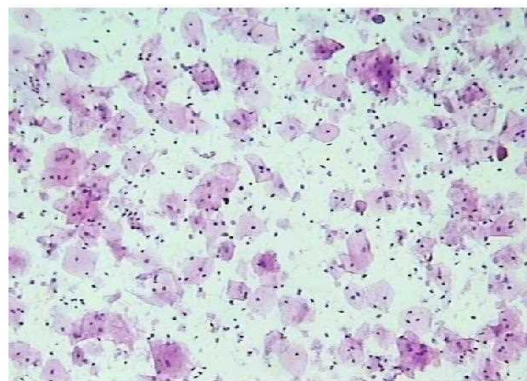
宫颈柱状细胞:

未见上皮内病变/恶性细胞:

正常范围内:

良性反应性改变:

- 炎症:
 - 轻度:
 - 中度:
 - 重度:
- 放疗:
- 妊娠:
- 萎缩性:
- 宫内避孕器:
- 其他:



病原体: 滴虫感染: 念珠菌感染: 细菌感染:

提示 HPV 感染: 疱疹病毒感染:

鳞状上皮细胞分析:

非典型鳞状细胞:

- 倾向上皮内瘤变:
- 倾向良性反应性改变:
- 不能明确意义(ASC-US):
- 不排除高度病变(ASC-H):

上皮内低度病变: 鳞癌:

上皮内高度病变:

- CIN2:
- CIN3:

腺上皮细胞分析:

非典型腺细胞:

- 宫内膜:
- 来源不明:

非典型腺细胞(宫颈管):

- 倾向原位腺癌:
- 不能明确意义:
- 倾向良性反应性改变:

腺癌:

- 宫颈管:
- 宫内膜:
- 其它:

炎细胞:

- 轻度:
- 中度:
- 重度:

可疑腺癌:

诊断意见: 未见上皮内病变或恶性细胞 (NILM)。

建议:

报告医师: 张荣生

地址: 大同市魏都大道 79 号, 本报告医师签字后有效
咨询: 0352-2830587 4006-122-995

妇科细胞学是筛查项目, 出于技术原因, 可能会有假阴性结果, 本检测仅对来样负责, 如果对结果有疑义, 请在收到报告 7 天内与我们联系。

大同瑞慈康复医院 12导联心电图报告

陈玉霞 女 45岁 体检号:387295

病床号:

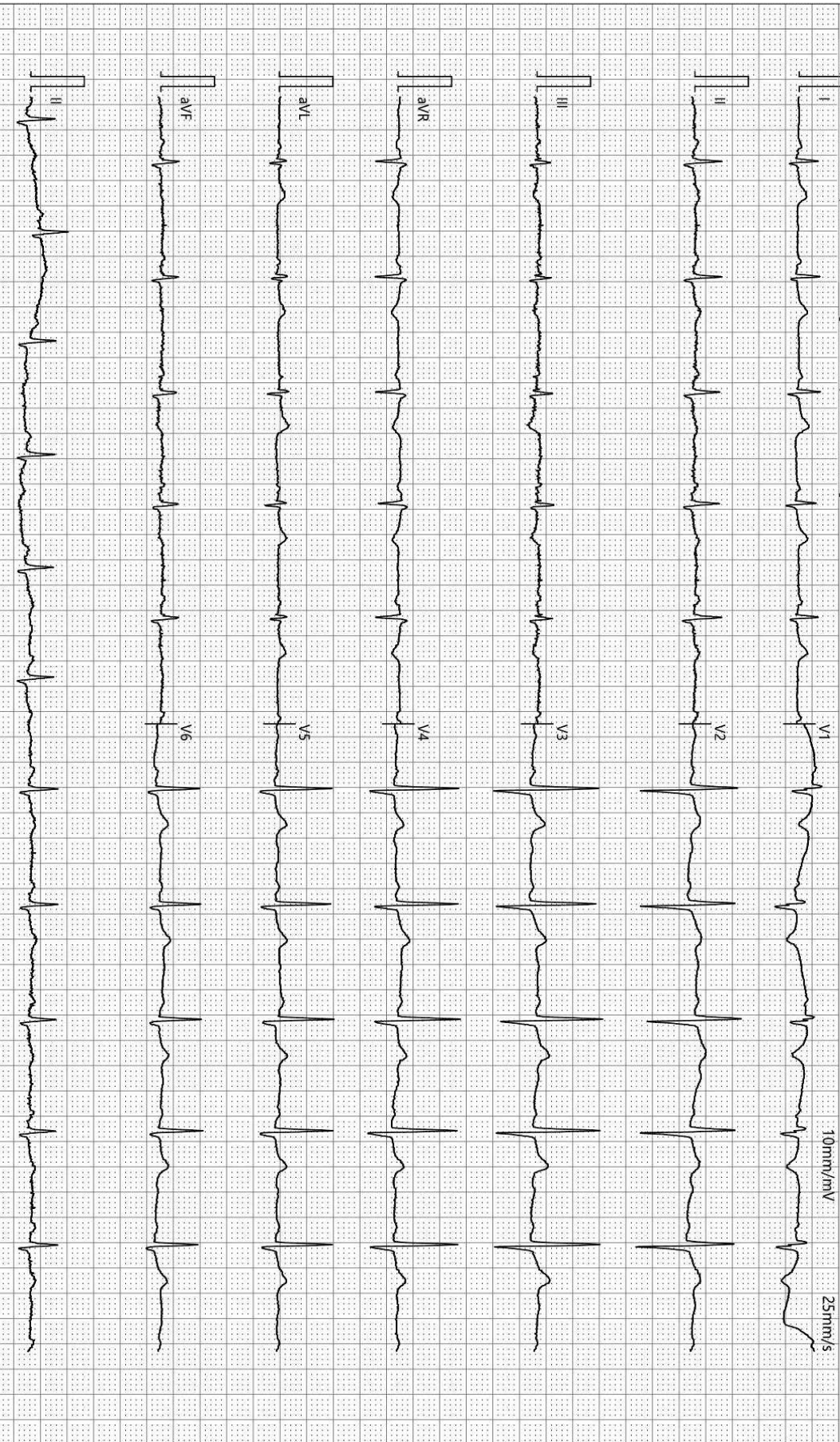
诊断结果:

- 1.窦性心律
- 2.T波改变(II,III,aVF)

诊断医生:

张生 陶志峰

HR : 66bpm [60 ~ 100bpm]
 P : 109ms [0 ~ 110ms]
 PR : 160ms [120 ~ 200ms]
 QRS : 91ms [60 ~ 100ms]
 QT/QTc : 402/424ms [320 ~ 440/0 ~ 460ms]
 P/QRS/T : 55/42/-15 ↓ deg. [0 ~ 75/-30 ~ 90/0 ~ 75deg]
 RV5/SV1 : 1.046/0.351mV [0.0 ~ 2.5/0.0 ~ 2.0mV]



10mm/mV 25mm/s

检查时间:2024-06-01 07:57:07

诊断时间:2024-06-01 08:08:27

SEMIP V1.90

仅供临床参考

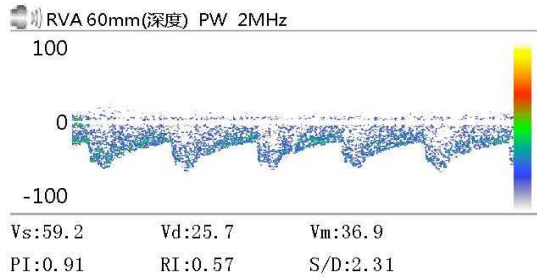
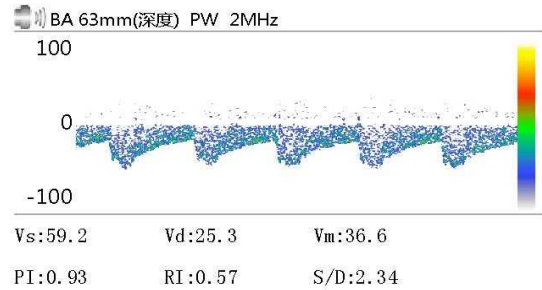
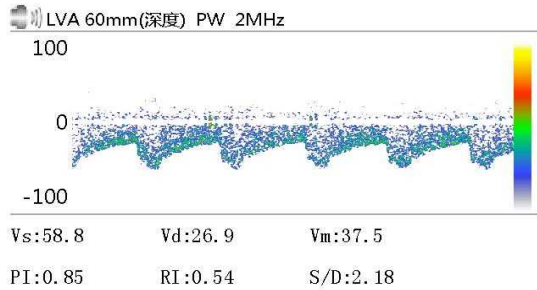
Text



大同瑞慈健康体检

颅内多普勒血流图 (TCD) 检查报告单

姓名: 陈玉霞 性别: 女 年龄: 45 岁 检查号: 2207080672
 申请科室: 体检科 申请医师: 李菊蓉 检查类型: 颅内血管 床号:



Vs: Vd: Vm:
 PI: RI: S/D:

Vs: Vd: Vm:
 PI: RI: S/D:

Vs: Vd: Vm:
 PI: RI: S/D:

医生意见

结论: 椎-基底动脉脑血管超声未见异常。

李菊蓉

检查日期: 2024-06-01

本报告单仅提供临床参考

双源 CT 诊断图文报告

流水号: 2207080672

影像号: CT20240601001

姓名: 陈玉霞

年龄: 45 岁

性别: 女

检查设备: 西门子量子双源 CT

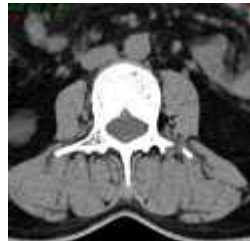
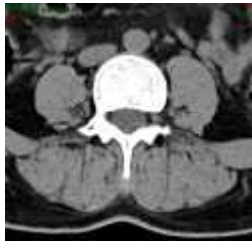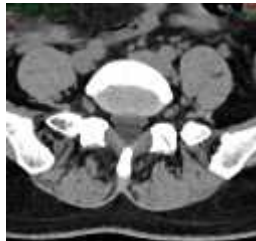体检号: 387295

申请医院: 本院

体检科室: 体检科

检查部位: CT 检查二

经典图像:



影像所见:

腰椎曲度变直, 序列整齐, 椎体边缘及附件骨质结构完整, 形态良好, L5/S1 椎间盘软组织轻度膨出, 压迫硬膜囊, 侧隐窝未见明显狭窄, 椎管内脊髓密度形态未见异常。

影像诊断:

L5/S1 椎间盘轻度膨出

报告医师: 剧艳军

检查日期: 2024-06-01

审核医师: 剧艳军

报告日期: 2024-06-01

超声诊断图文报告

流水号: 2207080672

影像号: 1580703

姓名: 陈玉霞

年龄: 45 岁

性别: 女

检查设备: Vivid E95

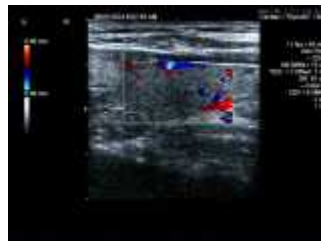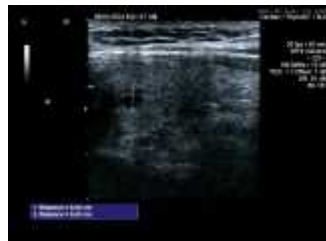
体检号: 387295

申请医院: 本院

体检科室: 体检科

检查部位: 甲状腺彩超

经典图像:



影像所见:

甲状腺双侧叶形态正常, 包膜完整, 于右侧叶探及大小约 0.45*0.43cm 囊性结节, 形态规则, 边界清, 内可见范围约 0.13*0.11cm 强回声斑堆积, 后伴彗尾, 余实质回声均匀, CDFI: 未见异常血流信号。

双侧颈部未见明显肿大淋巴结。

影像诊断:

甲状腺右侧叶结节 TI-RADS II 级 定期复查

报告医师: 李菊蓉

检查日期: 2024-06-01

审核医师: 李菊蓉

报告日期: 2024-06-01

超声诊断图文报告

流水号: 2207080672

影像号: 1580706

姓名: 陈玉霞

年龄: 45 岁

性别: 女

检查设备: Vivid E95

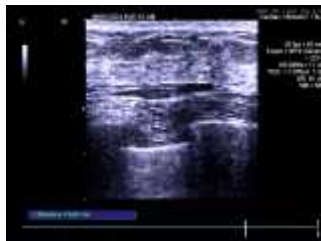
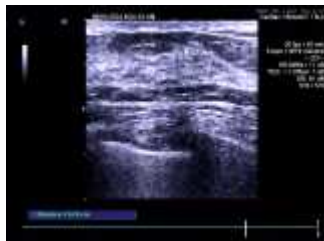
体检号: 387295

申请医院: 本院

体检科室: 体检科

检查部位: 乳腺彩超

经典图像:



影像所见:

双侧乳腺腺体层次清晰, 右乳腺体厚 0.6cm, 左乳腺体厚 0.7cm, 乳导管未见扩张, 未见明显占位性病变, CDFI: 未见异常血流信号。

双侧腋下未见明显肿大淋巴结。

影像诊断:

双侧乳腺未见明显异常

报告医师: 李菊蓉

检查日期: 2024-06-01

审核医师: 李菊蓉

报告日期: 2024-06-01

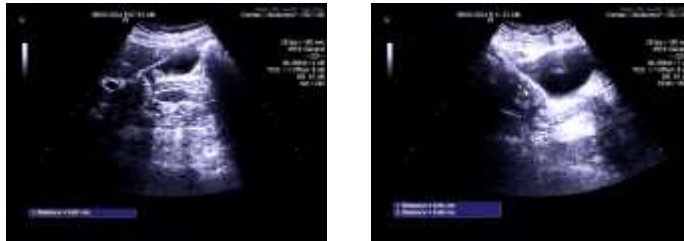
超声诊断图文报告

流水号: 2207080672

影像号: 1580708

姓名: 陈玉霞 年龄: 45岁 性别: 女 检查设备: Vivid E95
体检号: 387295 申请医院: 本院 体检科室: 体检科 检查部位: 全腹彩超

经典图像:



影像所见:

肝脏大小形态正常, 包膜光滑完整, 实质回声均匀, 肝内管道系统走行清晰, 门静脉及肝内胆管不扩张。
胆囊大小形态正常, 壁不厚、光滑, 囊内透声好, 囊内探及强回声斑, 直径约 0.9cm, 后伴声影, 肝外胆管不扩张。
胰腺大小形态正常, 实质回声均匀, 主胰管不扩张。
脾脏大小形态正常, 实质回声均匀, 脾门静脉不宽。
双肾大小形态正常, 皮髓质分界清晰, 集合系统未见分离, 双侧输尿管未见扩张。
膀胱充盈佳, 未见明显异常。
前位子宫, 大小约 6.8*3.4*4.5cm, 肌壁回声均匀, 内膜线清晰, 厚 0.9cm, 宫颈厚约 2.5cm, 内可见囊性回声, 大小约 0.6*0.5cm, 双侧附件区未见异常。

影像诊断:

1. 胆囊结石
2. 宫颈纳囊

报告医师: 李菊蓉

检查日期: 2024-06-01

审核医师: 李菊蓉

报告日期: 2024-06-01