



2207080666

# 大同瑞慈健康体检

## 报 告 册

体检编号	205624	工号	11
姓名	杜雪松		
性别	男	年龄	54岁
单位	大同市园林绿化中心		
部门	大同市园林绿化中心-机关		
联系电话	13835200017		
体检日期	2023-10-30		

尊敬的 杜雪松先生 您好！

首先,瑞慈健康体检全体员工欢迎您的光临,并对您的信任表示衷心的感谢！

您于 2023-10-30 (体检编号: 205624) 完成健康检查,本机构的各科医生已根据您的体检项目及结果,汇总成此份健康体检报告,并经总检医生审核。据此提出对您健康状况的综合分析及建议。

瑞慈健康体检倡导“大健康、大康复”,提出“健康是第一财富 (Rich)”的人文理念。希望您仔细阅读并妥善地保管此份健康体检报告,并认真关注报告中的提示与建议,若您对报告内容有任何疑问,可直接与瑞慈健康体检客服部联系,进一步咨询。

健康体检咨询电话: **0352-2824444**

客户服务咨询电话: **0352-2830597**

**400-6112995**

瑞慈健康体检报告由下列内容组成:

第一部分:主检报告

第二部分:分科分项结果

第三部分:检验报告

第四部分:附表

## 主检报告

### 检查综述

- 1、【身高、体重、血压】（1）体重指数 25.06：超重（2）血压 125/92：本次测量血压偏高
- 2、【血常规（五分类）】血小板(PLT)偏低( $70 \times 10^9/L$ ) 血小板分布宽度(PDW)偏高(17.7 f1) 血小板压积(PCT)偏低(0.078 %) 大血小板数目偏低( $24 \times 10^9/L$ )
- 3、【肾功三项】尿酸(UA)偏高(445.00  $\mu\text{mol/L}$ )
- 4、【血脂四项】总胆固醇(CHOL)偏高(5.97  $\text{mmol/L}$ )
- 5、【尿常规】粘液丝偏高(14 /HP)
- 6、【颈部血管彩超】右侧颈总动脉膨大处后壁（混合斑）形成
- 7、【动脉硬化检测】1.1级高血压 2.外周动脉僵硬度增高，右侧明显

### 医生建议

#### 【超重】：

- (1)体重指数是判断体重超标或偏低的主要指标。体重是反映和衡量一个人健康状况的重要标志之一，过胖和过瘦都不利于健康，身高体重不协调也不会给人以美感。体重的变化，还会直接反映身体长期的热量平衡状态。
- (2)当需要比较及分析一个人的体重对于不同身高的人所带来的健康影响时，体重指数是一个中立而可靠的指标。其主要适用于需要体重测试、体型肥胖和全身检查的人群。
- (3)体重指数（BMI）是世界卫生组织推荐的国际统一使用的肥胖分型标准，也是目前国际上常用的衡量人体胖瘦程度以及是否健康的一个标准，其计算方式为： $\text{BMI} = \text{体重（千克）} / \text{身高（米} \times \text{米）}$ 。成人的标准值是 BMI18.5-23.9 之间。低于 18.5 为体重指数偏低；高于 23.9 则为体重指数偏高。
- (4)一般表现为体重超重或肥胖，超重及肥胖会出现一系列代谢性疾病，如高血压、高血糖、高血脂、高尿酸血症等，所以体重指数偏高者一定要注意控制体重。
- (5)合理控制饮食，食品多样化，食物纤维可适量增加，饮食规律，避免暴饮暴食，低盐、低脂饮食为主，减少高热量食物的摄入。
- (6)加强体育锻炼，每天最少保持 30 分钟的中等强度运动。鼓励每天至少快步走 6000 步比较健康。肥胖患者不适合较剧烈的运动，会加重膝关节的负担，可以选择游泳、划船等对膝关节负荷较小的运动。
- (7)定期检查血糖、血脂、肝功、肝脏 B 超等，积极治疗基础性疾病。
- (8)减少热量摄取及增加热量消耗。强调以健康行为、饮食、运动为主的综合治疗。

#### 【本次测量血压偏高】：

- (1)高血压是指收缩期和（或）舒张期动脉血压高于正常，并连续三次不同日测量，血压都高于正常标准，可确定患高血压病。
- (2)高血压的发病与遗传、精神过度紧张、肥胖、吸烟、酗酒、嗜盐等因素有关。血压持久增高，可导致心、脑、肾等脏器的损害。
- (3)原发性高血压由于目前原因不明（部分与遗传有关），须终身服药降压。高血压主要危害心、脑血管和肾脏。一旦确诊“高血压”就要终生服药。
- (4)平时应低盐（每天 5~10g）、低脂饮食（少吃动物脂肪与内脏）；戒烟限酒。遵照医嘱坚持服药，定期测量血压，宜控制在 140/90mmHg 以下，若合并有糖尿病和肾病，要把血压控制在 130/80mmHg 以下。
- (5)血压到正常水平时，说明此时选用的降压药和治疗方案基本合适，但并不意味着高血压已被“治愈”，应坚持治疗。若盲目自行停药或间断服药，常会使血压波动很大，而加重心、脑、肾和血管的损害。

(6)建议您密切关注血压，保持心情舒畅，劳逸结合，适量运动，控制体重，避免过度劳累、情绪激动等。改进生活方式，适当低盐、低脂、低胆固醇饮食，戒烟酒。必要时心血管专科诊治。

**【大血小板数目偏低】：**

(1)供内科结合临床参考。

**【血小板分布宽度(PDW)偏高】：**

(1)供内科结合临床参考。

**【血小板(PLT)偏低】：**

(1)血小板偏低常见于再生障碍性贫血，血小板减少性紫癜，脾功能亢进等。若凝血功能正常，脾脏也不大，需要结合病史或进一步检查才能判断引起血小板减少的原因，但如有任何不适要立即到血液专科就诊。

**【血小板压积(PCT)偏低】：**

(1)供内科结合临床参考。

**【尿酸(UA)偏高】：**

(1)尿酸(UA)是体内嘌呤代谢的最终产物。食物中的核酸分解生成嘌呤，体内组织中的核酸分解成嘌呤核苷，嘌呤和嘌呤核苷经过分解脱氨及氧化作用生成尿酸(UA)。

(2)大部分的尿酸由肾脏排出，其余在肝脏分解破坏或随胆汁排泄。肾脏在排泄尿酸过程中，由肾小球滤出尿酸，若肾功能不好的人，排泄功能差，尿中排出的尿酸少了，血尿酸就会增高。

(3)常见于肾脏疾病(如急性慢性肾炎、肾结核、肾积水晚期等)；还可见于长期吃高嘌呤食物，如动物内脏、海鲜、贝类等，这种情况下，若不控制饮食，导致嘌呤长期偏高，即使肾功能正常，也会受高浓度尿酸的影响。

(4)另外，需要警惕的是，若尿酸长期偏高，会由尿酸盐结晶沉积引起痛风性关节炎、慢性间质性肾炎，血尿酸增高是诊断痛风的主要依据。

(5)应避免食用含嘌呤高的食物，如各种动物内脏、豆制品、海鲜等，不要喝酒，尤其是啤酒。忌酸性食物，忌醋，多喝水，每日尿量在2公升以上，碱化尿液。

(6)必要时在肾内科医生指导下进行降尿酸治疗，定期复查。

**【总胆固醇(CHOL)偏高】：**

(1)总胆固醇是脂质的主要成分之一，其数量受年龄、家族、性别、饮食、遗传等多种因素影响。总胆固醇对人体生长发育以及新陈代谢有重要的作用，正常值是2.59-5.20mmol/L。

(2)总胆固醇升高后，会增加类脂物质的堆积，会产生更多的血管斑块，进而增加心脑血管疾病的风险。大于5.21-5.69mmol/L是胆固醇的临界偏高，即使是一个完全健康的人，只要总胆固醇>7.2mmol/L或低密度脂蛋白>4.9mmol/L，未来发生心脑血管的风险就明显增高，应该马上治疗。

(3)总胆固醇升高根据病因可分为两大类：一是原发性，是由于遗传因素缺陷所致，另一种是继发性，可引起其升高的疾病主要有糖尿病、高血压、甲减、肝肾疾病等。

(4)降低总胆固醇的治疗中，原发性偏高应积极应用降脂药，曾经选择他汀类药物，胆固醇任不能达标的，可联合用药(如依折麦布等)。

(5)如果总胆固醇偏高，且患者有糖尿病、高血压、甲减、肝肾疾病或者已经发生心脑血管疾病的人更应积极用药，控制降低疾病风险。

(6)戒烟，增强运动，采用低脂、低糖饮食，少食富含脂肪、胆固醇及饱和脂肪酸的食物，多进食蔬菜、水果、豆制品、粗粮、鱼和高纤维食品。

(7)必要时在医师指导下使用降脂药物治疗，并前往内分泌科复诊。

**【粘液丝偏高】：**

(1)尿常规中粘液丝是由尿路中细胞分泌出来的，在有尿路感染时分泌会明显增多，且伴有炎症细胞的出现。

(2)粘液丝偏高，可分为生理性偏高和病理性偏高两种，生理性偏高一般是由于喝水较少导致的尿液浓缩，一般在喝水后就能达到稀释的效果。

(3)病理性的粘液丝偏高是由于泌尿系炎症或者是前列腺炎导致的，需要注意观察，多喝水，同时有白细胞等炎症细胞增多时，应及时服用抗感染药物治疗。如果仅有粘液丝的增多而没有白细胞等炎症细胞增多时，尿路有炎症的可能性不大。

(4)建议平时饮食注意清淡，多喝水，少吃油腻和辛辣的食物，要注意个人清洁卫生，勤洗阴部，注意休息。

**【右侧颈总动脉膨大处后壁（混合斑）形成】：**

(1)建议心血管内科诊断治疗。

**【1级高血压】：**

(1)高血压是指收缩期和（或）舒张期动脉血压高于正常，并连续三次不同日测量，血压都高于正常标准，可确定患高血压病。

(2)高血压的发病与遗传、精神过度紧张、肥胖、吸烟、酗酒、嗜盐等因素有关。血压持久增高，可导致心、脑、肾等脏器的损害。

(3)原发性高血压由于目前原因不明（部分与遗传有关），须终身服药降压。高血压主要危害心、脑血管和肾脏。一旦确诊“高血压”就要终生服药。

(4)平时应低盐（每天5~10g）、低脂饮食（少吃动物脂肪与内脏）；忌烟限酒。遵照医嘱坚持服药，定期测量血压，宜控制在140/90mmHg以下，若合并有糖尿病和肾病，要把血压控制在130/80mmHg以下。

(5)血压到正常水平时，说明此时选用的降压药和治疗方案基本合适，但并不意味着高血压已被“治愈”，应坚持治疗。若盲目自行停药或间断服药，常会使血压波动很大，而加重心、脑、肾和血管的损害。

(6)建议您密切关注血压，保持心情舒畅，劳逸结合，适量运动，控制体重，避免过度劳累、情绪激动等。改进生活方式，适当低盐、低脂、低胆固醇饮食，戒烟酒。必要时心血管专科诊治。

**【外周动脉僵硬度增高】：**

(1)动脉硬化是全身性粥样硬化在肢体局部表现，是全身性动脉内膜及其中膜呈退行性、增生性改变，使血管壁变硬缩小，失去弹性，从而继发血栓形成致使远端血流量进行性减少或中断。

(2)要均衡饮食，要防止其他疾病引起的动脉粥样硬化，如糖尿病、肥胖、高血压。少吃含油脂和胆固醇多的食品，减少盐的摄入，多吃富含高密度脂蛋白的鱼类、海鲜。戒烟限酒，控制体重，保持良好的心态。通过适量的运动，可以明显改善动脉粥样硬化。必要时内科咨询及诊治。

汇总医生： 丁昊炜

主检日期： 2023-10-31

主检医生：

## 分科结果

## 身高、体重、血压

项目名称	检查结果	项目名称	检查结果
身高	173cm	体重	75kg
血压	125/92mmHg		

**\*小结：**

(1) 体重指数 25.06：超重

(2) 血压 125/92：本次测量血压偏高

操作员：高妙

检查日期:2023-10-30

检查医生：张彬艳

## 内科

项目名称	检查结果	项目名称	检查结果
心率	78 次/min	心律	齐
心脏杂音	无	心界	正常
肺部	正常	呼吸音	呼吸音清
啰音	未闻及	叩诊	叩诊呈清音
腹部触诊	腹部平软	发育	正常
肝胆	肋下未触及	脾脏	肋下未触及
双肾	无叩击痛	肠鸣音	正常
营养	良好	神经系统	正常
生理反射	生理反射存在	病理反射	病理反射未引出
颅神经	正常	运动功能	正常
深浅感觉	正常	其它	无异常发现
既往史	无		

**\*小结：**

未见异常

操作员：杨淑兰

检查日期:2023-10-30

检查医生：杨淑兰

## 外科（男）

项目名称	检查结果	项目名称	检查结果
皮肤	正常	甲状腺	无肿大
脊椎	无畸形	浅表淋巴结	无肿大
肛门	拒检	前列腺	未检
泌尿外生殖器	正常	四肢关节	未见异常
腹股沟	未见异常	足背动脉	正常
紫绀	无	色素沉着	无
脱毛	无	脱色	无
浮肿	无	皮下结节	无
头颅	正常	颈部	正常
乳腺	正常	脊柱	正常
直肠	未检	皮肤黄疸	无
四肢	活动正常	其他	无

## \*小结：

未见异常

操作员：谷岱清

检查日期：2023-10-30

检查医生：谷岱清

## 眼科

项目名称	检查结果	项目名称	检查结果
视力(左)	1.0	视力(右)	1.0
辨色力	正常	眼睑	正常
结膜	正常	泪器	正常
角膜	正常	虹膜	正常
瞳孔	正常	晶状体	正常
玻璃体	正常	眼底	未见异常

## \*小结：

未见异常

操作员：田野青 检查日期:2023-10-30 检查医生：田野青

### 耳鼻喉科

项目名称	检查结果	项目名称	检查结果
听力(左)	正常	听力(右)	正常
外耳道	正常	鼓膜	正常
鼻窦	正常	鼻中隔	正常
鼻腔	正常	扁桃体	无肿大
嗅觉	正常	咽喉	正常

**\*小结:**

未见异常

操作员：王存宝 检查日期:2023-10-30 检查医生：王存宝

## 检验报告

## 尿常规

项目名称	检查结果	单位	参考值	提示
胆红素(BIL)	-		阴性	
隐血(ERY)	-		阴性	
小圆上皮细胞(SRC)	0	个/ul	0--0	
维生素 C	-		阴性	
异常红细胞	0	个/ul	0--3	
红细胞（正常）	0	个/ul	0--6	
鳞状上皮细胞	0	个/ul	0--0	
粘液丝	14	个/ul	0--0	↑
尿葡萄糖(GLU)	-		阴性	
酮体(KET)	-		阴性	
比重(SG)	1.025		1.003--1.030	
酸碱度(PH)	6.5		4.5--8.0	
尿蛋白质(PRO)	-		阴性	
尿胆原(URO)	-		阴性	
亚硝酸盐(NIT)	-		阴性	
尿白细胞(LEU)	-		阴性	

## \*小结:

粘液丝偏高(14 /HP)

操作员：李佳敏 检查日期:2023-10-30

检查医生:陈建国

## 血常规（五分类）

项目名称	检查结果	单位	参考值	提示
白细胞(WBC)	6.51	10 <sup>9</sup> /L	3.5--9.5	
淋巴细胞绝对值(LY#)	2.40	10 <sup>9</sup> /L	1.1--3.2	

淋巴细胞百分比(LY%)	36.8	%	20--50	
中性粒细胞绝对值(GR#)	3.68	10 <sup>9</sup> /L	1.8--6.3	
中性粒细胞百分比(GR%)	56.6	%	40--75	
嗜碱性粒细胞绝对值(BA#)	0.03	10 <sup>9</sup> /L	0--0.06	
嗜碱性粒细胞百分比(BA%)	0.4	%	0--1.0	
嗜酸性粒细胞绝对值(EO#)	0.15	10 <sup>9</sup> /L	0.02--0.52	
嗜酸性粒细胞百分比(EO%)	2.3	%	0.4--8.0	
血小板(PLT)	70	10 <sup>9</sup> /L	125--350	↓
血小板分布宽度(PDW)	17.7	%	15--17	↑
平均血小板体积(MPV)	11.2	fl	6.0--14.0	
血小板压积(PCT)	0.078	%	0.11--0.28	↓
红细胞(RBC)	4.77	10 <sup>12</sup> /L	4.3--5.8	
血红蛋白	148	g/L	130--175	
红细胞压积(HCT)	44.3	%	40--50	
红细胞平均体积(MCV)	92.9	fl	82--100	
平均血红蛋白含量(MCH)	31.1	pg	27--34	
平均血红蛋白浓度(MCHC)	335	g/L	316--354	
单核细胞绝对值(MO#)	0.25	10 <sup>9</sup> /L	0.1--0.60	
单核细胞百分比(MO%)	3.9	%	3--10	
红细胞分布宽度标准差(RDW-SD)	44.4	fl	35--56	
红细胞分布宽度变异系数(RDW-CV)	12.6	%	10.6--16.6	
大血小板比率	34.2	%	11--45	
大血小板数目	24	10 <sup>9</sup> /L	30--90	↓
未成熟粒细胞数目	0.01	10 <sup>9</sup> /L	0--999	
未成熟粒细胞百分比	0.2	%	0--100	
有核红细胞数目	0.000	10 <sup>9</sup> /L	0--9999	

有核红细胞百分比	0.00	/100WBC	0--9999	
----------	------	---------	---------	--

**\*小结:**

血小板(PLT)偏低( $70 \times 10^9/L$ ) 血小板分布宽度(PDW)偏高(17.7 fl) 血小板压积(PCT)偏低(0.078 %) 大血小板数目偏低( $24 \times 10^9/L$ )

操作员：祁佳佳 检查日期:2023-10-30 检查医生:陈建国

**肾功三项**

项目名称	检查结果	单位	参考值	提示
肌酐(CREA)	86.00	umol/L	57--97	
尿酸(UA)	445.00	umol/L	200--420	↑
尿素测定 (Urea)	4.90	mmol/L	3.1--8.0	

**\*小结:**

尿酸(UA)偏高(445.00 umol/L)

操作员：赵伟 检查日期:2023-10-30 检查医生:陈建国

**空腹血糖**

项目名称	检查结果	单位	参考值	提示
葡萄糖(GLU)	4.80	mmol/L	3.89--6.1	

**\*小结:**

未见异常

操作员：赵伟 检查日期:2023-10-30 检查医生:陈建国

**尿沉渣**

项目名称	检查结果	单位	参考值	提示
白细胞尿	0	个/ul	0--13	
上皮细胞(EC)	0	/HP	0--28	
管型(CAST)	0	个/ul	0--1	
霉菌 (尿)	0	/HP	0--0	

结晶	0	/HP	0--10	
透明度(CLA)	清亮			
胆红素(BIL)	-		阴性	
颜色(Colour)	淡黄色			
红细胞(尿)(RBC)	0	个/ul	0--6	

**\*小结:**

未见异常

操作员：李佳敏 检查日期:2023-10-30 检查医生:陈建国

**血脂四项**

项目名称	检查结果	单位	参考值	提示
动脉硬化指数	2.79		1.31--3.19	
总胆固醇(CHOL)	5.97	mmol/L	2.59--5.2	↑
甘油三脂(TG)	1.56	mmol/L	0.7--1.7	
低密度脂蛋白(LDL)	3.79	mmol/L	0--4.13	
高密度脂蛋白(HDL)	1.36	mmol/L	0.77--1.55	

**\*小结:**

总胆固醇(CHOL)偏高(5.97 mmol/L)

操作员：赵伟 检查日期:2023-10-30 检查医生:陈建国

**肝功能三项**

项目名称	检查结果	单位	参考值	提示
γ-谷氨酰转肽酶(GGT)	18.0	U/L	10--60	
丙氨酸氨基转移酶(ALT)	27.00	U/L	9--50	
门冬氨酸氨基转移酶(AST)	18.00	U/L	15--40	
谷草比谷丙	0.67		0.4--2.5	

**\*小结:**

未见异常

姓名：杜雪松 性别：男 年龄：54 登记流水：2207080666 体检日期：2023-10-30

---

操作员：赵伟 检查日期:2023-10-30 检查医生:陈建国

---

# 大同瑞慈康复医院 12导联心电图报告

杜雪松 男 54岁 体检号:205624

病床号:

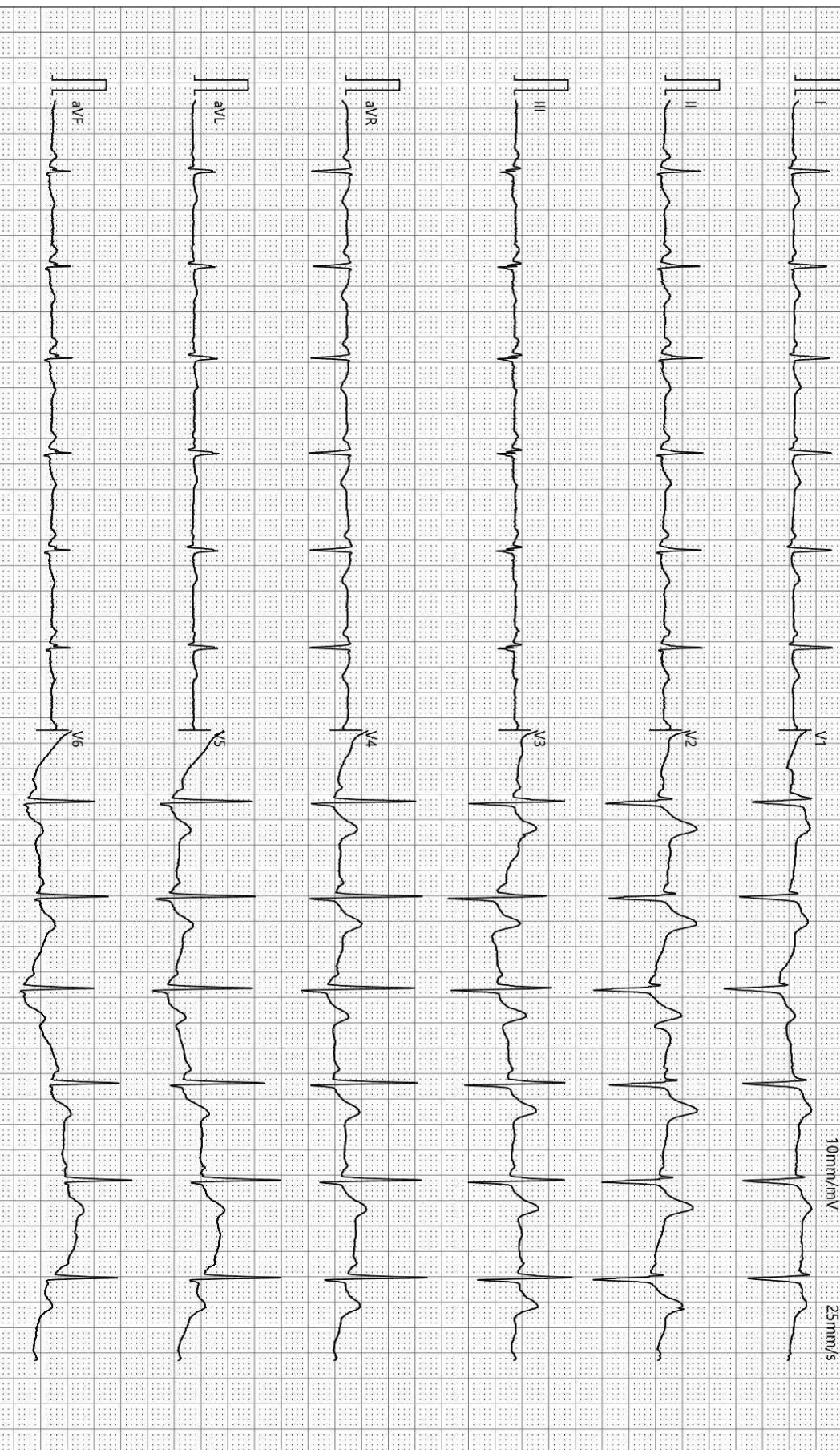
诊断结果:

- 1.窦性心律
- 2.正常心电图

诊断医生:

*张生 陶志娟*

HR	: 78bpm	[60 ~ 100bpm]
P	: 99ms	[0 ~ 110ms]
PR	: 137ms	[120 ~ 200ms]
QRS	: 85ms	[60 ~ 100ms]
QT/QTc	: 347/397ms	[320 ~ 440/0 ~ 450ms]
P/QRS/T	: 63/19/48deg.	[0 ~ 75/-30 ~ 90/0 ~ 75deg]
RV5/SV1	: 1.497/0.957mV	[0.0 ~ 2.5/0.0 ~ 2.0mV]



检查时间:2023-10-30 08:57:05

诊断时间:2023-10-30 09:04:59

SEMIP V1 90

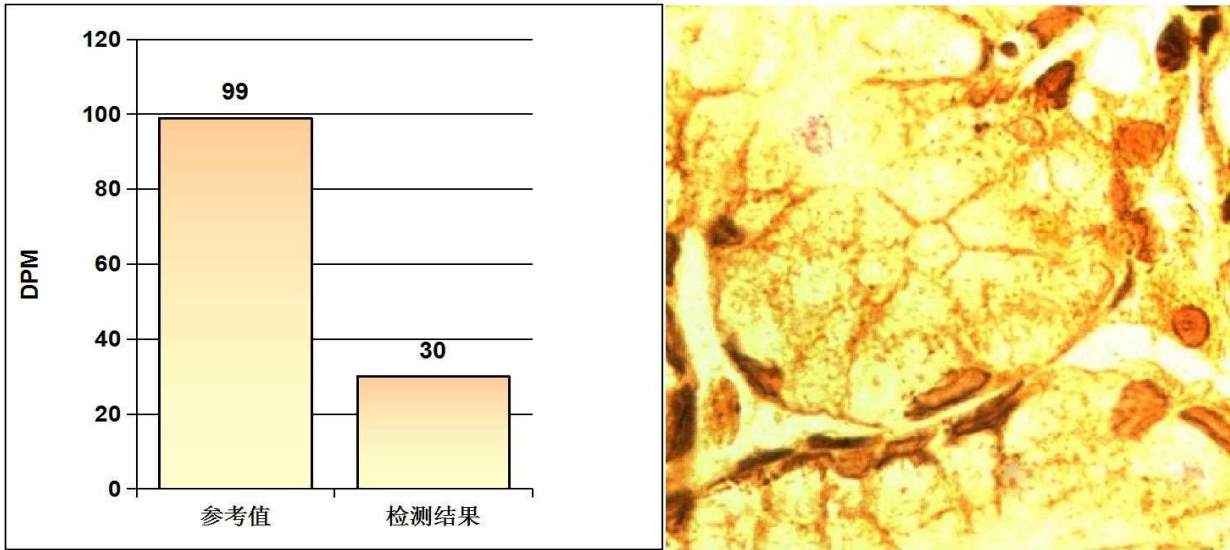
仅供临床参考

# 大同瑞慈康复医院

## <sup>14</sup>C呼气试验检验报告

姓名	杜雪松	年龄	54	性别	男
住院号	0	日期	2023/10/30 9:29:49	电话	0
送检医生	曹居杰	样品编号	7526	编号	2207080666

### <sup>14</sup>C呼气试验



#### 阳性参考值 (Disintegrations Per Minute(DPM)):

DPM值:	dpm > 2499	阳性++++
	1499 < dpm ≤ 2499	阳性+++
	499 < dpm ≤ 1499	阳性++
	149 < dpm ≤ 499	阳性+
	dpm ≤ 99	阴性
	99 < dpm ≤ 149	不确定

**检测结果:** **dpm= 30** **阴性**

医生建议: 注意保持健康及规律饮食

温馨提示: 您本次检测的结果为阴性

检测医生: 曹居杰



## 双源 CT 诊断图文报告

流水号: 2207080666

影像号: CT20231030063

姓名: 杜雪松

年龄: 54 岁

性别: 男

检查设备: 西门子量子双源 CT

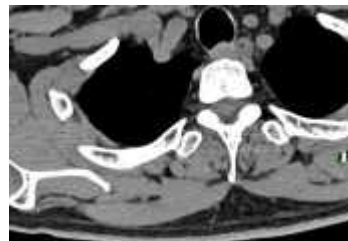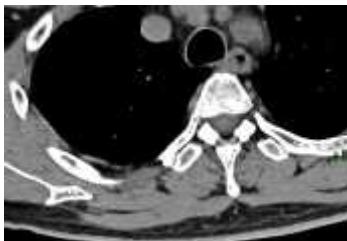
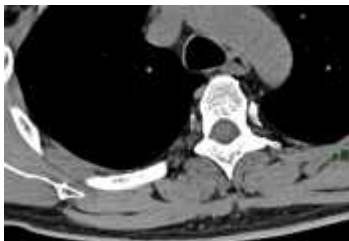体检号: 205624

申请医院: 本院

体检科室: 体检科

检查部位: CT 检查二

经典图像:



影像所见:

胸椎曲度存在, 序列整齐, 椎体骨质未见异常。未见压迫胸髓硬膜囊, 胸髓软组织形态如常, 邻近椎管未见变窄, 附件小关节骨质未见异常。

影像诊断:

胸椎未见明显异常

报告医师: 剧艳军

检查日期: 2023-10-30

审核医师: 剧艳军

报告日期: 2023-10-30

## 超声诊断图文报告

流水号: 2207080666

影像号: 1434003

姓名: 杜雪松

年龄: 54 岁

性别: 男

检查设备: Vivid E95

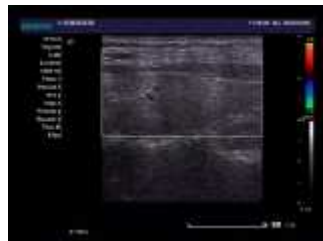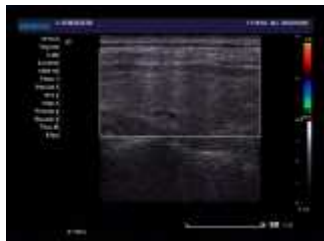体检号: 205624

申请医院: 本院

体检科室: 体检科

检查部位: 甲状腺彩超

经典图像:



影像所见:

甲状腺双侧叶形态正常, 包膜完整, 实质回声均匀, CDFI: 未见异常血流信号。  
双侧颈部未见明显肿大淋巴结。

影像诊断:

甲状腺双侧叶未见异常

报告医师: 李菊蓉

检查日期: 2023-10-30

审核医师: 李菊蓉

报告日期: 2023-10-30

## 超声诊断图文报告

流水号: 2207080666

影像号: 1434009

姓名: 杜雪松

年龄: 54 岁

性别: 男

检查设备: Vivid E95

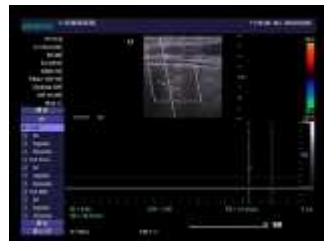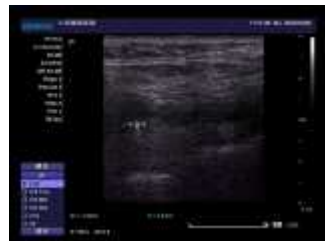体检号: 205624

申请医院: 本院

体检科室: 体检科

检查部位: 颈部血管彩超

经典图像:



影像所见:

右侧颈总动脉膨大处后壁探及混合回声斑, 大小约 3.4\*1.4mm, 右锁骨下动脉起始处、左侧颈总动脉、双侧颈内、颈外动脉起始段内中膜不增厚, 内壁欠光滑, 管壁未见明确强回声斑。CDFI: 血流充盈好。PW: 频谱形态正常。双侧椎动脉走行正常, 椎动脉内径正常, 管壁不厚, 管腔内为无回声, CDFI: 血流充盈好。PW: 频谱正常。

	内径 mm	流速 cm/s	RI
左侧椎动脉	3.5	45.5	0.52
右侧椎动脉	3.6	31.1	0.48

影像诊断:

右侧颈总动脉膨大处后壁(混合斑)形成

报告医师: 李菊蓉

检查日期: 2023-10-30

审核医师: 李菊蓉

报告日期: 2023-10-30

## 超声诊断图文报告

流水号: 2207080666

影像号: 1434014

姓名: 杜雪松

年龄: 54 岁

性别: 男

检查设备: Vivid E95

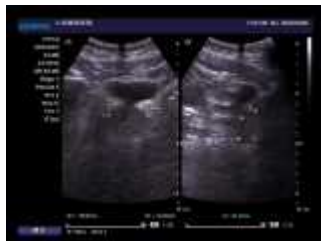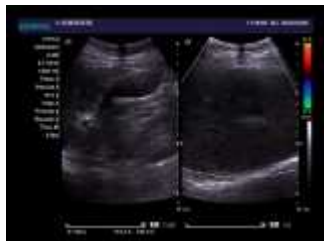体检号: 205624

申请医院: 本院

体检科室: 体检科

检查部位: 全腹彩超

经典图像:



影像所见:

肝脏大小形态正常, 包膜光滑完整, 实质回声均匀, 肝内管道系统走行清晰, 门静脉及肝内胆管不扩张。  
胆囊大小形态正常, 壁不厚、光滑, 囊内透声好, 肝外胆管不扩张。  
胰腺大小形态正常, 实质回声均匀, 主胰管不扩张。  
脾脏大小形态正常, 实质回声均匀, 脾门静脉不宽。  
双肾大小形态正常, 皮髓质分界清晰, 集合系统未见分离, 双侧输尿管未见扩张。  
膀胱充盈欠佳。  
前列腺形态正常, 大小约 3.9\*3.3\*2.5cm, 实质回声欠均匀。

影像诊断:

肝、胆、脾、胰、双肾、前列腺未见明显异常

报告医师: 李菊蓉

检查日期: 2023-10-30

审核医师: 李菊蓉

报告日期: 2023-10-30