



2207080565

大同瑞慈健康体检

报 告 册

体检编号	351333	工号	229
姓名	熊文雅		
性别	女	年龄	28岁
单位	大同市园林绿化中心		
部门	大同市园林绿化中心-大同公园		
联系电话	18534208799		
体检日期	2024-06-01		

尊敬的熊文雅女士您好！

首先，瑞慈健康体检全体员工欢迎您的光临，并对您的信任表示衷心的感谢！

您于 2024-06-01 （体检编号：351333）完成健康检查，本机构的各科医生已根据您的体检项目及结果，汇总成此份健康体检报告，并经总检医生审核。据此提出对您健康状况的综合分析及建议。

瑞慈健康体检倡导“大健康、大康复”，提出“健康是第一财富（Rich）”的人文理念。希望您仔细阅读并妥善地保管此份健康体检报告，并认真关注报告中的提示与建议，若您对报告内容有任何疑问，可直接与瑞慈健康体检客服部联系，进一步咨询。

健康体检咨询电话：**0352-2824444**

客户服务咨询电话：**0352-2830597**

400-6112995

瑞慈健康体检报告由下列内容组成：

第一部分：主检报告

第二部分：分科分项结果

第三部分：检验报告

第四部分：附表

主检报告

检查综述

- 【身高、体重、血压】 (1) 体重指数 25.24：超重
- 【眼科】 (1) 左眼视力下降 (2) 右眼视力下降 (3) 晶状体：双眼白内障
- 【血常规（五分类）】 红细胞(RBC)偏高($5.20 \times 10^{12}/L$) 血红蛋白偏高(154 g/L) 红细胞压积(HCT)偏高(46.8%)
- 【肾功三项】 尿酸(UA)偏高(438.00 $\mu\text{mol}/L$)
- 【尿常规】 鳞状上皮细胞偏高(6 /HP) 粘液丝偏高(8 /HP)
- 【甲状腺彩超】 1. 甲状腺右侧叶下极低回声结节伴钙化 TI-RADS 4a 级 建议进一步检查 2. 甲状腺双侧叶余多发结节 TI-RADS 3 级
- 【全腹彩超】 轻度脂肪肝

医生建议

【超重】：

- 体重指数是判断体重超标或偏低的主要指标。体重是反映和衡量一个人健康状况的重要标志之一，过胖和过瘦都不利于健康，身高体重不协调也不会给人以美感。体重的变化，还会直接反映身体长期的热量平衡状态。
- 当需要比较及分析一个人的体重对于不同身高的人所带来的健康影响时，体重指数是一个中立而可靠的指标。其主要适用于需要体重测试、体型肥胖和全身检查的人群。
- 体重指数(BMI)是世界卫生组织推荐的国际统一使用的肥胖分型标准，也是目前国际上常用的衡量人体胖瘦程度以及是否健康的一个标准，其计算方式为： $BMI = \text{体重}(\text{千克}) / \text{身高}(\text{米} \times \text{米})$ 。成人的标准值是BMI18.5-23.9之间。低于18.5为体重指数偏低；高于23.9则为体重指数偏高。
- 一般表现为体重超重或肥胖，超重及肥胖会出现一系列代谢性疾病，如高血压、高血糖、高血脂、高尿酸血症等，所以体重指数偏高者一定要注意控制体重。
- 合理控制饮食，食品多样化，食物纤维可适量增加，饮食规律，避免暴饮暴食，低盐、低脂饮食为主，减少高热量食物的摄入。
- 加强体育锻炼，每天最少保持30分钟的中等强度运动。鼓励每天至少快步走6000步比较健康。肥胖患者不适合较剧烈的运动，会加重膝关节的负担，可以选择游泳、划船等对膝关节负荷较小的运动。
- 定期检查血糖、血脂、肝功、肝脏B超等，积极治疗基础性疾病。
- 减少热量摄取及增加热量消耗。强调以健康行为、饮食、运动为主的综合治疗。

【左眼视力下降】：

- 视力下降是由角膜白斑或角膜炎、晶状体混浊、眼底疾病、屈光不正等原因引起，建议眼科诊断治疗。

【右眼视力下降】：

- 视力下降是由角膜白斑或角膜炎、晶状体混浊、眼底疾病、屈光不正等原因引起，建议眼科诊断治疗。

【红细胞压积(HCT)偏高】：

- 供内科结合临床参考。
- 如果明显升高，复查血常规。

【血红蛋白偏高】：

- (1)由于各种原因引起血液中的红细胞和血红蛋白绝对值增多，多见于机体循环及组织缺氧，血液中促红细胞生成素水平升高，骨髓加速释放细胞有关。
- (2)某些原因使血浆中的水分丢失，血液浓缩，使红细胞和血红蛋白相对增多，如连续剧烈呕吐，大面积烧伤，大量出汗等。
- (3)如轻度升高，不需要治疗。如明显升高，建议到血液科咨询。

【红细胞(RBC)偏高】：

- (1)红细胞异常，但仅凭一次检查结果不一定有临床意义，请您复查血常规。
- (2)如果明显升高，复查血常规。

【尿酸(UA)偏高】：

- (1)尿酸(UA)是体内嘌呤代谢的最终产物。食物中的核酸分解生成嘌呤，体内组织中的核酸分解成嘌呤核苷，嘌呤和嘌呤核苷经过分解脱氨及氧化作用生成尿酸(UA)。
- (2)大部分的尿酸由肾脏排出，其余在肝脏分解破坏或随胆汁排泄。肾脏在排泄尿酸过程中，由肾小球滤出尿酸，若肾功能不好的人，排泄功能差，尿中排出的尿酸少了，血尿酸就会增高。
- (3)常见于肾脏疾病(如急慢性肾炎、肾结核、肾积水晚期等)；还可见于长期吃高嘌呤食物，如动物内脏、海鲜、贝类等，这种情况下，若不控制饮食，导致嘌呤长期偏高，即使肾功能正常，也会受高浓度尿酸的影响。
- (4)另外，需要警惕的是，若尿酸长期偏高，会由尿酸盐结晶沉积引起痛风性关节炎、慢性间质性肾炎，血尿酸增高是诊断痛风的主要依据。
- (5)应避免食用含嘌呤高的食物，如各种动物内脏、豆制品、海鲜等，不要喝酒，尤其是啤酒。忌酸性食物，忌醋，多喝水，每日尿量在2公升以上，碱化尿液。
- (6)必要时在肾内科医生指导下进行降尿酸治疗，定期复查。

【鳞状上皮细胞偏高】：

- (1)在生理情况下，机体正常的新陈代谢都会引起鳞状上皮细胞的脱离，这是一种正常的机体现象。如果长时间出现鳞状上皮细胞偏高的现象时，则有可能是尿路感染、泌尿系统结石等因素导致，应及时往泌尿外科进一步诊断治疗。

【粘液丝偏高】：

- (1)尿常规中粘液丝是由尿路中细胞分泌出来的，在有尿路感染时分泌会明显增多，且伴有炎症细胞的出现。
- (2)粘液丝偏高，可分为生理性偏高和病理性偏高两种，生理性偏高一般是由于喝水较少导致的尿液浓缩，一般在喝水后就能达到稀释的效果。
- (3)病理性的粘液丝偏高是由于泌尿系炎症或者是前列腺炎导致的，需要注意观察，多喝水，同时有白细胞等炎症细胞增多时，应及时服用抗感染药物治疗。如果仅有粘液丝的增多而没有白细胞等炎症细胞增多时，尿路有炎症的可能性不大。
- (4)建议平时饮食注意清淡，多喝水，少吃油腻和辛辣的食物，要注意个人清洁卫生，勤洗阴部，注意休息。

【甲状腺双侧叶余多发结节】：

- (1)建议内分泌科诊断治疗。

【甲状腺右侧叶下极低回声结节】：

- (1)甲状腺结节是一种常见的甲状腺疾病，很多甲状腺疾病可表现为结节，如可由甲状腺退行性变、炎症、自身免疫性及新生物等多种病变所致。甲状腺结节在各个年龄段的男女人群中均可见到，但中年女性中较多。
- (2)甲状腺结节分良性和恶性两大类，良性的占绝大多数，恶性者不足1%，判断甲状腺结节的良恶主要依靠病史、体格检查、放射性核素扫描、穿刺细胞学检查。建议往外科就诊，进一步检查，明确诊断，结合临床诊治并定期复查。

【轻度脂肪肝】：

- (1) 脂肪肝是指肝脏被脂肪浸润，为一种多病因引起的获得性疾病。
- (2) 脂肪肝是以肝细胞脂肪变性和脂肪蓄积为病理特征，最常见易患因素有超重或肥胖、进食油腻食物、高脂血症（尤其甘油三酯升高）、营养失调（营养过量或不足）、饮酒、高脂血症、少运动、糖耐量异常、减肥造成体重急剧下降、营养不良、中毒和药物等。
- (3) 当肝内脂类（主要为甘油三酯）含量超过肝重的 5% 时为脂肪肝。脂肪肝是一个常见的临床现象，不是一个独立性的疾病。
- (4) 值得注意的是，过多的脂肪在肝组织、肝细胞内浸润，引起肝细胞肿大，严重可致肝硬化。脂肪肝是可逆性的，合理饮食、运动及治疗后可恢复。
- (5) 合理控制饮食，控制总摄入量，低盐、低脂和低糖类饮食，少吃动物内脏，多吃蔬菜水果；
- (6) 控制危险因素，如控制体重、改善胰岛素抵抗、调整血脂紊乱，戒酒、戒烟，坚持长期有氧运动，加强体育锻炼；
- (7) 定期复查腹部彩超、血脂、肝功能。

【白内障】：

- (1) 白内障的主要表现就是晶状体混浊。老化、遗传、代谢异常、外伤、辐射、中毒和局部营养不良等可引起晶状体囊膜损伤，使其渗透性增加，丧失屏障作用，或导致晶状体代谢紊乱，使晶状体蛋白发生变性，形成混浊。
- (2) 白内障主要表现为视力渐行性下降，多发生于 40 岁以后。
- (3) 日常生活中预防眼外伤，避免过度视力疲劳。加强营养，忌烟、酒，积极治疗其他眼病。配戴抗紫外线眼镜，保持心情舒畅。
- (4) 定期往眼科复查，必要时眼科治疗。

汇总医生： 丁昊炜

主检日期： 2024-06-02

主检医生：

分科结果

身高、体重、血压

项目名称	检查结果	项目名称	检查结果
身高	158cm	体重	63kg
血压	114/78mmHg		

*小结：

(1) 体重指数 25.24：超重

操作员：赵婉如

检查日期：2024-06-01

检查医生：名燕凌

内科

项目名称	检查结果	项目名称	检查结果
心率	76 次/min	心律	齐
心脏杂音	无	心界	正常
肺部	正常	呼吸音	呼吸音清
啰音	未闻及	叩诊	叩诊呈清音
腹部触诊	腹部平软	发育	正常
肝胆	肋下未触及	脾脏	肋下未触及
双肾	无叩击痛	肠鸣音	正常
营养	良好	神经系统	正常
生理反射	生理反射存在	病理反射	病理反射未引出
颅神经	正常	运动功能	正常
深浅感觉	正常	其它	无异常发现
既往史	无		

*小结：

未见异常

操作员：名燕凌

检查日期：2024-06-01

检查医生：名燕凌

外科（女）

项目名称	检查结果	项目名称	检查结果
皮肤	正常	甲状腺	无肿大
浅表淋巴结	无肿大	肛门	拒检
泌尿外生殖器	正常	四肢关节	未见异常
腹股沟	未见异常	足背动脉	正常
紫绀	无	色素沉着	无
脱毛	无	脱色	无
浮肿	无	皮下结节	无
头颅	正常	颈部	正常
乳腺	正常	脊柱	正常
直肠	未检	皮肤黄疸	无
四肢	活动正常	其他	无

*小结:

未见异常

操作员：魏利平

检查日期:2024-06-01

检查医生：魏利平

眼科

项目名称	检查结果	项目名称	检查结果
视力(左)	0.5	视力(右)	0.6
辨色力	正常	眼睑	正常
结膜	正常	泪器	正常
角膜	正常	虹膜	正常
瞳孔	正常	晶状体	双眼白内障
玻璃体	正常	眼底	未见异常

*小结:

(1) 左眼视力下降

(2) 右眼视力下降

(3) 晶状体：双眼白内障

操作员：田野青 检查日期：2024-06-01 检查医生：田野青

耳鼻喉科

项目名称	检查结果	项目名称	检查结果
听力(左)	正常	听力(右)	正常
外耳道	正常	鼓膜	正常
鼻窦	正常	鼻中隔	正常
鼻腔	正常	扁桃体	无肿大
嗅觉	正常	咽喉	正常

***小结：**

未见异常

操作员：王存宝 检查日期：2024-06-01 检查医生：王存宝

检验报告

尿常规

项目名称	检查结果	单位	参考值	提示
胆红素(BIL)	-		阴性	
隐血(ERY)	-		阴性	
小圆上皮细胞(SRC)	0	个/ul	0--0	
维生素 C	-		阴性	
异常红细胞	0	个/ul	0--3	
红细胞（正常）	1	个/ul	0--6	
鳞状上皮细胞	6	个/ul	0--0	↑
粘液丝	8	个/ul	0--0	↑
尿葡萄糖(GLU)	-		阴性	
酮体(KET)	-		阴性	
比重(SG)	1.025		1.003--1.030	
酸碱度(PH)	6.0		4.5--8.0	
尿蛋白质(PRO)	-		阴性	
尿胆原(URO)	-		阴性	
亚硝酸盐(NIT)	-		阴性	
尿白细胞(LEU)	-		阴性	

*小结:

鳞状上皮细胞偏高(6 /HP) 粘液丝偏高(8 /HP)

操作员：赵伟 检查日期:2024-06-01 检查医生:陈建国

血常规（五分类）

项目名称	检查结果	单位	参考值	提示
白细胞(WBC)	5.87	10 ⁹ /L	3.5--9.5	
淋巴细胞绝对值(LY#)	2.04	10 ⁹ /L	1.1--3.2	

淋巴细胞百分比(LY%)	34.7	%	20--50	
中性粒细胞绝对值(GR#)	3.34	10 ⁹ /L	1.8--6.3	
中性粒细胞百分比(GR%)	57.0	%	40--75	
嗜碱性粒细胞绝对值(BA#)	0.02	10 ⁹ /L	0--0.06	
嗜碱性粒细胞百分比(BA%)	0.3	%	0--1.0	
嗜酸性粒细胞绝对值(EO#)	0.12	10 ⁹ /L	0.02--0.52	
嗜酸性粒细胞百分比(EO%)	2.0	%	0.4--8.0	
血小板(PLT)	265	10 ⁹ /L	125--350	
血小板分布宽度(PDW)	15.7	%	15--17	
平均血小板体积(MPV)	9.6	fl	6.0--14.0	
血小板压积(PCT)	0.253	%	0.11--0.28	
红细胞(RBC)	5.20	10 ¹² /L	3.8--5.1	↑
血红蛋白	154	g/L	115--150	↑
红细胞压积(HCT)	46.8	%	35--45	↑
红细胞平均体积(MCV)	90.0	fl	82--100	
平均血红蛋白含量(MCH)	29.6	pg	27--34	
平均血红蛋白浓度(MCHC)	329	g/L	316--354	
单核细胞绝对值(MO#)	0.35	10 ⁹ /L	0.1--0.60	
单核细胞百分比(MO%)	6.0	%	3--10	
红细胞分布宽度标准差(RDW-SD)	43.6	fl	35--56	
红细胞分布宽度变异系数(RDW-CV)	13.0	%	10.6--16.6	
大血小板比率	21.6	%	11--45	
大血小板数目	57	10 ⁹ /L	30--90	
未成熟粒细胞数目	0.01	10 ⁹ /L	0--999	
未成熟粒细胞百分比	0.2	%	0--100	
有核红细胞数目	0.000	10 ⁹ /L	0--9999	

有核红细胞百分比	0.00	/100WBC	0--9999	
----------	------	---------	---------	--

***小结:**

红细胞(RBC)偏高($5.20 \times 10^{12}/L$) 血红蛋白偏高(154 g/L) 红细胞压积(HCT)偏高(46.8 %)

操作员：黄璐瑶 检查日期:2024-06-01 检查医生:陈建国

肾功三项

项目名称	检查结果	单位	参考值	提示
肌酐(CREA)	60.00	umol/L	41--73	
尿酸(UA)	438.00	umol/L	140--340	↑
尿素测定 (Urea)	3.90	mmol/L	2.6--7.5	

***小结:**

尿酸(UA)偏高(438.00 umol/L)

操作员：梁可欣 检查日期:2024-06-01 检查医生:陈建国

空腹血糖

项目名称	检查结果	单位	参考值	提示
葡萄糖(GLU)	4.55	mmol/L	3.89--6.1	

***小结:**

未见异常

操作员：梁可欣 检查日期:2024-06-01 检查医生:陈建国

尿沉渣

项目名称	检查结果	单位	参考值	提示
白细胞尿	1	个/ul	0--13	
上皮细胞(EC)	6	/HP	0--28	
管型(CAST)	0	个/ul	0--1	
霉菌 (尿)	0	/HP	0--0	
结晶	0	/HP	0--10	

透明度(CLA)	清亮			
胆红素(BIL)	-		阴性	
颜色(Colour)	淡黄色			
红细胞(尿)(RBC)	1	个/ul	0--6	

***小结:**

未见异常

操作员：赵伟 检查日期:2024-06-01 检查医生:陈建国

血脂四项

项目名称	检查结果	单位	参考值	提示
动脉硬化指数	2.37		1.31--3.19	
总胆固醇(CHOL)	5.00	mmol/L	2.59--5.2	
甘油三脂(TG)	1.31	mmol/L	0.7--1.7	
低密度脂蛋白(LDL)	2.82	mmol/L	0--4.13	
高密度脂蛋白(HDL)	1.19	mmol/L	0.77--1.55	

***小结:**

未见异常

操作员：梁可欣 检查日期:2024-06-01 检查医生:陈建国

肝功能三项

项目名称	检查结果	单位	参考值	提示
γ-谷氨酰转肽酶(GGT)	17.0	U/L	7--45	
丙氨酸氨基转移酶(ALT)	22.00	U/L	7--40	
门冬氨酸氨基转移酶(AST)	22.00	U/L	13--35	
谷草比谷丙	1.00		0.4--2.5	

***小结:**

未见异常

操作员：梁可欣 检查日期:2024-06-01 检查医生:陈建国

大同瑞慈康复医院 12导联心电图报告

熊文雅 女 28岁

体检号:351333

病床号:

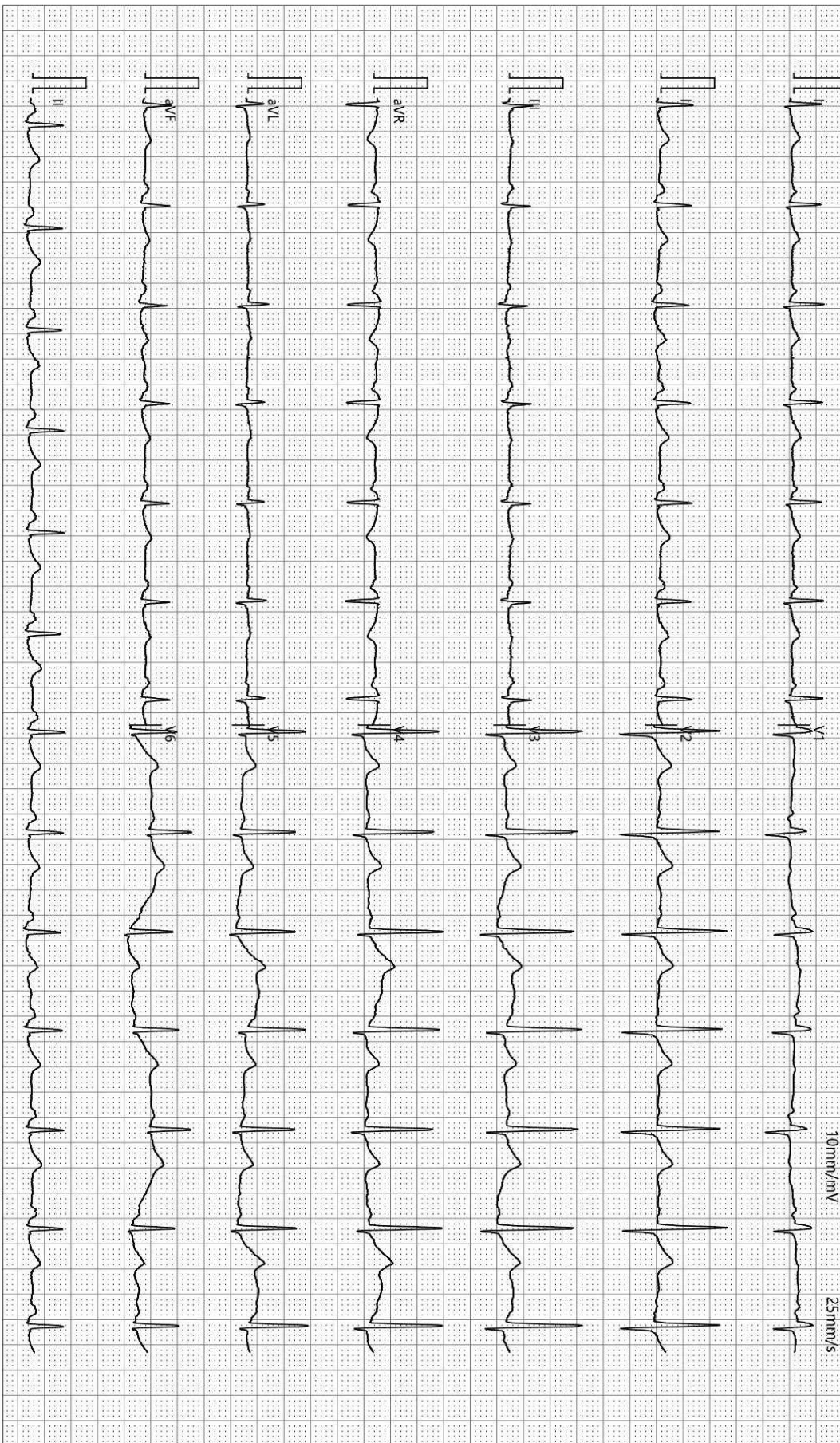
诊断结果:

- 1.窦性心律
- 2.正常心电图

诊断医生:

张生 陶文娟

HR : 75bpm [60~100bpm]
 P : 119 f ms [0~110ms]
 PR : 153ms [120~200ms]
 QRS : 85ms [60~100ms]
 QT/QTc : 389/436ms [320~440/0~460ms]
 P/QRS/T : 52/52/50deg [0~75/-30~90/0~75deg]
 RV5/SV1 : 1.044/0.436mV [0.0~2.5/0.0~2.0mV]



检查时间:2024-06-01 09:54:06

诊断时间:2024-06-01 09:56:13

SEMIP V1 90

仅供临床参考

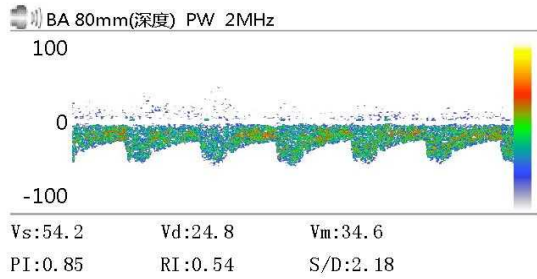
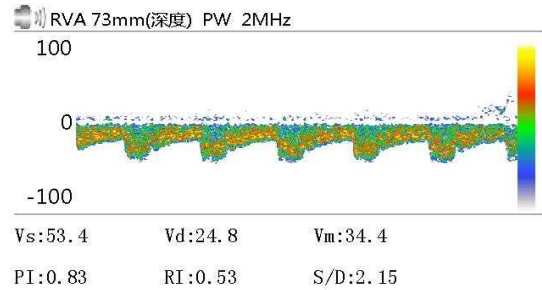
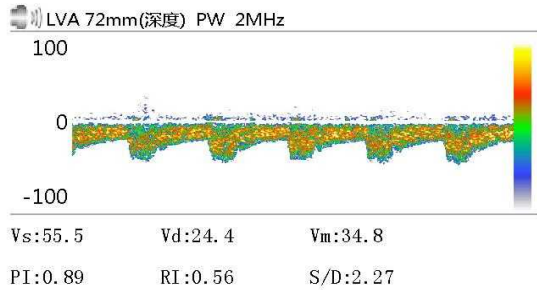
Text



大同瑞慈健康体检

颅内多普勒血流图 (TCD) 检查报告单

姓名: 熊文雅 性别: 女 年龄: 28 岁 检查号: 2207080565
 申请科室: 体检科 申请医师: 李菊蓉 检查类型: 颅内血管 床号:



Vs: Vd: Vm:
 PI: RI: S/D:

Vs: Vd: Vm:
 PI: RI: S/D:

Vs: Vd: Vm:
 PI: RI: S/D:

医生意见

结论: 椎-基底动脉脑血管超声未见异常。

李菊蓉

检查日期: 2024-06-01

本报告单仅提供临床参考

双源 CT 诊断图文报告

流水号: 2207080565

影像号: CT20240601041

姓名: 熊文雅

年龄: 28 岁

性别: 女

检查设备: 西门子量子双源 CT

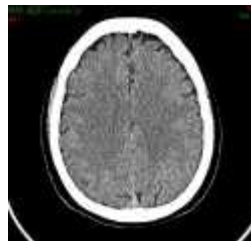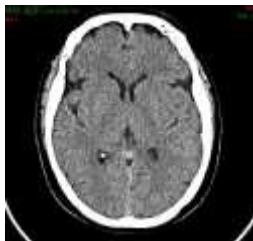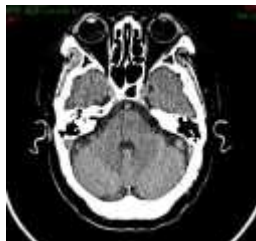体检号: 351333

申请医院: 本院

体检科室: 体检科

检查部位: CT 检查二

经典图像:



影像所见:

颅脑结构双侧对称, 脑实质内未见异常密度。中线结构居中。脑沟、裂、池及脑室系统等未见异常。

影像诊断:

颅脑未见明显异常

报告医师: 剧艳军

检查日期: 2024-06-01

审核医师: 剧艳军

报告日期: 2024-06-01

超声诊断图文报告

流水号: 2207080565

影像号: 1580796

姓名: 熊文雅

年龄: 28岁

性别: 女

检查设备: Vivid E95

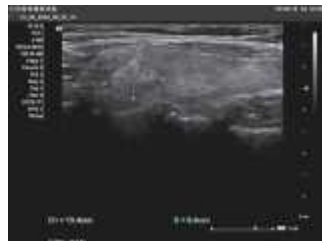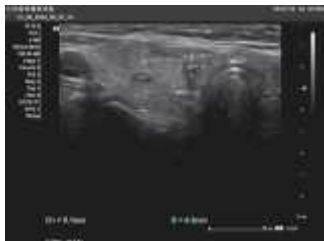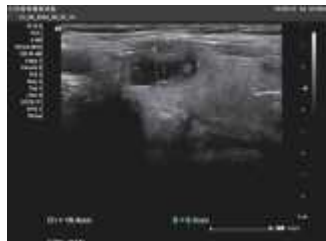体检号: 351333

申请医院: 本院

体检科室: 体检科

检查部位: 甲状腺彩超

经典图像:



影像所见:

甲状腺双侧叶形态正常,包膜完整,右侧叶实质内探及多个囊实性及实性结节,大者为囊实性,位于上极,大小约1.8*0.9cm,以囊性为主,结节内见数个斑点状回声,后伴彗星尾,结节内部及周边见少许血流信号,其二为低回声结节,位于下极,大小约0.5*0.4cm,形态规则,边界清,内见多个斑点状强回声,结节周边见少许血流,左侧叶实质内探及多个实性等回声及低回声结节,大者为等回声结节,位于上极,约1.3*0.8cm,形态规则,边界清,周边见低回声晕,其二位于中极,为等回声结节,约1.1*0.6cm,形态规则,边界清,余实质回声均匀。双侧颈部未见明显肿大淋巴结。

影像诊断:

1. 甲状腺右侧叶下极低回声结节伴钙化 TI-RADS 4a级 建议进一步检查
2. 甲状腺双侧叶余多发结节 TI-RADS 3级

报告医师: 郭丽霞

检查日期: 2024-06-01

审核医师: 郭丽霞

报告日期: 2024-06-01

超声诊断图文报告

流水号: 2207080565

影像号: 1580819

姓名: 熊文雅

年龄: 28 岁

性别: 女

检查设备: Vivid E95

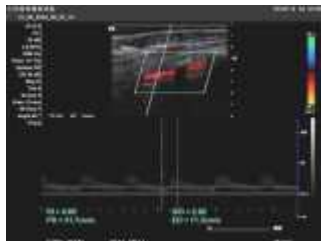
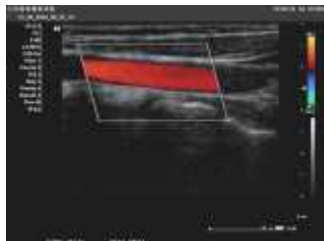
体检号: 351333

申请医院: 本院

体检科室: 体检科

检查部位: 颈部血管彩超

经典图像:



影像所见:

右锁骨下动脉起始处、双侧颈总动脉、颈内、颈外动脉起始段内中膜不增厚, 内壁欠光滑, 管壁未见明确强回声斑。CDFI: 血流充盈好。PW: 频谱形态正常。

双侧椎动脉走行正常, 椎动脉内径正常, 管壁不厚, 管腔内为无回声, CDFI: 血流充盈好。PW: 频谱正常。

	内径 mm	流速 cm/s	RI
左侧椎动脉	3.3	32.3	0.62
右侧椎动脉	4.3	31.7	0.65

影像诊断:

双侧颈动脉、椎动脉未见明显异常

报告医师: 郭丽霞

检查日期: 2024-06-01

审核医师: 郭丽霞

报告日期: 2024-06-01

超声诊断图文报告

流水号: 2207080565

影像号: 1580822

姓名: 熊文雅

年龄: 28 岁

性别: 女

检查设备: Vivid E95

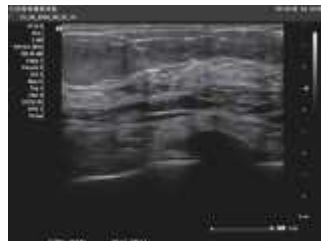
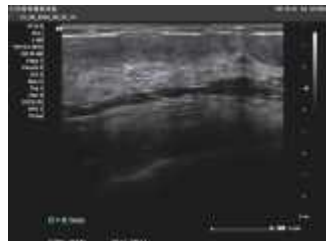体检号: 351333

申请医院: 本院

体检科室: 体检科

检查部位: 乳腺彩超

经典图像:



影像所见:

双侧乳腺腺体层次清晰, 右乳腺体厚 0.6cm, 左乳腺体厚 0.7cm, 乳导管未见扩张, 未见明显占位性病变, CDFI: 未见异常血流信号。

双侧腋下未见明显肿大淋巴结。

影像诊断:

双侧乳腺未见明显异常

报告医师: 郭丽霞

检查日期: 2024-06-01

审核医师: 郭丽霞

报告日期: 2024-06-01

超声诊断图文报告

流水号: 2207080565

影像号: 1580824

姓名: 熊文雅

年龄: 28 岁

性别: 女

检查设备: Vivid E95

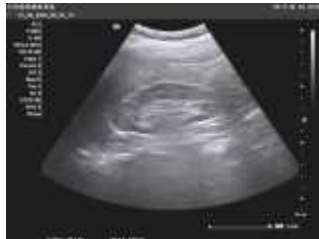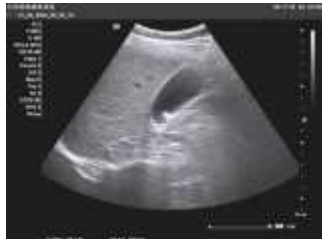体检号: 351333

申请医院: 本院

体检科室: 体检科

检查部位: 全腹彩超

经典图像:



影像所见:

肝脏大小形态正常, 包膜光滑完整, 实质回声细腻增强, 肝内管道系统走行欠清晰, 门静脉及肝内胆管不扩张。

胆囊大小形态正常, 壁不厚、光滑, 囊内透声好, 肝外胆管不扩张。

胰腺大小形态正常, 实质回声均匀, 主胰管不扩张。

脾脏大小形态正常, 实质回声均匀, 脾门静脉不宽。

双肾大小形态正常, 皮髓质分界清晰, 集合系统未见分离, 双侧输尿管未见扩张。

膀胱充盈欠佳。

绝经后子宫, 大小形态改变, 肌壁回声均匀, 内膜线纤细, 宫颈厚约 2.0cm, 双侧附件区未见异常。

影像诊断:

轻度脂肪肝

报告医师: 郭丽霞

检查日期: 2024-06-01

审核医师: 郭丽霞

报告日期: 2024-06-01



大同市医学影像研究中心

注: 本报告仅供临床医生参考!

地址: 大同市魏都大道 79 号。若有疑问, 请致电: 0352---2830580