



2207070526

大同瑞慈健康体检

报 告 册

| | | | |
|------|----------------|----|-----|
| 体检编号 | 387129 | 工号 | 25 |
| 姓名 | 李顺 | | |
| 性别 | 男 | 年龄 | 50岁 |
| 单位 | 大同市供销合作社联合社退 | | |
| 部门 | 大同市供销合作社联合社退休干 | | |
| 联系电话 | 18403527454 | | |
| 体检日期 | 2023-11-16 | | |

尊敬的 李顺先生 您好！

首先,瑞慈健康体检全体员工欢迎您的光临,并对您的信任表示衷心的感谢！

您于 2023-11-16 (体检编号: 387129) 完成健康检查,本机构的各科医生已根据您的体检项目及结果,汇总成此份健康体检报告,并经总检医生审核。据此提出对您健康状况的综合分析及建议。

瑞慈健康体检倡导“大健康、大康复”,提出“健康是第一财富 (Rich)”的人文理念。希望您仔细阅读并妥善地保管此份健康体检报告,并认真关注报告中的提示与建议,若您对报告内容有任何疑问,可直接与瑞慈健康体检客服部联系,进一步咨询。

健康体检咨询电话: **0352-2824444**

客户服务咨询电话: **0352-2830597**

400-6112995

瑞慈健康体检报告由下列内容组成:

第一部分:主检报告

第二部分:分科分项结果

第三部分:检验报告

第四部分:附表

主检报告

检查综述

- 【身高、体重、血压】 (1) 体重指数 25.85：超重
- 【血常规（五分类）】 血小板压积(PCT)偏高(0.297%) 红细胞(RBC)偏低($4.09 \times 10^{12}/L$) 血红蛋白偏低(120 g/L) 红细胞压积(HCT)偏低(36.4%)
- 【尿沉渣】 红细胞(尿)(RBC)偏高(8个/u1)
- 【血脂四项】 总胆固醇(CHOL)偏高(5.71 mmol/L) 甘油三脂(TG)偏高(1.88 mmol/L)
- 【心电图】 1. 窦性心律 2. 逆钟向转位
- 【甲状腺彩超】 甲状腺双侧叶结节 TI-RADS 2-3级 定期复查
- 【全腹彩超】 轻度脂肪肝

医生建议

【超重】：

- (1) 体重指数是判断体重超标或偏低的主要指标。体重是反映和衡量一个人健康状况的重要标志之一，过胖和过瘦都不利于健康，身高体重不协调也不会给人以美感。体重的变化，还会直接反映身体长期的热量平衡状态。
- (2) 当需要比较及分析一个人的体重对于不同身高的人所带来的健康影响时，体重指数是一个中立而可靠的指标。其主要适用于需要体重测试、体型肥胖和全身检查的人群。
- (3) 体重指数(BMI)是世界卫生组织推荐的国际统一使用的肥胖分型标准，也是目前国际上常用的衡量人体胖瘦程度以及是否健康的一个标准，其计算方式为： $BMI = \text{体重(千克)} / \text{身高(米} \times \text{米)}$ 。成人的标准值是BMI18.5-23.9之间。低于18.5为体重指数偏低；高于23.9则为体重指数偏高。
- (4) 一般表现为体重超重或肥胖，超重及肥胖会出现一系列代谢性疾病，如高血压、高血糖、高血脂、高尿酸血症等，所以体重指数偏高者一定要注意控制体重。
- (5) 合理控制饮食，食品多样化，食物纤维可适量增加，饮食规律，避免暴饮暴食，低盐、低脂饮食为主，减少高热量食物的摄入。
- (6) 加强体育锻炼，每天最少保持30分钟的中等强度运动。鼓励每天至少快步走6000步比较健康。肥胖患者不适合较剧烈的运动，会加重膝关节的负担，可以选择游泳、划船等对膝关节负荷较小的运动。
- (7) 定期检查血糖、血脂、肝功、肝脏B超等，积极治疗基础性疾病。
- (8) 减少热量摄取及增加热量消耗。强调以健康行为、饮食、运动为主的综合治疗。

【红细胞压积(HCT)偏低】：

- (1) 结合临床，内科咨询。
- (2) 血液流动性增加，其降低的临床意义可能是由于体内水分较多，或有贫血，定期复查血常规，血液科随诊。

【红细胞(RBC)偏低】：

- (1) 红细胞减少提示贫血，是诊断贫血的三大指标之一：血红蛋白、红细胞、网织红细胞。要了解贫血的程度和类型，需要进一步检查的内容有：血清铁蛋白、红细胞游离原卟啉、血清叶酸、血清维生素B12。
- (2) 注意观察是否有慢性失血，查找病因，多数由挑吃、偏食、慢性疾病引起，往血液科及时治疗，定期复查。
- (3) 平衡饮食，并适当补充铁剂，维生素C及B族。
- (4) 复查血常规。

【血小板压积(PCT)偏高】：

(1)血小板压积是指外周血中血小板的容积占血液容积的百分比。血小板压积偏高，如果在血小板数目正常的情况下，可不做考虑。如果血小板数目明显增高，建议往血液科进一步复查，以明确诊断。

【血红蛋白偏低】：

- (1)血液科咨询，必要时治疗。
- (2)复查血常规。

【红细胞(尿)(RBC)偏高】：

- (1)建议泌尿外科复查，结合临床参考。

【总胆固醇(CHOL)偏高】：

- (1)总胆固醇是脂质的主要成分之一，其数量受年龄、家族、性别、饮食、遗传等多种因素影响。总胆固醇对人体生长发育以及新陈代谢有重要的作用，正常值是 2.59-5.20mmol/L。
- (2)总胆固醇升高后，会增加类脂物质的堆积，会产生更多的血管斑块，进而增加心脑血管疾病的风险。大于 5.21-5.69mmol/L 是胆固醇的临界偏高，即使是一个完全健康的人，只要总胆固醇 > 7.2mmol/L 或低密度脂蛋白 > 4.9mmol/L，未来发生心脑血管的风险就明显增高，应该马上治疗。
- (3)总胆固醇升高根据病因可分为两大类：一是原发性，是由于遗传因素缺陷所致，另一种是继发性，可引起其升高的疾病主要有糖尿病、高血压、甲减、肝肾疾病等。
- (4)降低总胆固醇的治疗中，原发性偏高应积极应用降脂药，曾经选择他汀类药物，胆固醇任不能达标的，可联合用药（如依折麦布等）。
- (5)如果总胆固醇偏高，且患者有糖尿病、高血压、甲减、肝肾疾病或者已经发生心脑血管疾病的人更应积极用药，控制降低疾病风险。
- (6)戒烟，增强运动，采用低脂、低糖饮食，少食富含脂肪、胆固醇及饱和脂肪酸的食物，多进食蔬菜、水果、豆制品、粗粮、鱼和高纤维食品。
- (7)必要时在医师指导下使用降脂药物治疗，并前往内分泌科复诊。

【甘油三酯(TG)偏高】：

- (1)甘油三酯是甘油和脂肪酸所构成的有机化合物，甘油三酯测定是脂类代谢的重要指标之一。
- (2)甘油三酯增高与冠心病的发生有着重要的相关性，随年龄增大而有上升的趋势，其增高最常见于高脂和过量糖类饮食、肥胖等。
- (3)甘油三酯主要功能是为机体提供能量，其正常值在 0.7-1.7mmol/L 之间，1.7-2.29mmol/L 为边缘增高，提示应该注意饮食和运动了。
- (4)甘油三酯大于 2.3mmol/L，就称为高甘油三酯血症。甘油三酯增高虽然不会直接导致血管斑块的形成，但也会间接引起心脑血管疾病风险增加，同时，当甘油三酯大于 5.6mmol/L 时，还会增加急性胰腺炎的风险，所以降低甘油三酯的基础主要是控制饮食，饮食控制不佳可以选择药物治疗。
- (5)生活方式的干预是控制甘油三酯水平升高的基础，包括减重，增加运动量，限制酒精摄入以及避免食用果糖和高碳水化合物食物。多食蔬菜水果，定期复查。
- (6)明显增高者在医师的指导下使用降脂药物治疗，首选他汀和贝特类药物。

【鳞状上皮细胞偏高】：

- (1)在生理情况下，机体正常的新陈代谢都会引起鳞状上皮细胞的脱离，这是一种正常的机体现象。如果长时间出现鳞状上皮细胞偏高的现象时，则有可能是尿路感染、泌尿系统结石等因素导致，应及时往泌尿外科进一步诊断治疗。

【粘液丝偏高】：

- (1)尿常规中粘液丝是由尿路中细胞分泌出来的，在有尿路感染时分泌会明显增多，且伴有炎症细胞的出现。
- (2)粘液丝偏高，可分为生理性偏高和病理性偏高两种，生理性偏高一般是由于喝水较少导致的尿液浓缩，一般在喝水后就能达到稀释的效果。

(3)病理性的粘液丝偏高是由于泌尿系炎症或者是前列腺炎导致的，需要注意观察，多喝水，同时有白细胞等炎症细胞增多时，应及时服用抗感染药物治疗。如果仅有粘液丝的增多而没有白细胞等炎症细胞增多时，尿路有炎症的可能性不大。

(4)建议平时饮食注意清淡，多喝水，少吃油腻和辛辣的食物，要注意个人清洁卫生，勤洗阴部，注意休息。

【逆钟向转位】：

(1)建议心内科结合临床

【甲状腺双侧叶结节】：

(1)甲状腺结节是一种常见的甲状腺疾病，很多甲状腺疾病可表现为结节，如可由甲状腺退行性变、炎症、自身免疫性及新生物等多种病变所致。甲状腺结节在各个年龄段的男女人群中均可见到，但中年女性中较多。

(2)甲状腺结节分良性和恶性两大类，良性的占绝大多数，恶性者不足1%，判断甲状腺结节的良恶主要依靠病史、体格检查、放射性核素扫描、穿刺细胞学检查。

(3)建议往外科就诊，进一步检查，明确诊断，结合临床诊治并定期复查。

【轻度脂肪肝】：

(1)脂肪肝是指肝脏被脂肪浸润，为一种多病因引起的获得性疾病。

(2)脂肪肝是以肝细胞脂肪变性和脂肪蓄积为病理特征，最常见易患因素有超重或肥胖、进食油腻食物、高脂血症（尤其甘油三酯升高）、营养失调（营养过量或不足）、饮酒、高脂血症、少运动、糖耐量异常、减肥造成体重急剧下降、营养不良、中毒和药物等。

(3)当肝内脂类（主要为甘油三酯）含量超过肝重的5%时为脂肪肝。脂肪肝是一个常见的临床现象，不是一个独立性的疾病。

(4)值得注意的是，过多的脂肪在肝组织、肝细胞内浸润，引起肝细胞肿大，严重可致肝硬化。脂肪肝是可逆性的，合理饮食、运动及治疗后可恢复。

(5)合理控制饮食，控制总摄入量，低盐、低脂和低糖类饮食，少吃动物内脏，多吃蔬菜水果；

(6)控制危险因素，如控制体重、改善胰岛素抵抗、调整血脂紊乱，戒酒、戒烟，坚持长期有氧运动，加强体育锻炼；

(7)定期复查腹部彩超、血脂、肝功能。

汇总医生： 丁昊炜

主检日期： 2023-11-17

主检医生：

分科结果

身高、体重、血压

| 项目名称 | 检查结果 | 项目名称 | 检查结果 |
|------|------------|------|------|
| 身高 | 161cm | 体重 | 67kg |
| 血压 | 106/66mmHg | | |

***小结：**

(1) 体重指数 25.85：超重

操作员：杨柳庆 检查日期：2023-11-16 检查医生：名燕凌

内科

| 项目名称 | 检查结果 | 项目名称 | 检查结果 |
|------|----------|------|---------|
| 心率 | 73 次/min | 心律 | 齐 |
| 心脏杂音 | 无 | 心界 | 正常 |
| 肺部 | 正常 | 呼吸音 | 呼吸音清 |
| 啰音 | 未闻及 | 叩诊 | 叩诊呈清音 |
| 腹部触诊 | 腹部平软 | 发育 | 正常 |
| 肝胆 | 肋下未触及 | 脾脏 | 肋下未触及 |
| 双肾 | 无叩击痛 | 肠鸣音 | 正常 |
| 营养 | 良好 | 神经系统 | 正常 |
| 生理反射 | 生理反射存在 | 病理反射 | 病理反射未引出 |
| 颅神经 | 正常 | 运动功能 | 正常 |
| 深浅感觉 | 正常 | 其它 | 无异常发现 |
| 既往史 | 无 | | |

***小结：**

未见异常

操作员：杨淑兰 检查日期：2023-11-16 检查医生：杨淑兰

外科（男）

| 项目名称 | 检查结果 | 项目名称 | 检查结果 |
|--------|------|-------|------|
| 皮肤 | 正常 | 甲状腺 | 无肿大 |
| 脊椎 | 无畸形 | 浅表淋巴结 | 无肿大 |
| 肛门 | 拒检 | 前列腺 | 未检 |
| 泌尿外生殖器 | 正常 | 四肢关节 | 未见异常 |
| 腹股沟 | 未见异常 | 足背动脉 | 正常 |
| 紫绀 | 无 | 色素沉着 | 无 |
| 脱毛 | 无 | 脱色 | 无 |
| 浮肿 | 无 | 皮下结节 | 无 |
| 头颅 | 正常 | 颈部 | 正常 |
| 乳腺 | 正常 | 脊柱 | 正常 |
| 直肠 | 未检 | 皮肤黄疸 | 无 |
| 四肢 | 活动正常 | 其他 | 无 |

*小结:

未见异常

操作员：魏利平

检查日期:2023-11-16

检查医生: 魏利平

检验报告

尿常规

| 项目名称 | 检查结果 | 单位 | 参考值 | 提示 |
|-------------|-------|------|--------------|----|
| 胆红素(BIL) | - | | 阴性 | |
| 隐血(ERY) | - | | 阴性 | |
| 小圆上皮细胞(SRC) | 0 | 个/ul | 0--0 | |
| 维生素 C | - | | 阴性 | |
| 异常红细胞 | 0 | 个/ul | 0--3 | |
| 红细胞（正常） | 8 | 个/ul | 0--6 | ↑ |
| 鳞状上皮细胞 | 1 | 个/ul | 0--0 | ↑ |
| 粘液丝 | 6 | 个/ul | 0--0 | ↑ |
| 尿葡萄糖(GLU) | - | | 阴性 | |
| 酮体(KET) | - | | 阴性 | |
| 比重(SG) | 1.025 | | 1.003--1.030 | |
| 酸碱度(PH) | 6.5 | | 4.5--8.0 | |
| 尿蛋白质(PRO) | - | | 阴性 | |
| 尿胆原(URO) | - | | 阴性 | |
| 亚硝酸盐(NIT) | - | | 阴性 | |
| 尿白细胞(LEU) | - | | 阴性 | |

***小结:**

正常红细胞偏高(8 个/ul) 鳞状上皮细胞偏高(1 /HP) 粘液丝偏高(6 /HP)

操作员：祁佳佳 检查日期:2023-11-16 检查医生:陈建国

血常规（五分类）

| 项目名称 | 检查结果 | 单位 | 参考值 | 提示 |
|--------------|------|--------------------|----------|----|
| 白细胞(WBC) | 7.36 | 10 ⁹ /L | 3.5--9.5 | |
| 淋巴细胞绝对值(LY#) | 2.62 | 10 ⁹ /L | 1.1--3.2 | |

| | | | | |
|---------------------|-------|---------------------|------------|---|
| 淋巴细胞百分比(LY%) | 35.6 | % | 20--50 | |
| 中性粒细胞绝对值(GR#) | 4.41 | 10 ⁹ /L | 1.8--6.3 | |
| 中性粒细胞百分比(GR%) | 59.8 | % | 40--75 | |
| 嗜碱性粒细胞绝对值(BA#) | 0.03 | 10 ⁹ /L | 0--0.06 | |
| 嗜碱性粒细胞百分比(BA%) | 0.5 | % | 0--1.0 | |
| 嗜酸性粒细胞绝对值(EO#) | 0.04 | 10 ⁹ /L | 0.02--0.52 | |
| 嗜酸性粒细胞百分比(EO%) | 0.6 | % | 0.4--8.0 | |
| 血小板(PLT) | 325 | 10 ⁹ /L | 125--350 | |
| 血小板分布宽度(PDW) | 15.5 | % | 15--17 | |
| 平均血小板体积(MPV) | 9.1 | fl | 6.0--14.0 | |
| 血小板压积(PCT) | 0.297 | % | 0.11--0.28 | ↑ |
| 红细胞(RBC) | 4.09 | 10 ¹² /L | 4.3--5.8 | ↓ |
| 血红蛋白 | 120 | g/L | 130--175 | ↓ |
| 红细胞压积(HCT) | 36.4 | % | 40--50 | ↓ |
| 红细胞平均体积(MCV) | 89.0 | fl | 82--100 | |
| 平均血红蛋白含量(MCH) | 29.5 | pg | 27--34 | |
| 平均血红蛋白浓度(MCHC) | 331 | g/L | 316--354 | |
| 单核细胞绝对值(MO#) | 0.26 | 10 ⁹ /L | 0.1--0.60 | |
| 单核细胞百分比(MO%) | 3.5 | % | 3--10 | |
| 红细胞分布宽度标准差(RDW-SD) | 42.1 | fl | 35--56 | |
| 红细胞分布宽度变异系数(RDW-CV) | 12.5 | % | 10.6--16.6 | |
| 大血小板比率 | 18.0 | % | 11--45 | |
| 大血小板数目 | 59 | 10 ⁹ /L | 30--90 | |
| 未成熟粒细胞数目 | 0.02 | 10 ⁹ /L | 0--999 | |
| 未成熟粒细胞百分比 | 0.3 | % | 0--100 | |
| 有核红细胞数目 | 0.000 | 10 ⁹ /L | 0--9999 | |

| | | | | |
|----------|------|---------|---------|--|
| 有核红细胞百分比 | 0.00 | /100WBC | 0--9999 | |
|----------|------|---------|---------|--|

***小结:**

血小板压积(PCT)偏高(0.297 %) 红细胞(RBC)偏低($4.09 \times 10^{12}/L$) 血红蛋白偏低(120 g/L) 红细胞压积(HCT)偏低(36.4 %)

操作员：余雅倩 检查日期:2023-11-16 检查医生:陈建国

空腹血糖

| 项目名称 | 检查结果 | 单位 | 参考值 | 提示 |
|----------|------|--------|-----------|----|
| 葡萄糖(GLU) | 4.98 | mmol/L | 3.89--6.1 | |

***小结:**

未见异常

操作员：王文静 检查日期:2023-11-16 检查医生:陈建国

尿沉渣

| 项目名称 | 检查结果 | 单位 | 参考值 | 提示 |
|-------------|------|------|-------|----|
| 白细胞尿 | 1 | 个/ul | 0--13 | |
| 上皮细胞(EC) | 1 | /HP | 0--28 | |
| 管型(CAST) | 0 | 个/ul | 0--1 | |
| 霉菌(尿) | 0 | /HP | 0--0 | |
| 结晶 | 0 | /HP | 0--10 | |
| 透明度(CLA) | 清亮 | | | |
| 胆红素(BIL) | - | | 阴性 | |
| 颜色(Colour) | 淡黄色 | | | |
| 红细胞(尿)(RBC) | 8 | 个/ul | 0--6 | ↑ |

***小结:**

红细胞(尿)(RBC)偏高(8 个/ul)

操作员：祁佳佳 检查日期:2023-11-16 检查医生:陈建国

血脂四项

| 项目名称 | 检查结果 | 单位 | 参考值 | 提示 |
|-------------|------|--------|------------|----|
| 动脉硬化指数 | 2.58 | | 1.31--3.19 | |
| 总胆固醇(CHOL) | 5.71 | mmol/L | 2.59--5.2 | ↑ |
| 甘油三脂(TG) | 1.88 | mmol/L | 0.7--1.7 | ↑ |
| 低密度脂蛋白(LDL) | 3.36 | mmol/L | 0--4.13 | |
| 高密度脂蛋白(HDL) | 1.30 | mmol/L | 0.77--1.55 | |

***小结:**

总胆固醇(CHOL)偏高(5.71 mmol/L) 甘油三脂(TG)偏高(1.88 mmol/L)

操作员：王文静 检查日期:2023-11-16 检查医生:陈建国

肝功能两项

| 项目名称 | 检查结果 | 单位 | 参考值 | 提示 |
|----------------|-------|-----|--------|----|
| 丙氨酸氨基转移酶(ALT) | 19.00 | U/L | 9--50 | |
| 门冬氨酸氨基转移酶(AST) | 19.00 | U/L | 15--40 | |

***小结:**

未见异常

操作员：王文静 检查日期:2023-11-16 检查医生:陈建国

肾功能 (2项)

| 项目名称 | 检查结果 | 单位 | 参考值 | 提示 |
|-------------|-------|--------|----------|----|
| 肌酐(CREA) | 57.00 | umol/L | 57--97 | |
| 尿素测定 (Urea) | 4.90 | mmol/L | 3.1--8.0 | |

***小结:**

未见异常

操作员：王文静 检查日期:2023-11-16 检查医生:陈建国

大同瑞慈康复医院 12导联心电图报告

李顺 男 50岁 体检号:387129

病床号:

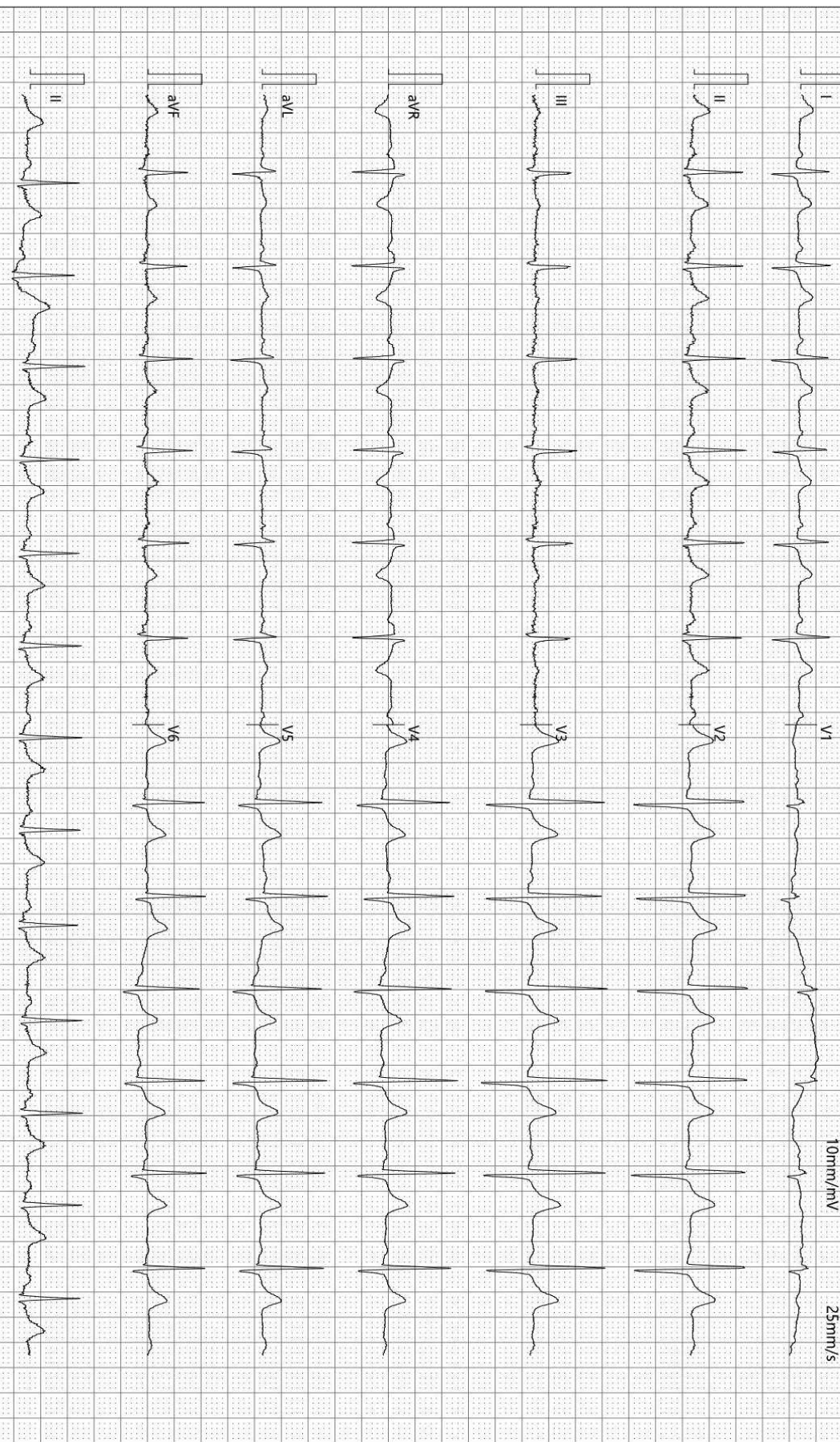
诊断结果:

- 1.窦性心律
- 2.逆钟向转位

诊断医生:

张之生

HR : 81bpm [60~100bpm]
 P : 116 f ms [0~110ms]
 PR : 168ms [120~200ms]
 QRS : 96ms [60~100ms]
 QT/QTc : 371/432ms [320~440/0~450ms]
 P/QRS/T : 54/80/45deg [0~75/-30~90/0~75deg]
 RV5/SV1 : 1.259/0.232mV [0.0~2.5/0.0~2.0mV]



检查时间:2023-11-16 08:31:47

诊断时间:2023-11-16 08:36:34

SEMIP V1.90

仅供临床参考

DR 诊断图文报告

流水号: 2207070526

影像号: DX20231115050

姓名: 李顺

年龄: 50 岁

性别: 男

检查设备: 西门子数字 X 线摄影

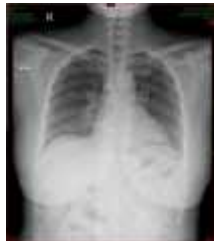体检号: 387129

申请医院: 本院

体检科室: 体检科

检查部位: 胸部正位片

经典图像:



影像所见:

胸廓对称。气管居中，纵隔无移位。双肺野清晰。肺门影未见增大。心脏大小、形态正常。双膈面光滑，肋膈角锐利。

影像诊断:

胸部平片未见异常。

报告医师: 李贵

检查日期: 2023-11-16

审核医师: 李贵

报告日期: 2023-11-16

超声诊断图文报告

流水号: 2207070526

影像号: 1450703

姓名: 李顺

年龄: 50 岁

性别: 男

检查设备: Vivid E95

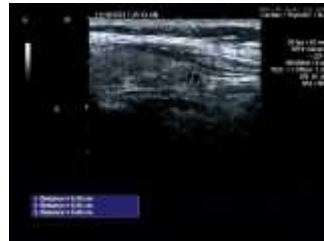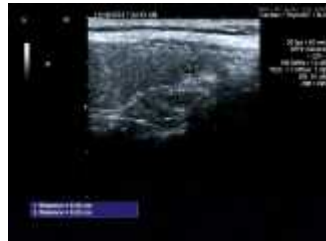体检号: 387129

申请医院: 本院

体检科室: 体检科

检查部位: 甲状腺彩超

经典图像:



影像所见:

甲状腺双侧叶形态正常, 包膜完整, 于右侧叶下极探及大小约 0.4*0.2cm 低回声结节, 形态规则, 边界清, 左侧叶探及囊性结节, 大小约 0.3*0.2cm, 边界清, 余实质回声均匀, CDFI: 未见异常血流信号。

双侧颈部未见明显肿大淋巴结。

影像诊断:

甲状腺双侧叶结节 TI-RADS 2-3 级 定期复查

报告医师: 李菊蓉

检查日期: 2023-11-16

审核医师: 李菊蓉

报告日期: 2023-11-16

超声诊断图文报告

流水号: 2207070526

影像号: 1450710

姓名: 李顺

年龄: 50 岁

性别: 男

检查设备: Vivid E95


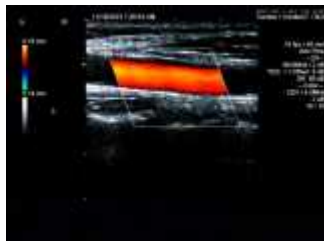
体检号: 387129

申请医院: 本院

体检科室: 体检科

检查部位: 颈部血管彩超

经典图像:



影像所见:

右锁骨下动脉起始处、双侧颈总动脉、颈内、颈外动脉起始段内中膜不增厚，内壁欠光滑，管壁未见明确强回声斑。CDFI: 血流充盈好。PW: 频谱形态正常。

双侧椎动脉走行正常，椎动脉内径正常，管壁不厚，管腔内为无回声，CDFI: 血流充盈好。PW: 频谱正常。

影像诊断:

双侧颈动脉、椎动脉未见明显异常

报告医师: 李菊蓉

检查日期: 2023-11-16

审核医师: 李菊蓉

报告日期: 2023-11-16

超声诊断图文报告

流水号: 2207070526

影像号: 1450716

姓名: 李顺

年龄: 50 岁

性别: 男

检查设备: Vivid E95

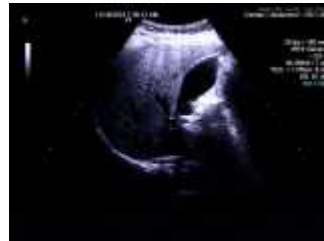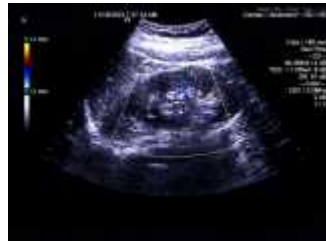体检号: 387129

申请医院: 本院

体检科室: 体检科

检查部位: 全腹彩超

经典图像:



影像所见:

肝脏大小形态正常, 包膜光滑完整, 实质回声细腻、增强, 肝内管道系统走行欠清晰, 门静脉及肝内胆管不扩张。
胆囊大小形态正常, 壁不厚、光滑, 囊内透声好, 肝外胆管不扩张。
胰腺大小形态正常, 实质回声均匀, 主胰管不扩张。
脾脏大小形态正常, 实质回声均匀, 脾门静脉不宽。
双肾大小形态正常, 皮髓质分界清晰, 集合系统未见分离, 双侧输尿管未见扩张。

影像诊断:

轻度脂肪肝

报告医师: 李菊蓉

检查日期: 2023-11-16

审核医师: 李菊蓉

报告日期: 2023-11-16