



2206300592

大同瑞慈健康体检

报 告 册

体检编号	386631	工号	59
姓名	卜天越		
性别	女	年龄	33岁
单位	大同市住房和城乡建设局		
部门	大同市住房和城乡建设局		
联系电话	13903528602		
体检日期	2024-05-29		

尊敬的卜天越女士您好！

首先，瑞慈健康体检全体员工欢迎您的光临，并对您的信任表示衷心的感谢！

您于 2024-05-29 （体检编号：386631）完成健康检查，本机构的各科医生已根据您的体检项目及结果，汇总成此份健康体检报告，并经总检医生审核。据此提出对您健康状况的综合分析及建议。

瑞慈健康体检倡导“大健康、大康复”，提出“健康是第一财富（Rich）”的人文理念。希望您仔细阅读并妥善地保管此份健康体检报告，并认真关注报告中的提示与建议，若您对报告内容有任何疑问，可直接与瑞慈健康体检客服部联系，进一步咨询。

健康体检咨询电话：**0352-2824444**

客户服务咨询电话：**0352-2830597**

400-6112995

瑞慈健康体检报告由下列内容组成：

第一部分：主检报告

第二部分：分科分项结果

第三部分：检验报告

第四部分：附表

主检报告

检查综述

- 【生殖道微生态】 上皮细胞(白带)++/HP G-杆菌++
- 【尿沉渣】 白细胞尿偏高(63 个/u1) 红细胞(尿)(RBC)偏高(9 个/u1)
- 【生化全项 1】 碱性磷酸酶(ALP)偏低(27.0 U/L) 甘油三脂(TG)偏低(0.48 mmol/L)
- 【CT 检查二】 L4/5、L5/S1 椎间盘轻度膨出
- 【妇科内诊】 (1) 阴道炎
- 【心电图】 1. 窦性心律不齐 2. ST 段压低
- 【乳腺彩超】 符合哺乳期乳腺声像图改变

医生建议

【上皮细胞(白带)++/HP】：

(1) 在生理情况下，阴道内的细胞新陈代谢会正常脱落，在取标本的时候会取到有脱落的上皮细胞，镜检时就会发现阳性，这属于正常的现象。如果同时阴道分泌物检查发现有病原菌感染的情况，建议往妇科进一步诊断治疗。

【G-杆菌++】：

(1) 阴道微生物学检查是用于提示除阴道的正常菌群之外，可致病的菌群类别判断，用于临床治疗指导。

【红细胞(尿)(RBC)偏高】：

(1) 建议泌尿外科复查，结合临床参考。

【白细胞尿偏高】：

(1) 白细胞尿偏高，一般提示为泌尿系感染，白细胞数目跟感染的程度相关，细菌感染的程度越重，白细胞数目增加的越高。建议往泌尿外科诊断治疗。

【碱性磷酸酶(ALP)偏低】：

(1) 建议内科结合临床参考。

【甘油三脂(TG)偏低】：

- 可适当增加脂类食品的摄入。
- 也可见于甲亢、肾上腺皮质功能低下、肝功能障碍者，往内科咨询，进一步诊治。
- 高蛋白，高维生素饮食，适当增加奶、豆类制品、鱼类、新鲜水果和蔬菜。
- 适当增加户外活动和日光照射，避免过度劳累，保持良好睡眠。
- 定期复查，如检验结果异常，应在医师指导下治疗。

【鳞状上皮细胞偏高】：

(1)在生理情况下，机体正常的新陈代谢都会引起鳞状上皮细胞的脱离，这是一种正常的机体现象。如果长时间出现鳞状上皮细胞偏高的现象时，则有可能是尿路感染、泌尿系统结石等因素导致，应及时往泌尿外科进一步诊断治疗。

【粘液丝偏高】：

- (1)尿常规中粘液丝是由尿路中细胞分泌出来的，在有尿路感染时分泌会明显增多，且伴有炎症细胞的出现。
- (2)粘液丝偏高，可分为生理性偏高和病理性偏高两种，生理性偏高一般是由于喝水较少导致的尿液浓缩，一般在喝水后就能达到稀释的效果。
- (3)病理性的粘液丝偏高是由于泌尿系炎症或者是前列腺炎导致的，需要注意观察，多喝水，同时有白细胞等炎症细胞增多时，应及时服用抗感染药物治疗。如果仅有粘液丝的增多而没有白细胞等炎症细胞增多时，尿路有炎症的可能性不大。
- (4)建议平时饮食注意清淡，多喝水，少吃油腻和辛辣的食物，要注意个人清洁卫生，勤洗阴部，注意休息。

【正常红细胞偏高】：

- (1)建议泌尿外科咨询，定期复查。

【尿白细胞(LEU)3+】：

- (1)建议泌尿科诊断治疗

【椎间盘轻度膨出】：

(1)椎间盘膨出指的是由于退行性变或者外伤导致间盘中央的髓核细胞组织突破内层纤维环，而未突破外层纤维环的状态。属于椎间盘突出症当中较轻的一种，临床症状较轻，可采取保守治疗，并可取得良好的疗效。建议骨科咨询及诊治。

【阴道炎】：

- (1)阴道炎是阴道粘膜及粘膜下结缔组织的炎症，是妇科门诊常见的疾病。
- (2)正常健康妇女，由于解剖学及生物化学特点，阴道对病原体的侵入有自然防御功能，当阴道的自然防御功能遭到破坏，则病原体易于侵入，导致阴道炎症。
- (3)绝经后妇女由于雌激素缺乏，阴道上皮菲薄，细胞内糖原含量减少，阴道PH高达7左右，故阴道抵抗力低下，比青春期及育龄妇女易受感染。
- (4)阴道炎临床上以白带的性状发生改变以及外阴痒痒灼痛为主要临床特点，感染累及尿道时，可有尿痛、尿急等症状。常见的阴道炎有细菌性阴道病、滴虫性阴道炎、霉菌性阴道炎、老年性阴道炎。
- (5)阴道炎由不同的病原体感染所致，一旦出现外阴不适，白带异常，立即去医院检查，确定病原体，针对病因治疗。

【窦性心律不齐】：

- (1)供内科临床参考，可见于正常人，无重要临床意义。
- (2)见于正常人，是一种随呼吸节律而变化的正常心律。

【ST段压低】：

- (1)ST-T改变主要是反映心肌缺血现象，具有ST段抬高和下移两种表现，多见于慢性冠状动脉供血不足、心绞痛、心肌炎、心肌劳损等，但有时也见于神经植物功能紊乱、精神紧张、电解质紊乱、内分泌疾病等。
- (2)临床上把心肌缺血疾病的ST-T改变称为特异性ST-T改变，把超出正常范围而又不具备特异性ST-T改变归结为非特异性ST-T改变。建议定期复查、动态观察，并心内科结合临床考虑。

【符合哺乳期乳腺声像图改变】：

- (1)建议进一步复查。

汇总医生： 丁昊炜

主检日期： 2024-08-02

主检医生：

分科结果

身高、体重、血压

项目名称	检查结果	项目名称	检查结果
身高	165cm	体重	62kg
血压	104/66mmHg		

***小结：**

未见异常

操作员：杨彦霞

检查日期：2024-07-30

检查医生：名燕凌

妇科内诊

项目名称	检查结果	项目名称	检查结果
外阴	正常	尿道口	正常
阴道	阴道炎	子宫	正常
附件	正常	宫颈	光滑
后穹窿	正常		

***小结：**

(1) 阴道炎

操作员：智美玲

检查日期：2024-07-30

检查医生：智美玲

检验报告

尿常规

项目名称	检查结果	单位	参考值	提示
胆红素(BIL)	-			
隐血(ERY)	-			
小圆上皮细胞(SRC)	0	个/ul	0.000-0.001	
维生素 C	-			
异常红细胞	0	个/ul	0.000-3.000	
红细胞（正常）	9	个/ul	0.000-6.000	↑
鳞状上皮细胞	25	个/ul	0.000-0.001	↑
粘液丝	1	个/ul	0.000-0.001	↑
尿葡萄糖(GLU)	-			
酮体(KET)	-			
比重(SG)	1.015		1.003-1.030	
酸碱度(PH)	6.0		4.600-8.000	
尿蛋白质(PRO)	-			
尿胆原(URO)	-			
亚硝酸盐(NIT)	-			
尿白细胞(LEU)	3+			

*小结:

正常红细胞偏高(9 个/ul) 鳞状上皮细胞偏高(25 个/ul) 粘液丝偏高(1 个/ul) 尿白细胞(LEU)3+

操作员: 刘慧芳 检查日期:2024-07-31 检查医生:陈建国

血常规（五分类）

项目名称	检查结果	单位	参考值	提示
白细胞(WBC)	6.42	10 ⁹ /L	3.5--9.5	
淋巴细胞绝对值(LY#)	2.17	10 ⁹ /L	1.1--3.2	

淋巴细胞百分比(LY%)	33.7	%	20--50
中性粒细胞绝对值(GR#)	3.77	10 ⁹ /L	1.8--6.3
中性粒细胞百分比(GR%)	58.8	%	40--75
嗜碱性粒细胞绝对值(BA#)	0.03	10 ⁹ /L	0--0.06
嗜碱性粒细胞百分比(BA%)	0.5	%	0--1.0
嗜酸性粒细胞绝对值(EO#)	0.14	10 ⁹ /L	0.02--0.52
嗜酸性粒细胞百分比(EO%)	2.2	%	0.4--8.0
血小板(PLT)	230	10 ⁹ /L	125--350
血小板分布宽度(PDW)	15.8	%	15--17
平均血小板体积(MPV)	9.2	fl	6.0--14.0
血小板压积(PCT)	0.212	%	0.11--0.28
红细胞(RBC)	4.02	10 ¹² /L	3.8--5.1
血红蛋白	124	g/L	115--150
红细胞压积(HCT)	37.4	%	35--45
红细胞平均体积(MCV)	93.0	fl	82--100
平均血红蛋白含量(MCH)	30.8	pg	27--34
平均血红蛋白浓度(MCHC)	331	g/L	316--354
单核细胞绝对值(MO#)	0.31	10 ⁹ /L	0.1--0.60
单核细胞百分比(MO%)	4.8	%	3--10
红细胞分布宽度标准差(RDW-SD)	41.8	fl	35--56
红细胞分布宽度变异系数(RDW-CV)	12.0	%	10.6--16.6
大血小板比率	18.7	%	11--45
大血小板数目	43	10 ⁹ /L	30--90
未成熟粒细胞数目	0.01	10 ⁹ /L	0--999
未成熟粒细胞百分比	0.2	%	0--100
有核红细胞数目	0.000	10 ⁹ /L	0--9999

有核红细胞百分比	0.00	/100WBC	0--9999	
----------	------	---------	---------	--

***小结:**

未见异常

操作员：黄璐瑶 检查日期：2024-05-29 检查医生：陈建国

甲状腺三项

项目名称	检查结果	单位	参考值	提示
促甲状腺素(TSH)	2.09	uIU/ml	0.55--4.78	
游离三碘甲状腺原氨酸(FT3)	4.92	pmol/L	3.5--6.5	
游离甲状腺素(FT4)	16.65	pmol/L	11.5--22.70	

***小结:**

未见异常

操作员：王小雪 检查日期：2024-05-29 检查医生：陈建国

生殖道微生态

项目名称	检查结果	单位	参考值	提示
线索细胞	-			
清洁度	II			
上皮细胞(白带)	++			
滴虫	-			
G-球菌	-			
霉菌	-			
G-杆菌	++			
G+杆菌	-			
G+球菌	-			

***小结:**

上皮细胞(白带)++/HP G-杆菌++

操作员：刘慧芳 检查日期：2024-08-02 检查医生：陈建国

尿沉渣

项目名称	检查结果	单位	参考值	提示
白细胞尿	63	个/ul	0.000-13.000	↑
上皮细胞(EC)	25	/HP	0.000-28.000	
管型(CAST)	0	个/ul	0.000-1.000	
霉菌(尿)	0	/HP	0.000-0.001	
结晶	0	/HP	0.000-10.000	
透明度(CLA)	清亮			
胆红素(BIL)	-			
颜色(Colour)	淡黄色			
红细胞(尿)(RBC)	9	个/ul	0.000-6.000	↑

*小结:

白细胞尿偏高(63 个/ul) 红细胞(尿)(RBC)偏高(9 个/ul)

操作员: 刘慧芳 检查日期:2024-07-31

检查医生:陈建国

生化全项 1

项目名称	检查结果	单位	参考值	提示
碳酸氢根(HCO3)	22.50	mmol/L	22--29	
总蛋白(T PROT)	71.0	g/L	65--85	
白蛋白(ALB)	47.00	g/L	40--55	
球蛋白(GLB)	24.00	g/L	15--35	
白蛋白/球蛋白(ALB/GLB)	1.96		1.0--2.5	
碱性磷酸酶(ALP)	27.0	U/L	35--100	↓
肌酐(CREA)	50.00	umol/L	41--73	
尿酸(UA)	280.00	umol/L	140--340	
钾(K)	3.97	mmol/L	3.5--5.5	
钠(Na)	136.6	mmol/L	136--145	

氯(Cl)	107.2	mmol/L	96--108	
钙(Ca)	2.16	mmol/L	2.11--2.52	
乳酸脱氢酶(LDH)	143.00	U/L	120--250	
淀粉酶(AMY)	47.00	IU/L	35--135	
葡萄糖(GLU)	4.42	mmol/L	3.89--6.1	
总胆红素(TBIL)	14.10	umol/L	0--21	
直接胆红素(DBIL)	4.9	umol/L	0--8.0	
间接胆红素(IBIL)	9.20	umol/L	0--17.39	
丙氨酸氨基转移酶(ALT)	24.00	U/L	7--40	
门冬氨酸氨基转移酶(AST)	18.00	U/L	13--35	
尿素测定 (Urea)	4.00	mmol/L	2.6--7.5	
肌酸激酶(CK)	83.00	U/L	40--200	
α -羟丁酸脱氢酶	116.00	U/L	72--182	
C 反应蛋白	0.30	mg/dl	0--3	
动脉硬化指数	1.49		1.31--3.19	
谷草比谷丙	0.75		0.4--2.5	
总胆固醇(CHOL)	3.15	mmol/L	2.59--5.2	
甘油三脂(TG)	0.48	mmol/L	0.7--1.7	↓
低密度脂蛋白(LDL)	2.09	mmol/L	0--4.13	
高密度脂蛋白(HDL)	1.40	mmol/L	0.77--1.55	

***小结:**

碱性磷酸酶(ALP)偏低(27.0 U/L) 甘油三脂(TG)偏低(0.48 mmol/L)

操作员：王小雪 检查日期:2024-05-29 检查医生:陈建国

大同现代医学检验实验室

液基薄层细胞学图文报告

ID: 2024104050

病理号: 097073

姓名: 卜天越

性别: 女

年龄: 33岁

送检科室:

电话号码: 13903528602

床号:

病历号:

体检号: 2206300592

送检医院: 大同瑞慈康复体检 送检日期: 2024-07-31

末次月经:

送检医生:

采样日期:

报告日期: 2024-07-31

标本满意度: 满意

细胞量: >45%

红细胞:

经期样本:

颈管细胞:

化生细胞:

鳞状细胞:

宫颈柱状细胞:

未见上皮内病变/恶性细胞:

正常范围内:

良性反应性改变:

- 炎症:
 - 轻度:
 - 中度:
 - 重度:
- 放疗:
- 妊娠:
- 萎缩性:
- 宫内避孕器:
- 其他:

病原体: 滴虫感染: 念珠菌感染: 细菌感染:

提示 HPV 感染: 疱疹病毒感染:

鳞状上皮细胞分析:

非典型鳞状细胞:

- 倾向上皮内瘤变:
- 倾向良性反应性改变:
- 不能明确意义(ASC-US):
- 不排除高度病变(ASC-H):

上皮内低度病变: 鳞癌:

上皮内高度病变:

- CIN2:
- CIN3:

腺上皮细胞分析:

非典型腺细胞:

- 宫内膜:
- 来源不明:

非典型腺细胞(宫颈管):

- 倾向原位腺癌:
- 不能明确意义:
- 倾向良性反应性改变:

腺癌:

- 宫颈管:
- 宫内膜:
- 其它:

炎细胞:

- 轻度:
- 中度:
- 重度:

可疑腺癌:

诊断意见: 未见上皮内病变或恶性细胞 (NILM)。

建议:

报告医师: 张荣生

地址: 大同市魏都大道 79 号, 本报告医师签字后有效
咨询: 0352-2830587 4006-122-995

妇科细胞学是筛查项目, 出于技术原因, 可能会有假阴性结果, 本检测仅对来样负责, 如果对结果有疑义, 请在收到报告 7 天内与我们联系。

大同瑞慈康复医院 12导联心电图报告

卜天越 女 33岁 体检号:386631

病床号:

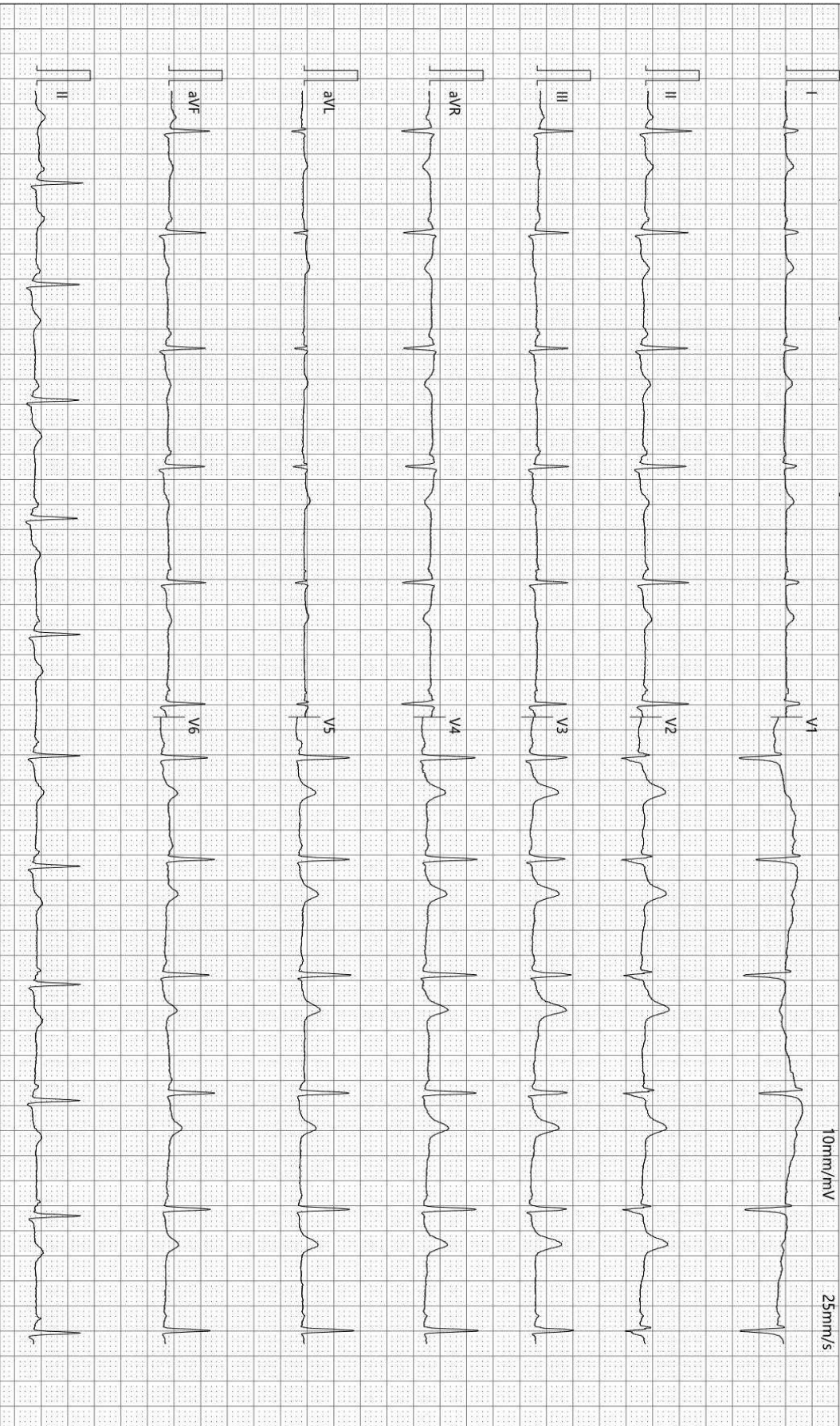
诊断结果:

- 1.窦性心律不齐
- 2.ST段压低

诊断医生:

张之生

HR : 64bpm [60 ~ 100bpm]
 P : 93ms [0 ~ 110ms]
 PR : 126ms [120 ~ 200ms]
 QRS : 95ms [60 ~ 100ms]
 QT/QTc : 402/417ms [320 ~ 440/0 ~ 460ms]
 P/QRS/T : 63/71/17deg. [0 ~ 75/-30 ~ 90/0 ~ 75deg]
 RV5/SV1 : 0.944/0.717mV [0.0 ~ 2.5/0.0 ~ 2.0mV]



10mm/mV

25mm/s

检查时间:2024-05-29 11:05:37

诊断时间:2024-05-29 11:09:42

SEMIP V1.90

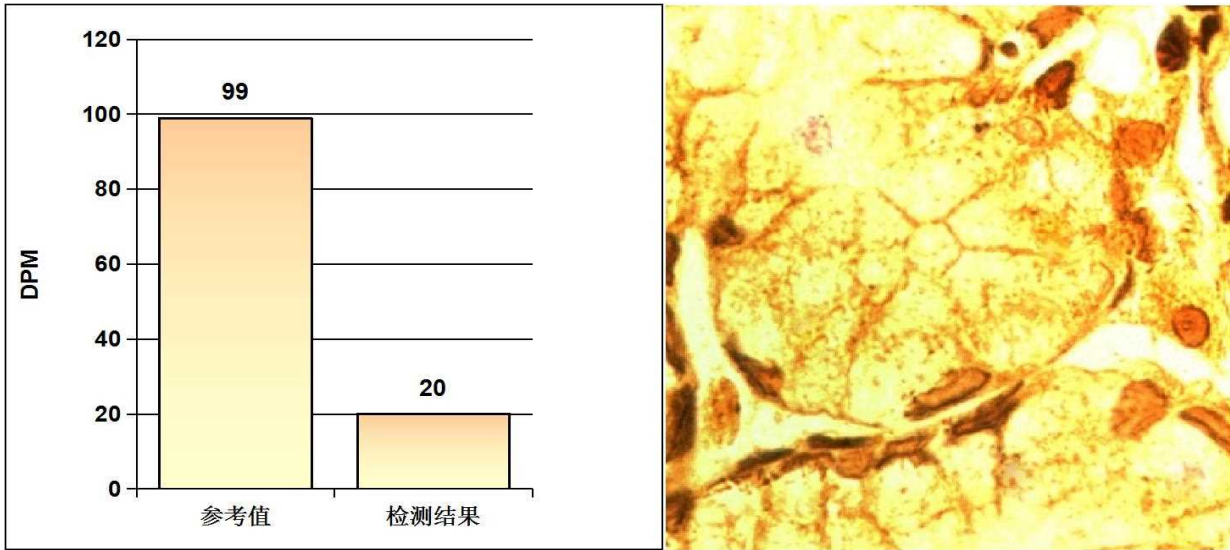
仅供临床参考

大同瑞慈康复医院

¹⁴C呼气试验检验报告

姓名	卜天越	年龄	33	性别	女
住院号	0	日期	2024/5/29 11:19:17	电话	0
送检医生	曹居杰	样品编号	0085	编号	2206300592

¹⁴C呼气试验



阳性参考值 (Disintegrations Per Minute(DPM)):

DPM值:	dpm > 2499	阳性++++
	1499 < dpm ≤ 2499	阳性+++
	499 < dpm ≤ 1499	阳性++
	149 < dpm ≤ 499	阳性+
	dpm ≤ 99	阴性
	99 < dpm ≤ 149	不确定

检测结果: **dpm= 20** **阴性**

医生建议: 注意保持健康及规律饮食

温馨提示: 您本次检测的结果为阴性

检测医生: 曹居杰

DR 诊断图文报告

流水号: 2206300592

影像号: DX20240529027

姓名: 卜天越

年龄: 33 岁

性别: 女

检查设备: 西门子数字 X 线摄影

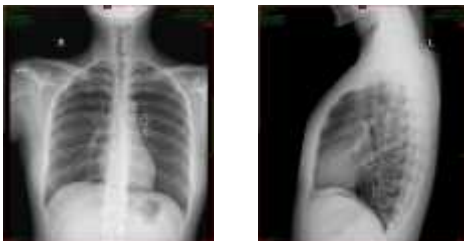体检号: 386631

申请医院: 本院

体检科室: 体检科

检查部位: 胸部照相

经典图像:



影像所见:

胸廓对称。气管居中, 纵隔无移位。双肺野清晰。肺门影未见增大。心脏大小、形态正常。双膈面光滑, 肋膈角锐利。

影像诊断:

胸部平片未见异常。

报告医师: 李贵

检查日期: 2024-05-29

审核医师: 李贵

报告日期: 2024-05-29

超声诊断图文报告

流水号: 2206300592

影像号: 1622215

姓名: 卜天越

年龄: 33 岁

性别: 女

检查设备: Vivid E95

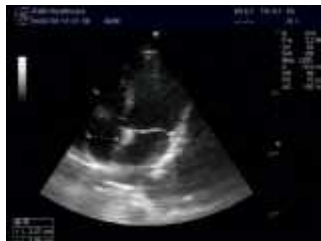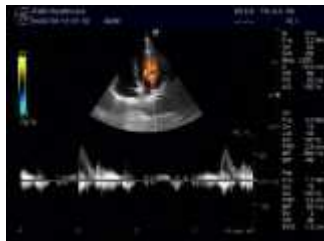体检号: 386631

申请医院: 本院

体检科室: 体检科

检查部位: 心脏彩超

经典图像:



影像所见:

超声测量 (单位: mm)

升主动脉内径 27 (32±3mm)

左房内径 27 (35mm)

室间隔 9 (8-11mm)

左室内径 48 (47±4mm)

左室后壁 9 (8-11mm)

EF61% (50-80%)

右室内径 23 (36±4mm)

右房内径 24 (36±4mm)

FS32% (28-41%)

主肺动脉内径 20 (23±3mm)

升主动脉内径正常, 心脏各腔室大小正常, 室间隔厚度正常, 左室壁未见明显节段性运动异常, 各瓣膜及启闭功能未见明显异常, 舒张期二尖瓣口血流频谱 E/A>1, 心包腔未见积液。

影像诊断:

心脏结构及功能未见明显异常

报告医师: 李菊蓉

检查日期: 2024-07-30

审核医师: 李菊蓉

报告日期: 2024-07-30

超声诊断图文报告

流水号: 2206300592

影像号: 1622207

姓名: 卜天越

年龄: 33 岁

性别: 女

检查设备: Vivid E95

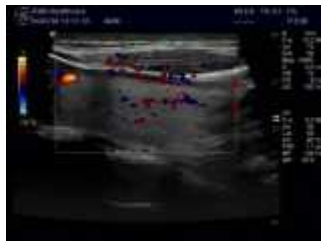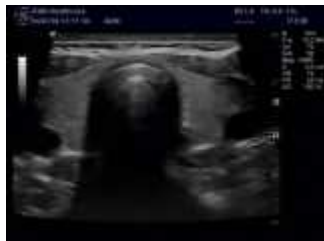体检号: 386631

申请医院: 本院

体检科室: 体检科

检查部位: 甲状腺彩超

经典图像:



影像所见:

甲状腺双侧叶形态正常, 包膜完整, 实质回声均匀, CDFI: 未见异常血流信号。
双侧颈部未见明显肿大淋巴结。

影像诊断:

甲状腺双侧叶未见异常

报告医师: 李菊蓉

检查日期: 2024-07-30

审核医师: 李菊蓉

报告日期: 2024-07-30

超声诊断图文报告

流水号: 2206300592

影像号: 1622209

姓名: 卜天越

年龄: 33 岁

性别: 女

检查设备: Vivid E95

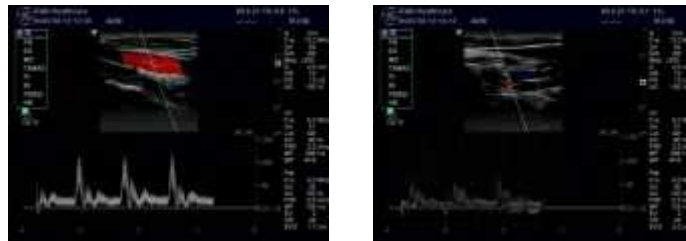
体检号: 386631

申请医院: 本院

体检科室: 体检科

检查部位: 颈部血管彩超

经典图像:



影像所见:

右锁骨下动脉起始处、双侧颈总动脉、颈内、颈外动脉起始段内中膜不增厚, 内壁欠光滑, 管壁未见明确强回声斑。CDFI: 血流充盈好。PW: 频谱形态正常。

双侧椎动脉走行正常, 椎动脉内径正常, 管壁不厚, 管腔内为无回声, CDFI: 血流充盈好。PW: 频谱正常。

	内径 mm	流速 cm/s	RI
左侧椎动脉	3.5	40.2	0.58
右侧椎动脉	3.3	36.5	0.60

影像诊断:

双侧颈动脉、椎动脉未见明显异常

报告医师: 李菊蓉

检查日期: 2024-07-30

审核医师: 李菊蓉

报告日期: 2024-07-30

超声诊断图文报告

流水号: 2206300592

影像号: 1622211

姓名: 卜天越

年龄: 33 岁

性别: 女

检查设备: Vivid E95

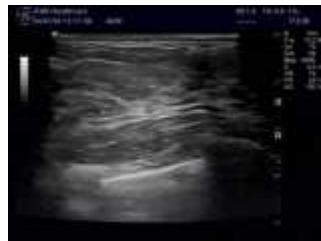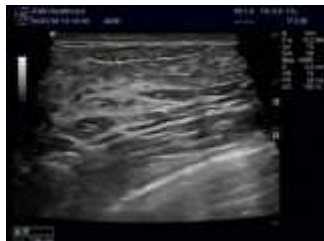体检号: 386631

申请医院: 本院

体检科室: 体检科

检查部位: 乳腺彩超

经典图像:



影像所见:

哺乳期乳腺, 双侧乳腺腺体层次清晰, 腺体增厚, 右乳腺体厚 1.1cm, 左乳腺体厚 1.2cm, 乳导管扩张, 未见明显占位性病变, CDFI: 未见异常血流信号。

影像诊断:

符合哺乳期乳腺声像图改变

报告医师: 李菊蓉

检查日期: 2024-07-30

审核医师: 李菊蓉

报告日期: 2024-07-30

超声诊断图文报告

流水号: 2206300592

影像号: 1622213

姓名: 卜天越

年龄: 33 岁

性别: 女

检查设备: Vivid E95

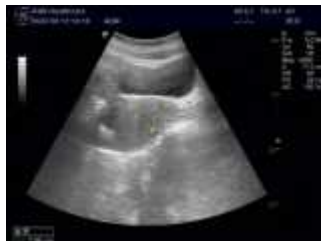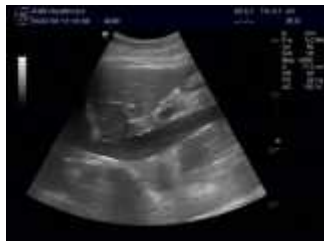体检号: 386631

申请医院: 本院

体检科室: 体检科

检查部位: 全腹彩超

经典图像:



影像所见:

肝脏大小形态正常, 包膜光滑完整, 实质回声均匀, 肝内管道系统走行清晰, 门静脉及肝内胆管不扩张。

胆囊大小形态正常, 壁不厚、光滑, 囊内透声好, 肝外胆管不扩张。

胰腺大小形态正常, 实质回声均匀, 主胰管不扩张。

脾脏大小形态正常, 实质回声均匀, 脾门静脉不宽。

双肾大小形态正常, 皮髓质分界清晰, 集合系统未见分离, 双侧输尿管未见扩张。

膀胱充盈佳, 未见明显异常。

后位子宫, 大小约 5.8*5.1*5.1cm, 肌壁回声均匀, 内膜线清晰, 厚 1.0cm, 宫颈厚约 2.9cm, 双侧附件区未见异常。

影像诊断:

肝、胆、脾、胰、双肾、子宫、双侧附件区未见明显异常

报告医师: 李菊蓉

检查日期: 2024-07-30

审核医师: 李菊蓉

报告日期: 2024-07-30



大同市医学影像研究中心

注: 本报告仅供临床医生参考!

地址: 大同市魏都大道 79 号。若有疑问, 请致电: 0352---2830580

双源 CT 诊断图文报告

流水号: 2206300592

影像号: CT20240529070

姓名: 卜天越

年龄: 33 岁

性别: 女

检查设备: 西门子量子双源 CT

体检号: 386631

申请医院: 本院

体检科室: 体检科

检查部位: CT 检查二

经典图像:

影像所见:

腰椎曲度变直, 序列整齐, 部分椎体边缘及附件骨质结构完整, 形态良好, L4/5、L5/S1 椎间盘软组织轻度膨出, 压迫硬膜囊, 侧隐窝未见明显狭窄, 椎管内脊髓密度形态未见异常。

影像诊断:

L4/5、L5/S1 椎间盘轻度膨出

报告医师: 剧艳军

检查日期: 2024-05-30

审核医师: 剧艳军

报告日期: 2024-05-30



大同市医学影像研究中心

注: 本报告仅供临床医生参考!

地址: 大同市魏都大道 79 号。若有疑问, 请致电: 0352---2830580