



2206281144

# 大同瑞慈健康体检

## 报 告 册

体检编号	386216	工号	280
姓名	王翠莲 1		
性别	女	年龄	40岁
单位	大同市税务局		
部门	市税务局机关退休		
联系电话	18535258681		
体检日期	2024-06-19		

尊敬的王翠莲 1 女士您好！

首先，瑞慈健康体检全体员工欢迎您的光临，并对您的信任表示衷心的感谢！

您于 2024-06-19 （体检编号：386216）完成健康检查，本机构的各科医生已根据您的体检项目及结果，汇总成此份健康体检报告，并经总检医生审核。据此提出对您健康状况的综合分析及建议。

瑞慈健康体检倡导“大健康、大康复”，提出“健康是第一财富（Rich）”的人文理念。希望您仔细阅读并妥善地保管此份健康体检报告，并认真关注报告中的提示与建议，若您对报告内容有任何疑问，可直接与瑞慈健康体检客服部联系，进一步咨询。

健康体检咨询电话：**0352-2824444**

客户服务咨询电话：**0352-2830597**

**400-6112995**

瑞慈健康体检报告由下列内容组成：

第一部分：主检报告

第二部分：分科分项结果

第三部分：检验报告

第四部分：附表

## 主检报告

### 检查综述

- 【眼科】 (1) 左眼视力下降 (2) 右眼视力下降
- 【生殖道微生态】 G-杆菌++ G+球菌++
- 【尿沉渣】 上皮细胞(EC)偏高(64 /HP)
- 【尿常规】 鳞状上皮细胞偏高(64 /HP) 粘液丝偏高(1 /HP)
- 【妇科内诊】 (1) 阴道炎
- 【骨密度检查】 骨质减少
- 【动脉硬化检测】 双侧下肢静态 ABI 未见异常； 左侧外周动脉僵硬度增高。

### 医生建议

#### 【左眼视力下降】：

(1) 视力下降是由角膜白斑或角膜炎、晶状体混浊、眼底疾病、屈光不正等原因引起，建议眼科诊断治疗。

#### 【右眼视力下降】：

(1) 视力下降是由角膜白斑或角膜炎、晶状体混浊、眼底疾病、屈光不正等原因引起，建议眼科诊断治疗。

#### 【G+球菌++】：

(1) 阴道微生物学检查是用于提示除阴道的正常菌群之外，可致病的菌群类别判断，用于临床治疗指导。

#### 【G-杆菌++】：

(1) 阴道微生物学检查是用于提示除阴道的正常菌群之外，可致病的菌群类别判断，用于临床治疗指导。

#### 【上皮细胞(EC)偏高】：

(1) 尿液中的上皮细胞主要包括肾小管上皮细胞、移行上皮细胞、鳞状上皮细胞。尿液中出现肾小管上皮细胞，多见于肾小管病变。移行上皮细胞提示相应部位的病变。

(2) 在正常的尿液中可见少量的鳞状上皮细胞，如果鳞状上皮细胞大量增加，并伴有白细胞增多，则提示有炎症，女性患者则因排除阴道分泌物混入的位于阴道表层的扁平上皮细胞。

#### 【鳞状上皮细胞偏高】：

(1) 在生理情况下，机体正常的新陈代谢都会引起鳞状上皮细胞的脱离，这是一种正常的机体现象。如果长时间出现鳞状上皮细胞偏高的现象时，则有可能是尿路感染、泌尿系统结石等因素导致，应及时往泌尿外科进一步诊断治疗。

#### 【粘液丝偏高】：

(1) 尿常规中粘液丝是由尿路中细胞分泌出来的，在有尿路感染时分泌会明显增多，且伴有炎症细胞的出现。

(2) 粘液丝偏高，可分为生理性偏高和病理性偏高两种，生理性偏高一般是由于喝水较少导致的尿液浓缩，一般在喝水后就能达到稀释的效果。

(3)病理性的粘液丝偏高是由于泌尿系炎症或者是前列腺炎导致的，需要注意观察，多喝水，同时有白细胞等炎症细胞增多时，应及时服用抗感染药物治疗。如果仅有粘液丝的增多而没有白细胞等炎症细胞增多时，尿路有炎症的可能性不大。

(4)建议平时饮食注意清淡，多喝水，少吃油腻和辛辣的食物，要注意个人清洁卫生，勤洗阴部，注意休息。

**【阴道炎】：**

(1)阴道炎是阴道粘膜及粘膜下结缔组织的炎症，是妇科门诊常见的疾病。

(2)正常健康妇女，由于解剖学及生物化学特点，阴道对病原体的侵入有自然防御功能，当阴道的自然防御功能遭到破坏，则病原体易于侵入，导致阴道炎症。

(3)绝经后妇女由于雌激素缺乏，阴道上皮菲薄，细胞内糖原含量减少，阴道PH高达7左右，故阴道抵抗力低下，比青春期及育龄妇女易受感染。

(4)阴道炎临床上以白带的性状发生改变以及外阴痒痒灼痛为主要临床特点，感染累及尿道时，可有尿痛、尿急等症状。常见的阴道炎有细菌性阴道病、滴虫性阴道炎、霉菌性阴道炎、老年性阴道炎。

(5)阴道炎由不同的病原体感染所致，一旦出现外阴不适，白带异常，立即去医院检查，确定病原体，针对病因治疗。

**【骨质减少】：**

(1)骨质减少是指以单位体积内骨组织量减少为特点的代谢性骨病变，表示骨骼密度低于正常水平，因为骨骼密度是测量骨骼强度的指标。骨质减少是一种渐进的形式，但能够反映骨骼状况。骨质减少是骨质疏松的前兆，其发展到严重程度就是骨质疏松。

(2)骨骼随着年龄的增长，细胞活跃程度会逐渐降低，并且年龄增长后，体内性激素水平会逐渐下降，钙、锌、维生素D等微量元素吸收不足，导致骨质减少。此外，如果缺乏运动、过度挑食、偏食等情况，也会影响机体对微量元素的吸收，进而导致骨质减少。

(3)骨质减少在临床上多见于孕妇和中老年人群，孕妇因为胎儿生长发育需要钙质，骨质会出现减少；中老年人群因为年龄增长也会出现钙质的流失。

(4)此外，女性绝经期后雌激素分泌会明显下降导致破骨细胞活跃，引起骨量丢失而出现骨质减少；甲状腺、甲状旁腺功能亢进等继发性疾病也可导致骨质减少。

(5)临床上常用双能X线骨密度测量作为测量骨质流失的一种方法，其测量骨密度主要是在脊柱、髋关节等部位；跟骨的定量超声也可用于普通筛查，其方法费用低、便携且无电离辐射。

(6)定期复查骨密度，每年做一次骨密度的检测。如果骨质继续减少，就需要药物的治疗（如钙尔奇D、骨化三醇等）。

(7)经常晒太阳或补充维生素D。加强体育锻炼，多参加户外运动。补钙，钙含量多的食品主要见于海产品、牛奶、豆腐、豆浆、酸奶、芝麻、绿色蔬菜等，到了五十岁以后最好口服钙片，以促进钙的吸收。

**【外周动脉僵硬度增高】：**

(1)动脉硬化是全身性粥样硬化在肢体局部表现，是全身性动脉内膜及其中膜呈退行性、增生性改变，使血管壁变硬缩小，失去弹性，从而继发血栓形成致使远端血流量进行性减少或中断。

(2)要均衡饮食，要防止其他疾病引起的动脉粥样硬化，如糖尿病、肥胖、高血压。少吃含油脂和胆固醇多的食品，减少盐的摄入，多吃富含高密度脂蛋白的鱼类、海鲜。戒烟限酒，控制体重，保持良好的心态。通过适量的运动，可以明显改善动脉粥样硬化。必要时内科咨询及诊治。

汇总医生： 丁昊炜

主检日期： 2024-06-21

主检医生：

### 分科结果

#### 内科

项目名称	检查结果	项目名称	检查结果
心率	68 次/min	心律	齐
心脏杂音	无	心界	正常
肺部	正常	呼吸音	呼吸音清
啰音	未闻及	叩诊	叩诊呈清音
腹部触诊	腹部平软	发育	正常
肝胆	肋下未触及	脾脏	肋下未触及
双肾	无叩击痛	肠鸣音	正常
营养	良好	神经系统	正常
生理反射	生理反射存在	病理反射	病理反射未引出
颅神经	正常	运动功能	正常
深浅感觉	正常	其它	无异常发现
既往史	无		

**\*小结:**

未见异常

操作员：名燕凌 检查日期:2024-06-19 检查医生：名燕凌

#### 外科（女）

项目名称	检查结果	项目名称	检查结果
皮肤	正常	甲状腺	无肿大
浅表淋巴结	无肿大	肛门	拒检
泌尿外生殖器	正常	四肢关节	未见异常
腹股沟	未见异常	足背动脉	正常
紫绀	无	色素沉着	无
脱毛	无	脱色	无
浮肿	无	皮下结节	无

头颅	正常	颈部	正常
乳腺	正常	脊柱	正常
直肠	未检	皮肤黄疸	无
四肢	活动正常	其他	无

**\*小结：**

未见异常

操作员：魏利平 检查日期:2024-06-19 检查医生：魏利平

**眼科**

项目名称	检查结果	项目名称	检查结果
视力(左)	0.25	视力(右)	0.12
辨色力	正常	眼睑	正常
结膜	正常	泪器	正常
角膜	正常	虹膜	正常
瞳孔	正常	晶状体	正常
玻璃体	正常	眼底	未见异常

**\*小结：**

(1) 左眼视力下降

(2) 右眼视力下降

操作员：田野青 检查日期:2024-06-19 检查医生：田野青

**耳鼻喉科**

项目名称	检查结果	项目名称	检查结果
听力(左)	正常	听力(右)	正常
外耳道	正常	鼓膜	正常
鼻窦	正常	鼻中隔	正常
鼻腔	正常	扁桃体	无肿大

嗅觉	正常	咽喉	正常
----	----	----	----

**\*小结：**

未见异常

操作员：王存宝 检查日期：2024-06-19 检查医生：王存宝

**妇科内诊**

项目名称	检查结果	项目名称	检查结果
外阴	正常	尿道口	正常
阴道	阴道炎	子宫	正常
附件	正常	宫颈	光滑
后穹窿	正常		

**\*小结：**

(1) 阴道炎

操作员：智美玲 检查日期：2024-06-19 检查医生：智美玲

**口腔科**

项目名称	检查结果	项目名称	检查结果
唇颊	正常	齿	正常
齿龈	正常	牙周	正常
舌腭	正常	腮腺	正常
颌下腺	正常	颞下颌关节	正常

**\*小结：**

未见异常

操作员：龚富生 检查日期：2024-06-19 检查医生：龚富生

## 检验报告

## 尿常规

项目名称	检查结果	单位	参考值	提示
胆红素(BIL)	-		阴性	
隐血(ERY)	-		阴性	
小圆上皮细胞(SRC)	0	个/ul	0--0	
维生素 C	-		阴性	
异常红细胞	0	个/ul	0--3	
红细胞（正常）	0	个/ul	0--6	
鳞状上皮细胞	64	个/ul	0--0	↑
粘液丝	1	个/ul	0--0	↑
尿葡萄糖(GLU)	-		阴性	
酮体(KET)	-		阴性	
比重(SG)	1.005		1.003--1.030	
酸碱度(PH)	6.0		4.5--8.0	
尿蛋白质(PRO)	-		阴性	
尿胆原(URO)	-		阴性	
亚硝酸盐(NIT)	-		阴性	
尿白细胞(LEU)	-		阴性	

## \*小结:

鳞状上皮细胞偏高(64 /HP) 粘液丝偏高(1 /HP)

操作员：黄璐瑶 检查日期:2024-06-19 检查医生:陈建国

## 血常规（五分类）

项目名称	检查结果	单位	参考值	提示
白细胞(WBC)	4.10	10 <sup>9</sup> /L	3.5--9.5	
淋巴细胞绝对值(LY#)	1.78	10 <sup>9</sup> /L	1.1--3.2	

淋巴细胞百分比(LY%)	43.5	%	20--50
中性粒细胞绝对值(GR#)	2.05	10 <sup>9</sup> /L	1.8--6.3
中性粒细胞百分比(GR%)	49.8	%	40--75
嗜碱性粒细胞绝对值(BA#)	0.03	10 <sup>9</sup> /L	0--0.06
嗜碱性粒细胞百分比(BA%)	0.7	%	0--1.0
嗜酸性粒细胞绝对值(EO#)	0.06	10 <sup>9</sup> /L	0.02--0.52
嗜酸性粒细胞百分比(EO%)	1.5	%	0.4--8.0
血小板(PLT)	213	10 <sup>9</sup> /L	125--350
血小板分布宽度(PDW)	15.9	%	15--17
平均血小板体积(MPV)	9.8	fl	6.0--14.0
血小板压积(PCT)	0.209	%	0.11--0.28
红细胞(RBC)	4.35	10 <sup>12</sup> /L	3.8--5.1
血红蛋白	132	g/L	115--150
红细胞压积(HCT)	39.2	%	35--45
红细胞平均体积(MCV)	90.2	fl	82--100
平均血红蛋白含量(MCH)	30.4	pg	27--34
平均血红蛋白浓度(MCHC)	337	g/L	316--354
单核细胞绝对值(MO#)	0.18	10 <sup>9</sup> /L	0.1--0.60
单核细胞百分比(MO%)	4.5	%	3--10
红细胞分布宽度标准差(RDW-SD)	41.9	fl	35--56
红细胞分布宽度变异系数(RDW-CV)	12.4	%	10.6--16.6
大血小板比率	23.7	%	11--45
大血小板数目	51	10 <sup>9</sup> /L	30--90
未成熟粒细胞数目	0.01	10 <sup>9</sup> /L	0--999
未成熟粒细胞百分比	0.1	%	0--100
有核红细胞数目	0.000	10 <sup>9</sup> /L	0--9999

有核红细胞百分比	0.00	/100WBC	0--9999	
----------	------	---------	---------	--

**\*小结:**

未见异常

操作员：刘慧芳 检查日期:2024-06-19 检查医生:陈建国

**血 HP 检测**

项目名称	检查结果	单位	参考值	提示
幽门螺旋杆菌抗体检测	阴性 (-)		阴性 (-)	

**\*小结:**

未见异常

操作员：王文静 检查日期:2024-06-19 检查医生:陈建国

**肾功三项**

项目名称	检查结果	单位	参考值	提示
肌酐(CREA)	48.00	umol/L	41--73	
尿酸(UA)	251.00	umol/L	140--340	
尿素测定 (Urea)	5.60	mmol/L	2.6--7.5	

**\*小结:**

未见异常

操作员：梁可欣 检查日期:2024-06-19 检查医生:陈建国

**空腹血糖**

项目名称	检查结果	单位	参考值	提示
葡萄糖(GLU)	4.87	mmol/L	3.89--6.1	

**\*小结:**

未见异常

操作员：梁可欣 检查日期:2024-06-19 检查医生:陈建国

### 同型半胱氨酸

项目名称	检查结果	单位	参考值	提示
同型半胱氨酸	8.23	umol/L	0--15	

**\*小结:**

未见异常

操作员：梁可欣 检查日期:2024-06-19 检查医生:陈建国

### 生殖道微生态

项目名称	检查结果	单位	参考值	提示
线索细胞	-			
清洁度	II			
上皮细胞(白带)	++			
滴虫	-			
G-球菌	-			
霉菌	-			
G-杆菌	++			
G+杆菌	-			
G+球菌	++			

**\*小结:**

G-杆菌 ++ G+球菌 ++

操作员：余雅倩 检查日期:2024-06-20 检查医生:陈建国

### 尿沉渣

项目名称	检查结果	单位	参考值	提示
白细胞尿	4	个/ul	0--13	
上皮细胞(EC)	64	/HP	0--28	↑
管型(CAST)	0	个/ul	0--1	
霉菌(尿)	0	/HP	0--0	

结晶	0	/HP	0--10	
透明度(CLA)	清亮			
胆红素(BIL)	-		阴性	
颜色(Colour)	淡黄色			
红细胞(尿)(RBC)	0	个/ul	0--6	

**\*小结:**

上皮细胞(EC)偏高(64 /HP)

操作员：黄璐瑶 检查日期:2024-06-19 检查医生:陈建国

**血脂四项**

项目名称	检查结果	单位	参考值	提示
动脉硬化指数	1.58		1.31--3.19	
总胆固醇(CHOL)	4.25	mmol/L	2.59--5.2	
甘油三脂(TG)	0.88	mmol/L	0.7--1.7	
低密度脂蛋白(LDL)	2.45	mmol/L	0--4.13	
高密度脂蛋白(HDL)	1.55	mmol/L	0.77--1.55	

**\*小结:**

未见异常

操作员：梁可欣 检查日期:2024-06-19 检查医生:陈建国

**肝功能三项**

项目名称	检查结果	单位	参考值	提示
γ-谷氨酰转肽酶(GGT)	14.0	U/L	7--45	
丙氨酸氨基转移酶(ALT)	28.00	U/L	7--40	
门冬氨酸氨基转移酶(AST)	21.00	U/L	13--35	
谷草比谷丙	0.75		0.4--2.5	

**\*小结:**

未见异常

人乳头瘤病毒检查 (HPV)

项目名称	检查结果	单位	参考值	提示
HPV 高危亚型 16	阴性(-)		阴性	
HPV 高危亚型 18	阴性(-)		阴性	
HPV 高危亚型 31	阴性(-)		阴性	
HPV 高危亚型 26	阴性(-)		阴性	
HPV 高危亚型 33	阴性(-)		阴性	
HPV 高危亚型 35	阴性(-)		阴性	
HPV 高危亚型 39	阴性(-)		阴性	
HPV 高危亚型 45	阴性(-)		阴性	
HPV 高危亚型 51	阴性(-)		阴性	
HPV 高危亚型 52	阴性(-)		阴性	
HPV 高危亚型 53	阴性(-)		阴性	
HPV 高危亚型 56	阴性(-)		阴性	
HPV 高危亚型 58	阴性(-)		阴性	
HPV 高危亚型 59	阴性(-)		阴性	
HPV 高危亚型 66	阴性(-)		阴性	
HPV 高危亚型 68	阴性(-)		阴性	
HPV 高危亚型 73	阴性(-)		阴性	
HPV 高危亚型 82	阴性(-)		阴性	
HPV 低危亚型 6	阴性(-)		阴性	
HPV 低危亚型 11	阴性(-)		阴性	
HPV 低危亚型 42	阴性(-)		阴性	
HPV 低危亚型 43	阴性(-)		阴性	
HPV 低危亚型 81	阴性(-)		阴性	

\*小结:

未见异常

操作员：刘慧芳 检查日期：2024-06-20 检查医生：康建忠

---

# 大同现代医学检验实验室

## 液基薄层细胞学图文报告

ID: 2024100443

病理号: 093854

姓名: 王翠莲 1

性别: 女

年龄: 40岁

送检科室: 体检科

电话号码: 18535258681

床号:

病历号:

体检号: 2206281144

送检医院: 大同瑞慈康复体检 送检日期: 2024-06-19

末次月经:

送检医生:

采样日期:

报告日期: 2024-06-19

标本满意度: 满意

细胞量: >40%

红细胞:

经期样本:

颈管细胞:

化生细胞:

鳞状细胞:

宫颈柱状细胞:

未见上皮内病变/恶性细胞:

正常范围内:

良性反应性改变:

炎症:   
放疗:   
妊娠:   
萎缩性:   
宫内避孕器:   
其他:

轻度:   
中度:   
重度:

病原体: 滴虫感染:  念珠菌感染:  细菌感染:

提示 HPV 感染:  疱疹病毒感染:

鳞状上皮细胞分析:

非典型鳞状细胞:   
— 倾向上皮内瘤变:   
— 倾向良性反应性改变:   
— 不能明确意义(ASC-US):   
— 不排除高度病变(ASC-H):

上皮内低度病变:  鳞癌:

上皮内高度病变:   
— CIN2:   
— CIN3:

腺上皮细胞分析:

非典型腺细胞:   
— 宫内膜:   
— 来源不明:

非典型腺细胞(宫颈管):   
— 倾向原位腺癌:   
— 不能明确意义:   
— 倾向良性反应性改变:

腺癌:   
— 宫颈管:   
— 宫内膜:   
— 其它:

炎细胞:   
— 轻度:   
— 中度:   
— 重度:  可疑腺癌:

诊断意见: 未见上皮内病变或恶性细胞 (NILM)。

建议:

报告医师: 张荣生

地址: 大同市魏都大道 79 号, 本报告医师签字后有效  
咨询: 0352-2830587 4006-122-995

妇科细胞学是筛查项目, 出于技术原因, 可能会有假阴性结果, 本检测仅对来样负责, 如果对结果有疑义, 请在收到报告 7 天内与我们联系。

大同瑞慈康复医院 12导联心电图报告

王翠莲1 女 40岁

体检号:386216

病床号:

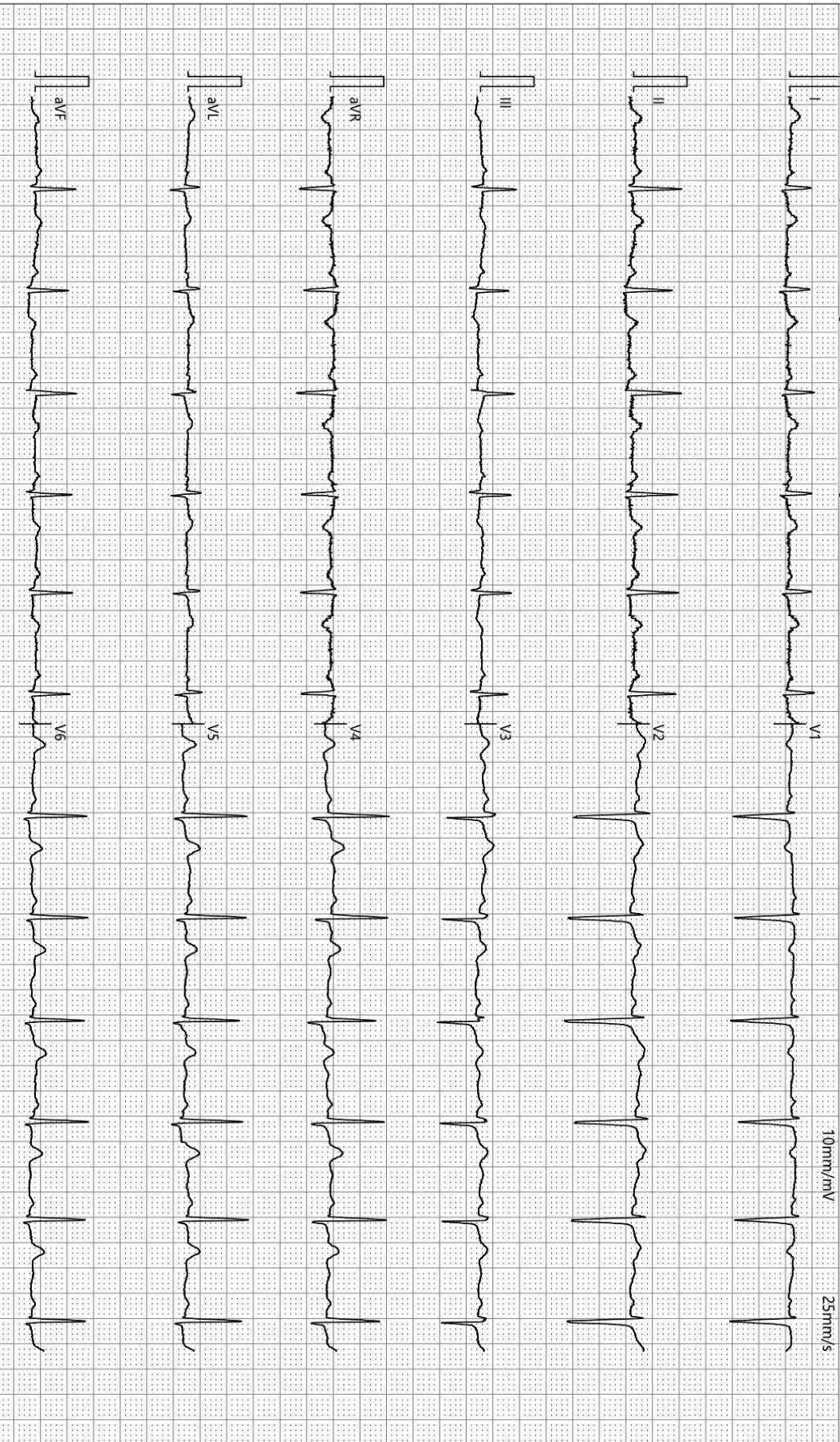
诊断结果:

- 1.窦性心律
- 2.正常心电图

诊断医生:

曹志 陶志峰

HR	: 72bpm	[60 ~ 100bpm]
P	: 105ms	[0 ~ 110ms]
PR	: 157ms	[120 ~ 200ms]
QRS	: 87ms	[60 ~ 100ms]
QT/QTc	: 377/413ms	[320 ~ 440/0 ~ 460ms]
P/QRS/T	: 56/60/8deg.	[0 ~ 75/-30 ~ 90/0 ~ 75deg]
RV5/SV1	: 1.095/1.042mV	[0.0 ~ 2.5/0.0 ~ 2.0mV]



检查时间:2024-06-19 09:59:39

诊断时间:2024-06-19 10:08:14

SEMIP V1.90

仅供临床参考

Text




# 大同瑞慈健康体检

## 颅内多普勒血流图 (TCD) 检查报告单

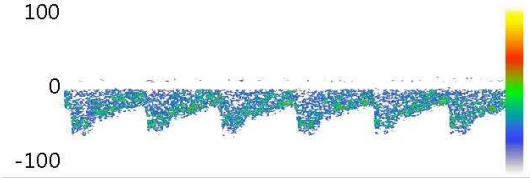
姓名: 王翠莲1      性别: 女      年龄: 40 岁      检查号: 2206281144  
 申请科室: 体检科      申请医师: 李菊蓉      检查类型: 颅内血管      床号:

LVA 58mm(深度) PW 2MHz




Vs:63.4      Vd:30.2      Vm:41.3  
 PI:0.80      RI:0.52      S/D:2.10

RVA 54mm(深度) PW 2MHz



Vs:66.7      Vd:29.4      Vm:41.8  
 PI:0.89      RI:0.56      S/D:2.27

BA 56mm(深度) PW 2MHz



Vs:61.7      Vd:29.0      Vm:39.9  
 PI:0.82      RI:0.53      S/D:2.13

Vs:      Vd:      Vm:  
 PI:      RI:      S/D:

Vs:      Vd:      Vm:  
 PI:      RI:      S/D:

Vs:      Vd:      Vm:  
 PI:      RI:      S/D:

### 医生意见

结论: 椎-基底动脉脑血管超声未见异常。

李菊蓉

检查日期: 2024-06-19

本报告单仅提供临床参考

# 大同瑞慈健康体检

## 骨密度检测报告

### 患者信息

患者ID: 2206281144  
姓名: 王翠莲  
出生年月日: 1983-5-7

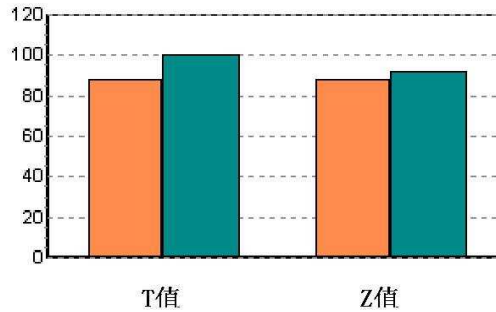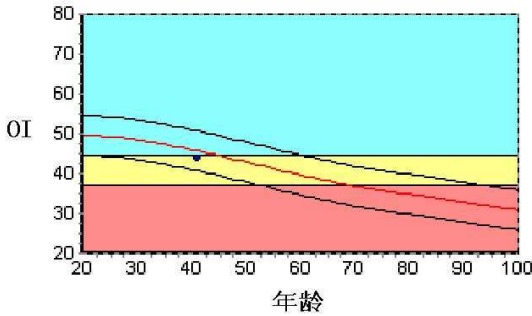
年龄: 41  
性别: 女  
测定部位(右/左): 右

### 测定结果

测定日期: 2024-6-19

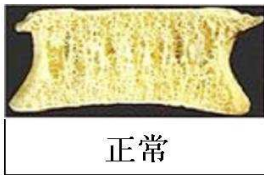
测试编号: 1/1

受测者 平均值

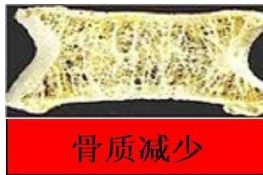


数据库: Asia  
成人比: 88.0 %  
OI: 43.7  
同龄比: 95.6 %  
SOS: 1369.5 m/s, BUA: 17.6  
OPR: N/A %  
T值: -1.19  
Z值: -0.40

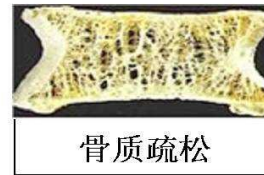
### 结果分析



正常



骨质减少



骨质疏松

### 注解

以上结论仅供参考

科室:

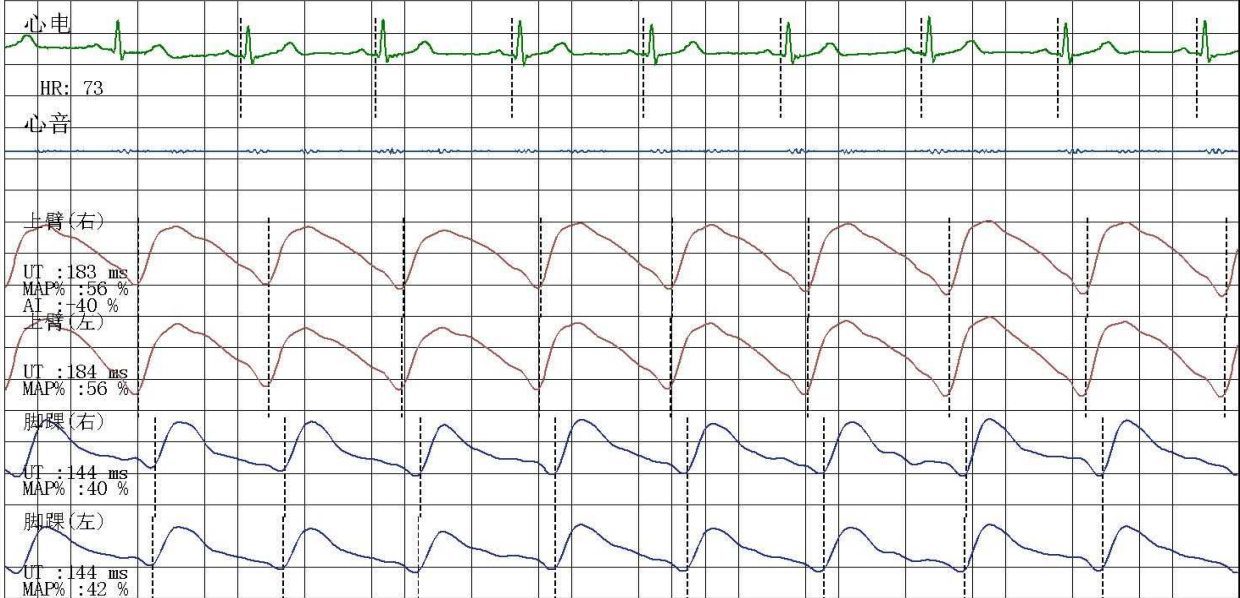医生签名:

医院地址 大同瑞慈健康体检  
地址 大同市平城区魏都大道79号

联系电话 0352-2824444  
操作者 名燕凌

### 大同瑞慈健康体检 动脉阻塞与僵硬度检测报告单

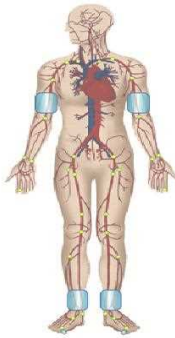
病历号: 2206281144 检查号: 978  
姓名: 王翠莲 性别: 女 年龄: 40 岁  
身高: 158.0 cm 体重: 58.0 kg BMI: 23.2



#### 四肢动脉血压值 (mmHg)

##### 上臂 (右)

SBP: 110  
MBP: 86  
DBP: 71  
PP: 39



##### 上臂 (左)

SBP: 113  
MBP: 84  
DBP: 68  
PP: 45

##### 脚踝 (右)

SBP: 143  
MBP: 94  
DBP: 63  
PP: 80

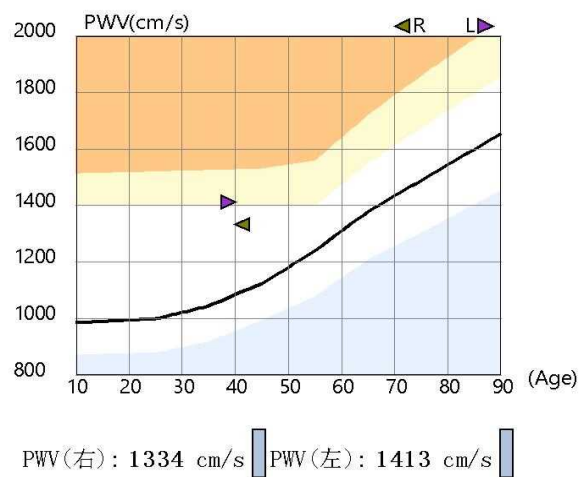
##### 脚踝 (左)

SBP: 138  
MBP: 98  
DBP: 71  
PP: 67

#### 动脉阻塞值

ABI (R): 1.27      ABI (L): 1.22  
BAI (R): 0.77      BAI (L): 0.79

#### 动脉硬化分析 (PWV) 图



#### 检查所见

双侧上肢血压正常; 双侧上肢血压无明显差异; 双侧上肢脉压正常; 双侧下肢血压无明显差异; 双侧下肢脉压增大; 双侧下肢静态ABI在正常范围; 左侧baPWV增快; 右侧baPWV正常范围; 四肢动脉脉搏波形未见异常。

#### 诊断所见

双侧下肢静态ABI未见异常; 左侧外周动脉僵硬度增高。

操作者: 邢秀彬

医师签名: 李桂珍

检查日期: 2024-06-19

高血压判断依据《中国高血压防治指南》(第三版)  
ABI判断依据《2011版美国心脏协会/美国心脏病学学会周围动脉疾病指南》  
电话:

地址: 大同市平城区魏都大道79号

## 双源 CT 诊断图文报告

流水号: 2206281144

影像号: CT20240619026

姓名: 王翠莲 1

年龄: 40 岁

性别: 女

检查设备: 西门子量子双源 CT

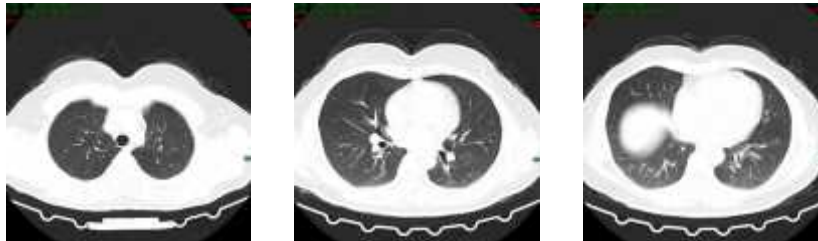体检号: 386216

申请医院: 本院

体检科室: 体检科

检查部位: CT 检查

经典图像:



影像所见:

胸廓对称, 骨性肋骨完整, 胸壁软组织结构良好, 两肺支气管血管纹理走行分布良好, 支气管束结构清晰, 双肺通气良好。肺门结构未见异常。纵隔无偏移, 段以上支气管通畅。心影及大血管形态结构正常, 纵隔内未见肿大淋巴结。胸膜未见异常。

影像诊断:

胸部未见明显异常

报告医师: 剧艳军

检查日期: 2024-06-19

审核医师: 剧艳军

报告日期: 2024-06-19

## 超声诊断图文报告

流水号: 2206281144

影像号: 1592206

姓名: 王翠莲 1

年龄: 40 岁

性别: 女

检查设备: Vivid E95

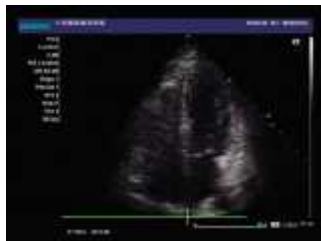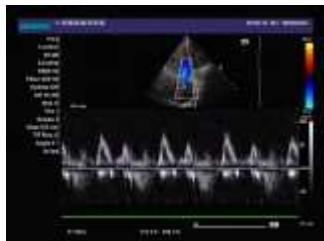
体检号: 386216

申请医院: 本院

体检科室: 体检科

检查部位: 心脏彩超

### 经典图像:



### 影像所见:

超声测量 (单位: mm)

升主动脉内径 27 (32±3mm)

左房内径 28 (35mm)

室间隔 10 (8-11mm)

左室内径 45 (47±4mm)

左室后壁 9 (8-11mm)

EF76% (50-80%)

右室内径 25 (36±4mm)

右房内径 30 (36±4mm)

FS45% (28-41%)

主肺动脉内径 20 (23±3mm)

升主动脉内径正常, 心脏各腔室大小正常, 室间隔厚度正常, 左室壁未见明显节段性运动异常, 各瓣膜及启闭功能未见明显异常, 舒张期二尖瓣口血流频谱 E/A>1, 心包腔未见积液。

### 影像诊断:

心脏结构及功能未见明显异常

报告医师: 李菊蓉

检查日期: 2024-06-19

审核医师: 李菊蓉

报告日期: 2024-06-19



大同市医学影像研究中心

注: 本报告仅供临床医生参考!

地址: 大同市魏都大道 79 号。若有疑问, 请致电: 0352-2830580

## 超声诊断图文报告

流水号: 2206281144

影像号: 1592190

姓名: 王翠莲 1

年龄: 40 岁

性别: 女

检查设备: Vivid E95

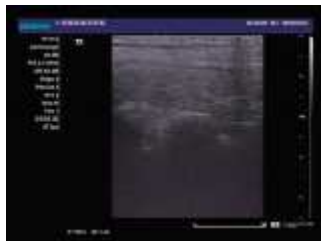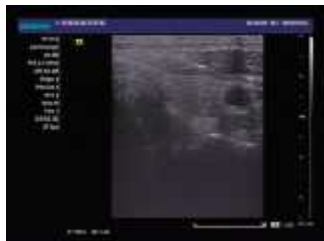体检号: 386216

申请医院: 本院

体检科室: 体检科

检查部位: 甲状腺彩超

经典图像:



影像所见:

甲状腺双侧叶形态正常, 包膜完整, 实质回声均匀, CDFI: 未见异常血流信号。  
双侧颈部未见明显肿大淋巴结。

影像诊断:

甲状腺双侧叶未见异常

报告医师: 李菊蓉

检查日期: 2024-06-19

审核医师: 李菊蓉

报告日期: 2024-06-19

## 超声诊断图文报告

流水号: 2206281144

影像号: 1592193

姓名: 王翠莲 1

年龄: 40 岁

性别: 女

检查设备: Vivid E95

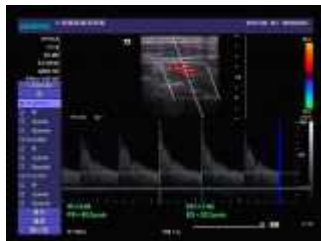
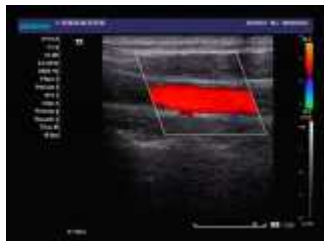体检号: 386216

申请医院: 本院

体检科室: 体检科

检查部位: 颈部血管彩超

经典图像:



影像所见:

右锁骨下动脉起始处、双侧颈总动脉、颈内、颈外动脉起始段内中膜不增厚，内壁欠光滑，管壁未见明确强回声斑。CDFI: 血流充盈好。PW: 频谱形态正常。

双侧椎动脉走行正常，椎动脉内径正常，管壁不厚，管腔内为无回声，CDFI: 血流充盈好。PW: 频谱正常。

	内径 mm	流速 cm/s	RI
左侧椎动脉	3.2	54.1	0.65
右侧椎动脉	3.3	62.3	0.66

影像诊断:

双侧颈动脉、椎动脉未见明显异常

报告医师: 李菊蓉

检查日期: 2024-06-19

审核医师: 李菊蓉

报告日期: 2024-06-19

## 超声诊断图文报告

流水号: 2206281144

影像号: 1592201

姓名: 王翠莲 1

年龄: 40 岁

性别: 女

检查设备: Vivid E95

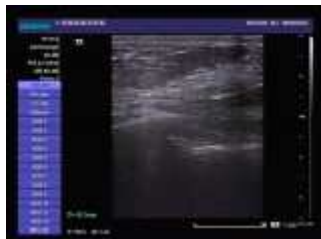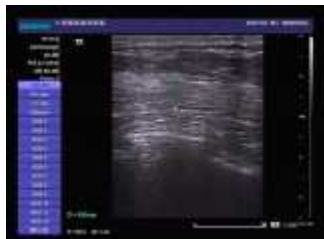体检号: 386216

申请医院: 本院

体检科室: 体检科

检查部位: 乳腺彩超

经典图像:



影像所见:

双侧乳腺腺体层次清晰, 右乳腺体厚 0.8cm, 左乳腺体厚 0.9cm, 乳导管未见扩张, 未见明显占位性病变, CDFI: 未见异常血流信号。

双侧腋下未见明显肿大淋巴结。

影像诊断:

双侧乳腺未见明显异常

报告医师: 李菊蓉

检查日期: 2024-06-19

审核医师: 李菊蓉

报告日期: 2024-06-19

## 超声诊断图文报告

流水号: 2206281144

影像号: 1592214

姓名: 王翠莲 1

年龄: 40 岁

性别: 女

检查设备: Vivid E95

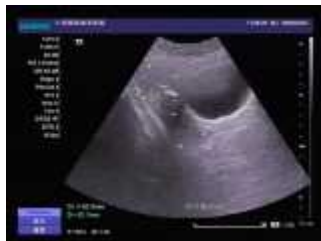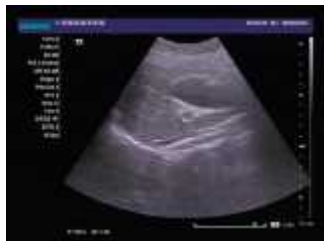体检号: 386216

申请医院: 本院

体检科室: 体检科

检查部位: 全腹彩超

### 经典图像:



### 影像所见:

肝脏大小形态正常, 包膜光滑完整, 实质回声均匀, 肝内管道系统走行清晰, 门静脉及肝内胆管不扩张。

胆囊大小形态正常, 壁不厚、光滑, 囊内透声好, 肝外胆管不扩张。

胰腺大小形态正常, 实质回声均匀, 主胰管不扩张。

脾脏大小形态正常, 实质回声均匀, 脾门静脉不宽。

双肾大小形态正常, 皮髓质分界清晰, 集合系统未见分离, 双侧输尿管未见扩张。

膀胱充盈佳, 未见明显异常。

前位子宫, 大小约 5.3\*5.4\*3.8cm, 肌壁回声均匀, 内膜线清晰, 厚 0.7cm, 宫内探及节育器回声, 位置正常, 宫颈厚约 3.1cm, 双侧附件区未见异常。

### 影像诊断:

宫内节育器位置正常

报告医师: 李菊蓉

检查日期: 2024-06-19

审核医师: 李菊蓉

报告日期: 2024-06-19



大同市医学影像研究中心

注: 本报告仅供临床医生参考!

地址: 大同市魏都大道 79 号。若有疑问, 请致电: 0352---2830580