



2206281033

大同瑞慈健康体检

报 告 册

体检编号	326338	工号	169
姓名	畅小军-T		
性别	男	年龄	67岁
单位	大同市税务局		
部门	市税务局机关退休		
联系电话	13835299916		
体检日期	2023-07-08		

尊敬的畅小军-T先生您好！

首先，瑞慈健康体检全体员工欢迎您的光临，并对您的信任表示衷心的感谢！

您于 2023-07-08 （体检编号：326338）完成健康检查，本机构的各科医生已根据您的体检项目及结果，汇总成此份健康体检报告，并经总检医生审核。据此提出对您健康状况的综合分析及建议。

瑞慈健康体检倡导“大健康、大康复”，提出“健康是第一财富（Rich）”的人文理念。希望您仔细阅读并妥善地保管此份健康体检报告，并认真关注报告中的提示与建议，若您对报告内容有任何疑问，可直接与瑞慈健康体检客服部联系，进一步咨询。

健康体检咨询电话：**0352-2824444**

客户服务咨询电话：**0352-2830597**

400-6112995

瑞慈健康体检报告由下列内容组成：

第一部分：主检报告

第二部分：分科分项结果

第三部分：检验报告

第四部分：附表

主检报告

检查综述

- 1、【身高、体重、血压】（1）体重指数 25.65：超重（2）血压 112/55：本次测量基础血压偏低
- 2、【内科】（1）其它：右小腿轻度肿（2）高血脂
- 3、【外科（男）】（1）皮肤：双下肢静脉曲张（2）肛门：外痔（3）双膝关节退行性变
- 4、【眼科】（1）左眼视力下降（2）右眼视力下降
- 5、【血 HP 检测】幽门螺旋杆菌抗体检测阳性（+）
- 6、【血脂四项】总胆固醇(CHOL)偏高(5.81 mmol/L) 甘油三脂(TG)偏高(2.02 mmol/L)
- 7、【尿常规】鳞状上皮细胞偏高(1 个/u1) 粘液丝偏高(8 个/u1)
- 8、【颅脑 MRI】1. 双侧额顶叶皮髓质交界区多发缺血灶 2. 双侧筛窦炎伴粘膜肥厚
- 9、【CT 检查】1、左肺上叶局限性含气囊腔。2、右肺下叶微小磨玻璃结节，考虑炎性，建议随诊复查。
- 3、主动脉弓钙化。
- 10、【甲状腺彩超】1. 甲状腺左侧叶结节伴钙化 TI-RADS 4a 级 建议进一步检查 2. 甲状腺双侧叶余多发结节 TI-RADS 3 级 3. 甲状腺双侧叶多发囊肿 TI-RADS 2 级
- 11、【颈部血管彩超】左侧颈总动脉膨大处内中膜局限性增厚
- 12、【口腔科】（1）左上第二双尖牙 左上第一磨牙 左上第二磨牙 右上第二双尖牙 右上第一磨牙 右上第二磨牙 左下第二双尖牙 左下第一磨牙 左下第二磨牙 右下第二双尖牙 右下第一磨牙 右下第二磨牙 烤瓷冠修复

医生建议

【超重】：

(1) 体重指数是判断体重超标或偏低的主要指标。体重是反映和衡量一个人健康状况的重要标志之一，过胖和过瘦都不利于健康，身高体重不协调也不会给人以美感。体重的变化，还会直接反映身体长期的热量平衡状态。

(2) 当需要比较及分析一个人的体重对于不同身高的人所带来的健康影响时，体重指数是一个中立而可靠的指标。其主要适用于需要体重测试、体型肥胖和全身检查的人群。

(3) 体重指数 (BMI) 是世界卫生组织推荐的国际统一使用的肥胖分型标准，也是目前国际上常用的衡量人体胖瘦程度以及是否健康的一个标准，其计算方式为： $BMI = \text{体重 (千克)} / \text{身高 (米} \times \text{米)}$ 。成人的标准值是 BMI 18.5-23.9 之间。低于 18.5 为体重指数偏低；高于 23.9 则为体重指数偏高。

(4) 一般表现为体重超重或肥胖，超重及肥胖会出现一系列代谢性疾病，如高血压、高血糖、高血脂、高尿酸血症等，所以体重指数偏高者一定要注意控制体重。

(5) 合理控制饮食，食品多样化，食物纤维可适量增加，饮食规律，避免暴饮暴食，低盐、低脂饮食为主，减少高热量食物的摄入。

(6) 加强体育锻炼，每天最少保持 30 分钟的中等强度运动。鼓励每天至少快步走 6000 步比较健康。肥胖患者不适合较剧烈的运动，会加重膝关节的负担，可以选择游泳、划船等对膝关节负荷较小的运动。

(7) 定期检查血糖、血脂、肝功、肝脏 B 超等，积极治疗基础性疾病。

(8) 减少热量摄取及增加热量消耗。强调以健康行为、饮食、运动为主的综合治疗。

【本次测量基础血压偏低】：

(1) 由于生理或病理原因造成血压低于 90/60mmHg，就会形成低血压，平时我们讨论的低血压大多为慢性低血压。慢性低血压据统计发病率为 4% 左右，老年人群中可高达 10%。

- (2)低血压一般可分为三类：一是体质性低血压，一般认为与遗传和体质瘦弱有关，多见于20—50岁的妇女和老年人，轻者可无如何症状，重者出现精神疲惫、头晕、头痛，甚至昏厥。夏季气温较高时更明显。
- (3)二是体位性低血压，体位性低血压是患者从卧位到坐位或直立位时，或长时间站立出现血压突然下降超过20mmHg，并伴有明显症状，这些症状包括：头昏、头晕、视力模糊、乏力、恶心、认识功能障碍、心悸、颈背部疼痛。
- (4)体位性低血压与多种疾病有关，如多系统萎缩、糖尿病、帕金森氏病、多发性硬化病、更年期障碍、血液透析、手术后遗症、麻醉、降压药、利尿药、催眠药、抗精神抑郁药等，或其他如久病卧床，体质虚弱的老年人。
- (5)三是继发性低血压，由某些疾病或药物引起的低血压，如脊髓空洞症、风湿性心脏病、降压药、抗抑郁药和慢性营养不良症、血液透析病人。
- (6)饮食疗法是治疗本病的有力措施之一，可逐渐提高病患者的身体素质，改善心血管功能，增加心肌收缩力，增加心排血量，提高动脉管壁紧张度，从而逐步使血压上升并稳定正常水平，消除低血压带来的种种不适症状。
- (7)荤素兼吃，合理搭配膳食，保证摄入全面充足的营养物质，使体质从纤弱逐渐变得健壮。
- (8)如伴有红细胞计数过低，血红蛋白不足的贫血症，宜适当多吃富含蛋白质、铁、铜、叶酸、维生素B12、维生素C等食物，诸如猪肝、蛋黄、瘦肉、牛奶、鱼虾、贝类、大豆、红糖及新鲜蔬菜、水果。有利于增加心排血量，改善大脑的供血量，提高血压和消除血压偏低引起的不良症状。
- (9)莲子、桂圆、大枣、桑椹等果品，具有养心益血、健脾补脑之力，可常食用。
- (10)伴有食少纳差者，宜适当食用能刺激食欲的食物和调味品，如姜、葱、醋、酱、糖、胡椒、辣椒、啤酒、葡萄酒等。
- (11)加强锻炼，选择适合自己的运动方式。

【膝关节退行性变】：

- (1)建议骨科诊治。

【外痔】：

- (1)人体直肠末端粘膜下和肛管皮肤下静脉丛发生扩张和屈曲所形成的柔软静脉团，称为痔。
- (2)医学所指痔疮包括内痔、外痔、混合痔，是肛门直肠底部及肛门粘膜的静脉丛发生曲张，从而形成的一个或多个柔软的静脉团的一种慢性疾病。通常当排便时持续用力，造成此处静脉内压力反复升高，静脉就会肿大。
- (3)妇女在妊娠期，由于盆腔静脉受压迫，妨碍血液循环常会发生痔疮，许多肥胖的人也会罹患痔疮。如果患有痔疮，肛门内肿大扭曲的静脉壁就会变得很薄，因此排便时极易破裂。
- (4)内痔是长在肛门管起始处的痔；如果膨胀的静脉位于更下方，几乎是在肛管口上，这种曲张的静脉就叫外痔。
- (5)外痔位于齿状线以下，是由痔外静脉丛曲张或肛缘皱襞皮肤发炎、肥大、结缔组织增生或血栓瘀滞而形成的肿块。外痔有时会脱出或突现于肛管口外。但这种情形只有在排便时才会发生，排便后它又会缩回原来的位置。
- (6)外痔表面覆盖以皮肤，可以看见，不易出血，以疼痛和有异物感为主要症状。临床常分为结缔组织外痔、静脉曲张性外痔、炎性外痔和血栓外痔。
- (7)无论内痔还是外痔，都可能发生血栓。在发生血栓时，痔中的血液凝结成块，从而引起疼痛。
- (8)平衡饮食，多食蔬菜、水果、蜂蜜等，改变不良大便习惯，定时大便。
- (9)不宜久坐，1~2小时后作全身运动、提肛运动。
- (10)症状较重者，可采用温盐水或1/5000高锰酸钾溶液坐浴，每晚30分钟。

【双下肢静脉曲张】：

- (1)静脉曲张是由于静脉瓣膜功能不全，血液回流不畅，静脉管壁薄弱等因素发生代偿性的静脉迂曲扩张。建议外科结合临床诊治。

【左眼视力下降】：

- (1)视力下降是由角膜白斑或角膜炎、晶状体混浊、眼底疾病、屈光不正等原因引起，建议眼科诊断治疗。

【右眼视力下降】：

(1) 视力下降是由角膜白斑或角膜炎、晶状体混浊、眼底疾病、屈光不正等原因引起，建议眼科诊断治疗。

【幽门螺旋杆菌抗体检测阳性】：

(1) 建议往消化内科进一步诊断治疗，定期复查。

(2) 幽门螺杆菌（Hp）感染是慢性胃炎、消化性溃疡的主要病因，也是非贲门胃癌的一个明确致病因子。Hp在普通人中的感染率为35%—87%，在胃炎和胃溃疡患者中的感染率超过90%。

(3) 建议以下4类人群在消化内科医生的指导下接受根除Hp的治疗：消化性溃疡患者，以及有并发症（消化道出血、穿孔等）或接受过胃部手术的患者、低度恶性的胃黏膜相关淋巴样组织淋巴瘤患者、萎缩性胃炎患者、一级亲属（父母、兄弟姐妹）中有胃癌患者的Hp感染者。

(4) 幽门螺杆菌（Hp）主要通过“人—人”、“粪—口”传播，Hp感染在家庭内有明显的聚集现象。如父母若感染了Hp，其子女感染的机会要比一般家庭高得多。因此，若家庭成员中有Hp感染者，用餐时最好采用“分食制”。

【总胆固醇(CHOL)偏高】：

(1) 总胆固醇是脂质的主要成分之一，其数量受年龄、家族、性别、饮食、遗传等多种因素影响。总胆固醇对人体生长发育以及新陈代谢有重要的作用，正常值是2.59—5.20mmol/L。

(2) 总胆固醇升高后，会增加类脂物质的堆积，会产生更多的血管斑块，进而增加心脑血管疾病的风险。大于5.21—5.69mmol/L是胆固醇的临界偏高，即使是一个完全健康的人，只要总胆固醇>7.2mmol/L或低密度脂蛋白>4.9mmol/L，未来发生心脑血管的风险就明显增高，应该马上治疗。

(3) 总胆固醇升高根据病因可分为两大类：一是原发性，是由于遗传因素缺陷所致，另一种是继发性，可引起其升高的疾病主要有糖尿病、高血压、甲减、肝肾疾病等。

(4) 降低总胆固醇的治疗中，原发性偏高应积极应用降脂药，曾经选择他汀类药物，胆固醇不能达标的，可联合用药（如依折麦布等）。

(5) 如果总胆固醇偏高，且患者有糖尿病、高血压、甲减、肝肾疾病或者已经发生心脑血管疾病的人更应积极用药，控制降低疾病风险。

(6) 戒烟，增强运动，采用低脂、低糖饮食，少食富含脂肪、胆固醇及饱和脂肪酸的食物，多进食蔬菜、水果、豆制品、粗粮、鱼和高纤维食品。

(7) 必要时在医师指导下使用降脂药物治疗，并前往内分泌科复诊。

【甘油三脂(TG)偏高】：

(1) 甘油三酯是甘油和脂肪酸所构成的有机化合物，甘油三酯测定是脂类代谢的重要指标之一。

(2) 甘油三酯增高与冠心病的发生有着重要的相关性，随年龄增大而有上升的趋势，其增高最常见于高脂和过量糖类饮食、肥胖等。

(3) 甘油三酯主要功能是为机体提供能量，其正常值在0.7—1.7mmol/L之间，1.7—2.29mmol/L为边缘增高，提示应该注意饮食和运动了。

(4) 甘油三酯大于2.3mmol/L，就称为高甘油三酯血症。甘油三酯增高虽然不会直接导致血管斑块的形成，但也会间接引起心脑血管疾病风险增加，同时，当甘油三酯大于5.6mmol/L时，还会增加急性胰腺炎的风险，所以降低甘油三酯的基础主要是控制饮食，饮食控制不佳可以选择药物治疗。

(5) 生活方式的干预是控制甘油三酯水平升高的基础，包括减重，增加运动量，限制酒精摄入以及避免食用果糖和高碳水化合物食物。多食蔬菜水果，定期复查。

(6) 明显增高者在医师的指导下使用降脂药物治疗，首选他汀和贝特类药物。

【鳞状上皮细胞偏高】：

(1) 在生理情况下，机体正常的新陈代谢都会引起鳞状上皮细胞的脱离，这是一种正常的机体现象。如果长时间出现鳞状上皮细胞偏高的现象时，则有可能是尿路感染、泌尿系统结石等因素导致，应及时往泌尿外科进一步诊断治疗。

【粘液丝偏高】：

(1) 尿常规中粘液丝是由尿路中细胞分泌出来的，在有尿路感染时分泌会明显增多，且伴有炎症细胞的出现。

(2) 粘液丝偏高，可分为生理性偏高和病理性偏高两种，生理性偏高一般是由于喝水较少导致的尿液浓缩，一般在喝水后就能达到稀释的效果。

(3) 病理性的粘液丝偏高是由于泌尿系炎症或者是前列腺炎导致的，需要注意观察，多喝水，同时有白细胞等炎症细胞增多时，应及时服用抗感染药物治疗。如果仅有粘液丝的增多而没有白细胞等炎症细胞增多时，尿路有炎症的可能性不大。

(4) 建议平时饮食注意清淡，多喝水，少吃油腻和辛辣的食物，要注意个人清洁卫生，勤洗阴部，注意休息。

【双侧筛窦炎伴粘膜肥厚】：

(1) 建议耳鼻喉科就诊；定期复查。

【双侧额顶叶皮髓质交界区多发缺血灶】：

(1) 建议神经内科进一步诊断治疗。

【左肺上叶局限性含气囊腔】：

(1) 建议呼吸科诊断治疗

【主动脉弓钙化】：

(1) 建议心血管内科诊断治疗。

【甲状腺双侧叶余多发结节】：

(1) 建议内分泌科诊断治疗。

【甲状腺双侧叶多发囊肿】：

(1) 建议内分泌科诊断治疗。

【甲状腺左侧叶结节伴钙化】：

(1) 甲状腺结节是一种常见的甲状腺疾病，很多甲状腺疾病可表现为结节，如可由甲状腺退行性变、炎症、自身免疫性及新生物等多种病变所致。甲状腺结节在各个年龄段的男女人群中均可见到，但中年女性中较多。

(2) 甲状腺结节分良性和恶性两大类，良性的占绝大多数，恶性者不足1%，判断甲状腺结节的良恶主要依靠病史、体格检查、放射性核素扫描、穿刺细胞学检查。

(3) 建议往外科就诊，进一步检查，明确诊断，结合临床诊治并定期复查。

【左侧颈总动脉膨大处内中膜局限性增厚】：

(1) 建议心血管内科诊断治疗。

【烤瓷冠修复】：

(1) 烤瓷冠一般称为烤瓷牙，这种修复体具有金属的高强度、瓷的美观性和牙齿的逼真性，以及耐磨等优点，对缺失的前牙和后牙的修复，都能达到修复缺失牙理想的功能、形态的目的。

(2) 烤瓷冠从结构上分内冠和釉面瓷层，从质地上分为金属内冠和全瓷内冠两种，金属内冠主要以镍铬合金、钴铬合金、钛合金等为代表；全瓷内冠，其主要成分以二氧化锆为主。

(3) 牙齿缺损、牙齿排列不齐、牙齿异常变色、种植牙等都可应用烤瓷冠进行修复。

(4) 烤瓷冠的制造通俗的说就是给牙齿戴一个套子，在制作之前就需要先将牙齿磨小一圈，然后再套上这个套子，或者说戴上牙冠，以恢复牙齿原来的大小和形态。

(5) 烤瓷冠的优点是改善了牙齿的形态和色泽，恢复了正常的咀嚼功能。缺点是在牙体预备时磨除了部分牙体组织，初戴烤瓷冠时，可能会出现冷热敏感，但随着时间推移会逐渐缓解。

(6) 注意日常饮食，缓慢进食，避免吃一些过凉过热的食物，少食辛辣刺激性的食物，注意多吃一些清淡的饮食。烤瓷冠毕竟不是真牙，受到过大压力时会碎瓷，所以不要咬太硬的食物。

(7) 烤瓷冠与牙齿的接合部位容易聚集菌斑，易形成牙石，此外菌斑长时间的聚集也可导致龋病，所以必须注意保持口腔清洁，牙缝间使用牙线清洁，每天坚持早晚刷牙，勤漱口，定期洁牙。

(8) 烤瓷冠修复后如有不适，应及时就医，定期往医院口腔科复查。

【右小腿轻度肿】：

(1) 建议内科复查。

【右肺下叶微小磨玻璃结节，考虑炎性】：

(1) 建议呼吸内科诊断治疗。

【高血脂】：

(1) 建议内科诊断治疗

汇总医生： 丁昊炜

主检日期： 2024-10-16

主检医生：

分科结果

身高、体重、血压

项目名称	检查结果	项目名称	检查结果
身高	164cm	体重	69kg
血压	112/55mmHg		

***小结：**

- (1) 体重指数 25.65：超重
- (2) 血压 112/55：本次测量基础血压偏低

操作员：杨彦霞 检查日期：2024-10-15 检查医生：名燕凌

内科

项目名称	检查结果	项目名称	检查结果
心率	66 次/min	心律	齐
心脏杂音	无	心界	正常
肺部	正常	呼吸音	呼吸音清
啰音	未闻及	叩诊	叩诊呈清音
腹部触诊	腹部平软	发育	正常
肝胆	肋下未触及	脾脏	肋下未触及
双肾	无叩击痛	肠鸣音	正常
营养	良好	神经系统	正常
生理反射	生理反射存在	病理反射	病理反射未引出
颅神经	正常	运动功能	正常
深浅感觉	正常	其它	右小腿轻度肿
既往史	高血脂		

***小结：**

- (1) 其它：右小腿轻度肿
- (2) 高血脂

操作员：杨淑兰 检查日期：2024-10-15 检查医生：杨淑兰

外科（男）

项目名称	检查结果	项目名称	检查结果
皮肤	双下肢静脉曲张	甲状腺	无肿大
脊椎	无畸形	浅表淋巴结	无肿大
肛门	外痔	前列腺	未检
泌尿外生殖器	正常	四肢关节	双膝关节退行性变
腹股沟	未见异常	足背动脉	正常
紫绀	无	色素沉着	无
脱毛	无	脱色	无
浮肿	无	皮下结节	无
头颅	正常	颈部	正常
乳腺	正常	脊柱	正常
直肠	未检	皮肤黄疸	无
四肢	活动正常	其他	无

*小结：

- (1) 皮肤：双下肢静脉曲张
- (2) 肛门：外痔
- (3) 双膝关节退行性变

操作员：魏利平 检查日期：2024-10-15 检查医生：魏利平

眼科

项目名称	检查结果	项目名称	检查结果
视力(左)	0.6	视力(右)	0.6
辨色力	正常	眼睑	正常
结膜	正常	泪器	正常

角膜	正常	虹膜	正常
瞳孔	正常	晶状体	正常
玻璃体	正常	眼底	未见异常

***小结：**

(1) 左眼视力下降

(2) 右眼视力下降

操作员：田野青 检查日期:2024-10-15 检查医生：田野青

耳鼻喉科

项目名称	检查结果	项目名称	检查结果
听力(左)	正常	听力(右)	正常
外耳道	正常	鼓膜	正常
鼻窦	正常	鼻中隔	正常
鼻腔	正常	扁桃体	无肿大
嗅觉	正常	咽喉	正常

***小结：**

未见异常

操作员：裴文兴 检查日期:2024-10-15 检查医生：裴文兴

口腔科

项目名称	检查结果	项目名称	检查结果
唇颊	正常	齿	左上第二双尖牙&左上第一磨牙&左上第二磨牙&右上第二双尖牙&右上第一磨牙&右上第二磨牙&左下第二双尖牙&左下第一磨牙&左下第二磨牙&右下第二双尖牙&右下第一磨牙

			&右下第二磨牙&烤瓷冠修复
齿龈	正常	牙周	正常
舌腭	正常	腮腺	正常
颌下腺	正常	颞下颌关节	正常

***小结：**

(1) 左上第二双尖牙 左上第一磨牙 左上第二磨牙 右上第二双尖牙 右上第一磨牙 右上第二磨牙 左下第二双尖牙 左下第一磨牙 左下第二磨牙 右下第二双尖牙 右下第一磨牙 右下第二磨牙 烤瓷冠修复

操作员：龚富生

检查日期:2024-10-15

检查医生：龚富生

检验报告

尿常规

项目名称	检查结果	单位	参考值	提示
胆红素(BIL)	-			
隐血(ERY)	-			
小圆上皮细胞(SRC)	0	个/ul	0.000-0.001	
维生素 C	-			
异常红细胞	0	个/ul	0.000-3.000	
红细胞（正常）	0	个/ul	0.000-6.000	
鳞状上皮细胞	1	个/ul	0.000-0.001	↑
粘液丝	8	个/ul	0.000-0.001	↑
尿葡萄糖(GLU)	-			
酮体(KET)	-			
比重(SG)	1.015		1.003-1.030	
酸碱度(PH)	5.0		4.600-8.000	
尿蛋白质(PRO)	-			
尿胆原(URO)	-			
亚硝酸盐(NIT)	-			
尿白细胞(LEU)	-			

*小结:

鳞状上皮细胞偏高(1 个/ul) 粘液丝偏高(8 个/ul)

操作员: 刘慧芳 检查日期:2024-10-16 检查医生:陈建国

血常规（五分类）

项目名称	检查结果	单位	参考值	提示
白细胞(WBC)	4.51	10 ⁹ /L	3.500-9.500	
淋巴细胞绝对值(LY#)	1.77	10 ⁹ /L	1.100-3.200	

淋巴细胞百分比(LY%)	39.3	%	20.000-50.000	
中性粒细胞绝对值(GR#)	2.23	10 ⁹ /L	1.800-6.300	
中性粒细胞百分比(GR%)	49.5	%	40.000-75.000	
嗜碱性粒细胞绝对值(BA#)	0.03	10 ⁹ /L	0.000-0.060	
嗜碱性粒细胞百分比(BA%)	0.6	%	0.000-1.000	
嗜酸性粒细胞绝对值(EO#)	0.16	10 ⁹ /L	0.020-0.520	
嗜酸性粒细胞百分比(EO%)	3.5	%	0.400-8.000	
血小板(PLT)	219	10 ⁹ /L	125.000-350.000	
血小板分布宽度(PDW)	15.8	%	15.000-17.000	
平均血小板体积(MPV)	8.8	fl	6.000-14.000	
血小板压积(PCT)	0.194	%	0.110-0.280	
红细胞(RBC)	4.70	10 ¹² /L	4.300-5.800	
血红蛋白	137	g/L	115.000-175.000	
红细胞压积(HCT)	42.2	%	35.000-50.000	
红细胞平均体积(MCV)	89.7	fl	82.000-100.000	
平均血红蛋白含量(MCH)	29.1	pg	27.000-34.000	
平均血红蛋白浓度(MCHC)	325	g/L	316.000-354.000	
单核细胞绝对值(MO#)	0.32	10 ⁹ /L	0.100-0.600	
单核细胞百分比(MO%)	7.1	%	3.000-10.000	
红细胞分布宽度标准差(RDW-SD)	44.0	fl	35.000-56.000	

红细胞分布宽度变异系数 (RDW-CV)	13.1	%	10.600-16.600	
大血小板比率	17.4	%	11.000-45.000	
大血小板数目	38	10 ⁹ /L	30.000-90.000	
未成熟粒细胞数目	0.00	10 ⁹ /L	0.000-999.000	
未成熟粒细胞百分比	0.0	%	0.000-100.000	
有核红细胞数目	0.000	10 ⁹ /L	0.000-9999.000	
有核红细胞百分比	0.00	/100WBC	0.000-9999.000	

***小结:**

未见异常

操作员：刘慧芳 检查日期:2024-10-16 检查医生:陈建国

血 HP 检测

项目名称	检查结果	单位	参考值	提示
幽门螺旋杆菌抗体检测	阳性 (+)			

***小结:**

幽门螺旋杆菌抗体检测阳性 (+)

操作员：刘慧芳 检查日期:2024-10-16 检查医生:陈建国

肾功三项

项目名称	检查结果	单位	参考值	提示
肌酐(CREA)	74.40	umol/L	57.000-97.000	
尿酸(UA)	347.00	umol/L	200.000-420.000	

尿素测定 (Urea)	6.45	mmol/L	3.100-8.000	
-------------	------	--------	-------------	--

***小结:**

未见异常

操作员：刘慧芳 检查日期：2024-10-16 检查医生：陈建国

空腹血糖

项目名称	检查结果	单位	参考值	提示
葡萄糖(GLU)	5.09	mmol/L	3.900-6.100	

***小结:**

未见异常

操作员：刘慧芳 检查日期：2024-10-16 检查医生：陈建国

同型半胱氨酸

项目名称	检查结果	单位	参考值	提示
同型半胱氨酸	8.70	umol/L	0.000-20.000	

***小结:**

未见异常

操作员：刘慧芳 检查日期：2024-10-16 检查医生：陈建国

尿沉渣

项目名称	检查结果	单位	参考值	提示
白细胞尿	3	个/ul	0.000-13.000	
上皮细胞(EC)	1	/HP	0.000-28.000	
管型(CAST)	0	个/ul	0.000-1.000	
霉菌(尿)	0	/HP	0.000-0.001	
结晶	0	/HP	0.000-10.000	
透明度(CLA)	清亮			
胆红素(BIL)	-			

颜色(Colour)	淡黄色			
红细胞(尿)(RBC)	0	个/ul	0.000-6.000	

***小结:**

未见异常

操作员：刘慧芳 检查日期:2024-10-16 检查医生:陈建国

血脂四项

项目名称	检查结果	单位	参考值	提示
动脉硬化指数	2.14		1.310-3.190	
总胆固醇(CHOL)	5.81	mmol/L	2.590-5.200	↑
甘油三脂(TG)	2.02	mmol/L	0.700-1.700	↑
低密度脂蛋白(LDL)	2.97	mmol/L	0.000-4.130	
高密度脂蛋白(HDL)	1.39	mmol/L	0.770-1.550	

***小结:**

总胆固醇(CHOL)偏高(5.81 mmol/L) 甘油三脂(TG)偏高(2.02 mmol/L)

操作员：刘慧芳 检查日期:2024-10-16 检查医生:陈建国

肝功能三项

项目名称	检查结果	单位	参考值	提示
γ-谷氨酰转肽酶(GGT)	24.0	U/L	10.000-60.000	
丙氨酸氨基转移酶(ALT)	16.00	U/L	9.000-50.000	
门冬氨酸氨基转移酶(AST)	19.00	U/L	13.000-35.000	
谷草比谷丙	1.19		0.400-2.500	

***小结:**

未见异常

操作员：刘慧芳 检查日期:2024-10-16 检查医生:陈建国

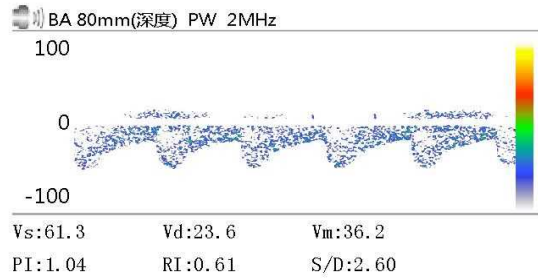
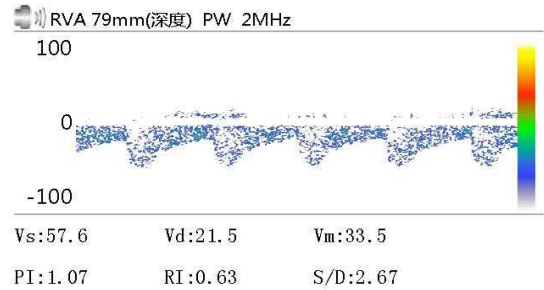
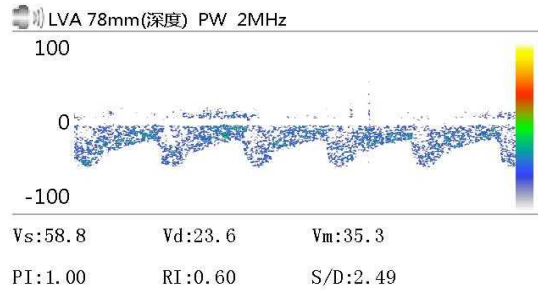
Text



大同瑞慈健康体检

颅内多普勒血流图 (TCD) 检查报告单

姓名: 畅小军-T 性别: 男 年龄: 67 岁 检查号: 2206281033
 申请科室: 体检科 申请医师: 李菊蓉 检查类型: 颅内血管 床号:



Vs: Vd: Vm:
 PI: RI: S/D:

Vs: Vd: Vm:
 PI: RI: S/D:

Vs: Vd: Vm:
 PI: RI: S/D:

医生意见

结论: 椎-基底动脉脑血管超声未见异常。

李菊蓉

检查日期: 2024-10-15

本报告单仅提供临床参考

Rich 大同瑞慈康复医院
超声诊断图文报告

流水号: 2206281033

超声号: 1714012

姓名: 畅小军-T

年龄: 67岁

性别: 男

检查设备: Vivid E95

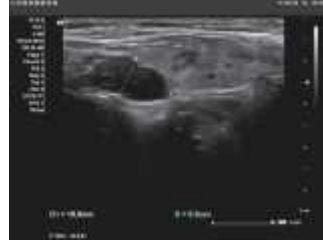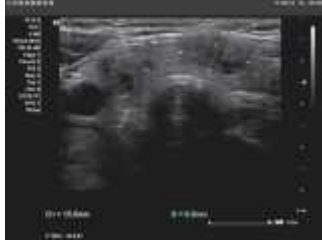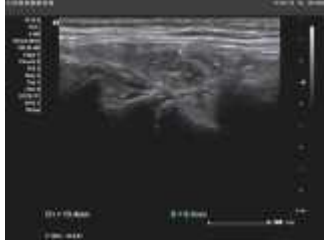
体检号: 326338

申请医院: 本院

体检科室: 体检科

检查部位: 甲状腺彩超

经典图像:



影像所见:

甲状腺双侧叶形态正常,包膜完整,双侧叶实质内探及多个囊实性及实性结节,右侧大者为囊实性结节,以实性为主,约1.3*0.9cm,边界清,形态规则,左侧大者位于上极近峡部处,为低回声结节,约1.6*0.9cm,形态规则,边界清,内回声不均匀,见数个点状强回声,结节内部及周边见少许血流信号,另于双侧叶实质内探及多个囊性回声,部分内见点状强回声,右侧大者约0.3*0.2cm,左侧大者约1.9*0.9cm,均形态规则,内透声好,余实质回声均匀。双侧颈部未见明显肿大淋巴结。

影像诊断:

1. 甲状腺左侧叶结节伴钙化 TI-RADS 4a级 建议进一步检查
2. 甲状腺双侧叶余多发结节 TI-RADS 3级
3. 甲状腺双侧叶多发囊肿 TI-RADS 2级

报告医师: 郭丽霞

检查日期: 2024-10-15

审核医师: 郭丽霞

报告日期: 2024-10-15



注: 本报告仅供临床医生参考!

地址: 大同市魏都大道79号。若有疑问,请致电: 0352-2830580

Rich 大同瑞慈康复医院
超声诊断图文报告

流水号: 2206281033

超声号: 1714015

姓名: 畅小军-T

年龄: 67 岁

性别: 男

检查设备: Vivid E95

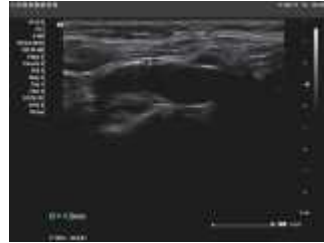
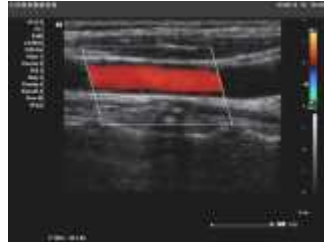体检号: 326338

申请医院: 本院

体检科室: 体检科

检查部位: 颈部血管彩超

经典图像:



影像所见:

左侧颈总动脉膨大处内中膜局限性增厚, 较厚处约 1.2mm, 右锁骨下动脉起始处、右侧颈总动脉、双侧颈内、颈外动脉起始段内中膜不增厚, 内壁欠光滑, 管壁未见明确强回声斑。CDFI: 血流充盈好。PW: 频谱形态正常。

双侧椎动脉走行正常, 椎动脉内径正常, 管壁不厚, 管腔内为无回声, CDFI: 血流充盈好。PW: 频谱正常。

	内径 mm	流速 cm/s	RI
左侧椎动脉	3.3	33.5	0.68
右侧椎动脉	3.4	32.7	0.70

影像诊断:

左侧颈总动脉膨大处内中膜局限性增厚

报告医师: 郭丽霞

检查日期: 2024-10-15

审核医师: 郭丽霞

报告日期: 2024-10-15



注: 本报告仅供临床医生参考!

地址: 大同市魏都大道 79 号。若有疑问, 请致电: 0352-2830580

姓名: 畅小军-T

年龄: 67 岁

性别: 男

检查设备: 西门子量子双源 CT

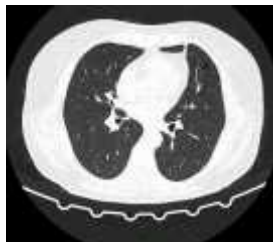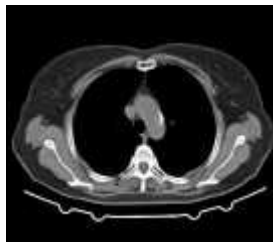体检号: 326338

申请医院: 本院

体检科室: 体检科

检查部位: CT 检查

经典图像:



影像所见:

双侧胸廓对称, 气管居中。左肺上叶下舌段小透亮影。右肺下叶后基底段胸膜下见微小磨玻璃结节影, 直径约 0.2cm。气管及支气管未见狭窄及阻塞。双肺支气管血管束形态、结构、走行正常。双肺门不大, 形态自然。心脏及大血管大小、形态未见异常, 主动脉弓钙化斑。纵隔内未见肿块及肿大淋巴结。胸膜无增厚, 胸膜腔内无积液。胸壁软组织及骨骼未见病变征象。

影像诊断:

- 1、左肺上叶局限性含气囊腔。
- 2、右肺下叶微小磨玻璃结节, 考虑炎性, 建议随诊复查。
- 3、主动脉弓钙化。

报告医师: 剧艳军

检查日期: 2023-07-08

审核医师: 剧艳军

报告日期: 2023-07-08

MRI 诊断图文报告

ID号: 2206281033

影像号: MR20241015013

姓名: 畅小军-T

年龄: 67岁

性别: 男

检查设备: 西门子 1.5T 磁共振

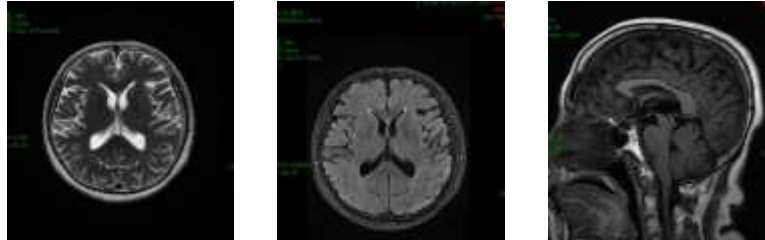体检号: 326338

申请医院: 本院

体检科室: 体检科

检查部位: 颅脑 MRI

经典图像:



影像所见:

双侧额顶叶皮髓质交界区见多发斑点状、斑片状长 T1 长 T2 信号, T2FLAIR 呈高信号, DWI 未见高信号。脑干、双侧小脑半球未见异常信号及占位征象, 脑室、脑池无扩大, 脑沟、脑裂无增宽。中线结构居中。双侧筛窦沿窦壁见环形等 T1 长 T2 信号。

影像诊断:

- 双侧额顶叶皮髓质交界区多发缺血灶
- 双侧筛窦炎伴粘膜肥厚

报告医师: 穆丽萍

检查日期: 2024-10-15

审核医师: 陈江莲

报告日期: 2024-10-15



注: 本报告仅供临床医生参考!

地址: 大同市魏都大道 79 号。若有疑问, 请致电: 0352---2830580