



2206280977

大同瑞慈健康体检

报 告 册

体检编号	144988	工号	113
姓名	赵宏		
性别	女	年龄	35岁
单位	大同市税务局		
部门	市税务局机关		
联系电话	13643427450		
体检日期	2023-11-21		

尊敬的 赵宏女士 您好！

首先，瑞慈健康体检全体员工欢迎您的光临，并对您的信任表示衷心的感谢！

您于 2023-11-21 （体检编号：144988）完成健康检查，本机构的各科医生已根据您的体检项目及结果，汇总成此份健康体检报告，并经总检医生审核。据此提出对您健康状况的综合分析及建议。

瑞慈健康体检倡导“大健康、大康复”，提出“健康是第一财富（Rich）”的人文理念。希望您仔细阅读并妥善地保管此份健康体检报告，并认真关注报告中的提示与建议，若您对报告内容有任何疑问，可直接与瑞慈健康体检客服部联系，进一步咨询。

健康体检咨询电话：**0352-2824444**

客户服务咨询电话：**0352-2830597**
400-6112995

瑞慈健康体检报告由下列内容组成：

第一部分：主检报告

第二部分：分科分项结果

第三部分：检验报告

第四部分：附表

主检报告

检查综述

- 1、【身高、体重、血压】（1）体重指数 30.10：轻度肥胖
- 2、【血常规（五分类）】血小板压积(PCT)偏高(0.364%) 平均血红蛋白含量(MCH)偏低(26.9 pg) 大血小板数目偏高($112 \times 10^9/L$)
- 3、【肾功三项】尿酸(UA)偏高(378.00 $\mu\text{mol/L}$)
- 4、【空腹血糖】葡萄糖(GLU)偏高(11.75 mmol/L)
- 5、【生殖道微生态】上皮细胞(白带)++/HP G-球菌+ G-杆菌++
- 6、【尿沉渣】白细胞尿偏高(179 个/u1) 上皮细胞(EC)偏高(107 /HP)
- 7、【血脂四项】甘油三脂(TG)偏高(2.80 mmol/L)
- 8、【肝功能三项】丙氨酸氨基转移酶(ALT)偏高(57.00 U/L) 门冬氨酸氨基转移酶(AST)偏高(41.00 U/L)
- 9、【尿常规】隐血(ERY)1+ 鳞状上皮细胞偏高(107 /HP) 粘液丝偏高(3 /HP) 尿葡萄糖(GLU)+- 尿白细胞(LEU)2+
- 10、【妇科内诊】（1）宫颈：宫颈糜烂 那囊
- 11、【心电图】1. 窦性心律不齐 2. 短 PR 间期
- 12、【甲状腺彩超】甲状腺左侧叶结节 TI-RADS 3 级
- 13、【全腹彩超】1. 轻度脂肪肝 2. 子宫肌瘤 多发 3. 宫颈那囊
- 14、【口腔科】（1）左下第三磨牙 右下第三磨牙 阻生齿 左上第一磨牙 左下第一磨牙 右下第一磨牙 龋齿 氟斑牙 牙齿磨耗 （2）牙龈萎缩 牙龈色红，探之出血 （3）牙周：牙结石

医生建议

【轻度肥胖】：

- (1) 体重指数是判断体重超标或偏低的主要指标。体重是反映和衡量一个人健康状况的重要标志之一，过胖和过瘦都不利于健康，身高体重不协调也不会给人以美感。体重的变化，还会直接反映身体长期的热量平衡状态。
- (2) 当需要比较及分析一个人的体重对于不同身高的人所带来的健康影响时，体重指数是一个中立而可靠的指标。其主要适用于需要体重测试、体型肥胖和全身检查的人群。
- (3) 体重指数(BMI)是世界卫生组织推荐的国际统一使用的肥胖分型标准，也是目前国际上常用的衡量人体胖瘦程度以及是否健康的一个标准，其计算方式为： $\text{BMI} = \text{体重}(\text{千克}) / \text{身高}(\text{米} \times \text{米})$ 。成人的标准值是 BMI 18.5-23.9 之间。低于 18.5 为体重指数偏低；高于 23.9 则为体重指数偏高。
- (4) 一般表现为体重超重或肥胖，超重及肥胖会出现一系列代谢性疾病，如高血压、高血糖、高血脂、高尿酸血症等，所以体重指数偏高者一定要注意控制体重。
- (5) 合理控制饮食，食品多样化，食物纤维可适量增加，饮食规律，避免暴饮暴食，低盐、低脂饮食为主，减少高热量食物的摄入。
- (6) 加强体育锻炼，每天最少保持 30 分钟的中等强度运动。鼓励每天至少快步走 6000 步比较健康。肥胖患者不适合较剧烈的运动，会加重膝关节的负担，可以选择游泳、划船等对膝关节负荷较小的运动。
- (7) 定期检查血糖、血脂、肝功、肝脏 B 超等，积极治疗基础性疾病。
- (8) 减少热量摄取及增加热量消耗。强调以健康行为、饮食、运动为主的综合治疗。

【大血小板数目偏高】：

(1) 供内科结合临床参考。

【血小板压积(PCT)偏高】：

(1) 血小板压积是指外周血中血小板的容积占血液容积的百分比。血小板压积偏高，如果在血小板数目正常的情况下，可不考虑。如果血小板数目明显增高，建议往血液科进一步复查，以明确诊断。

【平均血红蛋白含量(MCH)偏低】：

(1) 供内科结合临床参考。

【尿酸(UA)偏高】：

(1) 尿酸(UA)是体内嘌呤代谢的最终产物。食物中的核酸分解生成嘌呤，体内组织中的核酸分解成嘌呤核苷，嘌呤和嘌呤核苷经过分解脱氨及氧化作用生成尿酸(UA)。

(2) 大部分的尿酸由肾脏排出，其余在肝脏分解破坏或随胆汁排泄。肾脏在排泄尿酸过程中，由肾小球滤出尿酸，若肾功能不好的人，排泄功能差，尿中排出的尿酸少了，血尿酸就会增高。

(3) 常见于肾脏疾病(如急性慢性肾炎、肾结核、肾积水晚期等)；还可见于长期吃高嘌呤食物，如动物内脏、海鲜、贝类等，这种情况下，若不控制饮食，导致嘌呤长期偏高，即使肾功能正常，也会受高浓度尿酸的影响。

(4) 另外，需要警惕的是，若尿酸长期偏高，会由尿酸盐结晶沉积引起痛风性关节炎、慢性间质性肾炎，血尿酸增高是诊断痛风的主要依据。

(5) 应避免食用含嘌呤高的食物，如各种动物内脏、豆制品、海鲜等，不要喝酒，尤其是啤酒。忌酸性食物，忌醋，多喝水，每日尿量在2公升以上，碱化尿液。

(6) 必要时在肾内科医生指导下进行降尿酸治疗，定期复查。

【葡萄糖(GLU)偏高】：

(1) 正常情况下，人体中糖的分解和合成代谢处于动态平衡，保持相对恒定。血清葡萄糖是指血液中的葡萄糖浓度，是诊断糖尿病最重要检查项目之一。

(2) 空腹血糖偏高可分为生理性偏高(如餐后、高糖饮食、剧烈运动、情绪激动等均可引起一过性增高，经过休息后血糖值可以恢复正常)和病理性增高(如糖尿病、甲状腺功能亢进、库欣综合征等)。

(3) 空腹血糖生理性增高经过调整饮食结构、避免剧烈活动、控制情绪等方式后可自行缓解，血糖值可以恢复正常。

(4) 排除生理性增高因素经复查仍然增高者属于病理性增高，应及时到内分泌科复诊，明确血糖偏高的原因及所患疾病的种类。

(5) 如果是首次检查发现血糖偏高，应及时到医院内分泌科进行详细的检查及正规的治疗。

(6) 已确诊的糖尿病患者，如血糖仍较高则说明血糖控制不佳，应及时到医院内分泌科诊治，修正以往的治疗方案及改变一些不良的生活习惯。

(7) 糖尿病的治疗强调早期治疗、长期治疗、综合治疗和措施个体化，综合防治包括糖尿病教育、饮食治疗、体育锻炼、药物治疗和血糖监测五个方面。

【上皮细胞(白带)++/HP】：

(1) 在生理情况下，阴道内的细胞新陈代谢会正常脱落，在取标本的时候会取到有脱落的上皮细胞，镜检时就会发现阳性，这属于正常的现象。如果同时阴道分泌物检查发现有病原菌感染的情况，建议往妇科进一步诊断治疗。

【G-杆菌++】：

(1) 阴道微生物学检查是用于提示除阴道的正常菌群之外，可致病的菌群类别判断，用于临床治疗指导。

【G-球菌+】：

(1) 阴道微生物学检查是用于提示除阴道的正常菌群之外，可致病的菌群类别判断，用于临床治疗指导。

【白细胞尿偏高】：

(1) 白细胞尿偏高，一般提示为泌尿系感染，白细胞数目跟感染的程度相关，细菌感染的程度越重，白细胞数目增加的越高。建议往泌尿外科诊断治疗。

【上皮细胞(EC)偏高】：

(1) 尿液中的上皮细胞主要包括肾小管上皮细胞、移行上皮细胞、鳞状上皮细胞。尿液中出现肾小管上皮细胞，多见于肾小管病变。移行上皮细胞提示相应部位的病变。

(2) 在正常的尿液中可见少量的鳞状上皮细胞，如果鳞状上皮细胞大量增加，并伴有白细胞增多，则提示有炎症，女性患者则因排除阴道分泌物混入的位于阴道表层的扁平上皮细胞。

【甘油三酯(TG)偏高】：

(1) 甘油三酯是甘油和脂肪酸所构成的有机化合物，甘油三酯测定是脂类代谢的重要指标之一。

(2) 甘油三酯增高与冠心病的发生有着重要的相关性，随年龄增大而有上升的趋势，其增高最常见于高脂和过量糖类饮食、肥胖等。

(3) 甘油三酯主要功能是为机体提供能量，其正常值在 0.7-1.7mmol/L 之间，1.7-2.29mmol/L 为边缘增高，提示应该注意饮食和运动了。

(4) 甘油三酯大于 2.3mmol/L，就称为高甘油三酯血症。甘油三酯增高虽然不会直接导致血管斑块的形成，但也会间接引起心脑血管疾病风险增加，同时，当甘油三酯大于 5.6mmol/L 时，还会增加急性胰腺炎的风险，所以降低甘油三酯的基础主要是控制饮食，饮食控制不佳可以选择药物治疗。

(5) 生活方式的干预是控制甘油三酯水平升高的基础，包括减重，增加运动量，限制酒精摄入以及避免食用果糖和高碳水化合物食物。多食蔬菜水果，定期复查。

(6) 明显增高者在医师的指导下使用降脂药物治疗，首选他汀和贝特类药物。

【丙氨酸氨基转移酶(ALT)偏高】：

(1) 丙氨酸氨基转移酶主要存在于肝细胞内，还分布在心肌、骨骼肌、肾脏等部位。肝脏轻度损伤就可能引起肝细胞膜破坏，导致丙氨酸转氨酶释放入血，是肝细胞损害的敏感指标，其增高的程度与肝细胞被破坏的程度成正比。

(2) 丙氨酸氨基转移酶具有临床意义的升高一般要大于正常值的 2-3 倍。如果是生理性的升高多是由于剧烈运动、熬夜、饮酒、感冒、过量食用油腻食物后，致使丙氨酸氨基转移酶轻度升高。

(3) 丙氨酸氨基转移酶病理性升高多由于病毒性肝炎、肝硬化、酒精肝、药物性肝病、脂肪肝、胆囊炎等疾病造成，除了肝胆疾病外，心脏疾病、骨骼疾病等，也可使丙氨酸氨基转移酶升高。

(4) 发现了丙氨酸氨基转移酶升高，排除生理性的原因外，如果超过正常值的两倍，则需要明确升高的原因。首先完善彩超、各型肝炎病毒等检查，如果经复查仍偏高者，应前往消化内科咨询，结合临床治疗。

(5) 平时生活中应清淡饮食、戒烟限酒、避免劳累，多食新鲜果蔬，尤其是富含 V-C 的水果蔬菜。

【门冬氨酸氨基转移酶(AST)偏高】：

(1) 门冬氨酸氨基转移酶 (AST)，通常存在于人体的心肌细胞和肝细胞线粒体中，心肌细胞中含量最高，它也是心肌酶谱的重要组成部分之一。

(2) 一般情况下，门冬氨酸氨基转移酶大于正常值上限 2-3 倍才具有意义，生理性的升高多见于劳累、熬夜、饮酒、剧烈运动等情况。

(3) 当心肌细胞或者肝细胞受损的时候，血液中的门冬氨酸氨基转移酶就会明显升高，最常见的原因是心肌梗塞。在心肌梗塞早期 6-12 小时之内就会明显升高，且通常增高的程度与梗塞病灶大小成正比。

(4) 在急慢性肝炎、肝外伤、酒精性肝损伤、脂肪肝的患者中，门冬氨酸氨基转移酶也会异常的升高；此外，心肌炎、肾炎、肺炎等疾患，门冬氨酸氨基转移酶也会轻度升高。

(5) 病理情况下的门冬氨酸氨基转移酶异常升高，多见于体内的重要细胞损伤，应该积极的去医院消化内科完善相关检查，结合临床诊治。

(6) 平时生活中，避免过度劳累、不熬夜、戒烟酒、适度的运动、进食高蛋白低脂饮食、多吃新鲜的果蔬。

【隐血(ERY)1+】：

(1) 尿隐血可分为肉眼血尿和镜下血尿。肉眼血尿是指肉眼能见到血色的尿，尿液呈洗肉水色或血色，通常在 1000ml 尿中含有 1ml 血液即肉眼可见。镜下血尿是指尿的颜色正常，通过显微镜可以观察到尿液中含红细胞，通常离心沉淀后的尿液镜检每高倍视野有红细胞 3 个以上。

- (2)尿隐血是泌尿系疾病常见的症状之一，生理情况下女性生理期、运动后等都可以引起，病理情况下大多是由泌尿系统疾病引起，如泌尿系炎症、尿路结石等，也有一些血尿是由全身性疾病或泌尿系统邻近器官所致。
- (3)需要指出的是：尿液呈红色并不都是血尿，有些药物、食物都能使尿液呈红色、橙色或褐色；由于严重创伤、错误输血等大量红细胞或组织破坏，也可导致血红蛋白或肌红蛋白尿。
- (4)建议往泌尿外科进一步复查，以明确诊断。

【鳞状上皮细胞偏高】：

- (1)在生理情况下，机体正常的新陈代谢都会引起鳞状上皮细胞的脱离，这是一种正常的机体现象。如果长时间出现鳞状上皮细胞偏高的现象时，则有可能是尿路感染、泌尿系统结石等因素导致，应及时往泌尿外科进一步诊断治疗。

【粘液丝偏高】：

- (1)尿常规中粘液丝是由尿路中细胞分泌出来的，在有尿路感染时分泌会明显增多，且伴有炎症细胞的出现。
- (2)粘液丝偏高，可分为生理性偏高和病理性偏高两种，生理性偏高一般是由于喝水较少导致的尿液浓缩，一般在喝水后就能达到稀释的效果。
- (3)病理性的粘液丝偏高是由于泌尿系炎症或者是前列腺炎导致的，需要注意观察，多喝水，同时有白细胞等炎症细胞增多时，应及时服用抗感染药物治疗。如果仅有粘液丝的增多而没有白细胞等炎症细胞增多时，尿路有炎症的可能性不大。
- (4)建议平时饮食注意清淡，多喝水，少吃油腻和辛辣的食物，要注意个人清洁卫生，勤洗阴部，注意休息。

【尿白细胞(LEU)2+】：

- (1)建议泌尿外科诊断治疗。

【尿葡萄糖(GLU)++】：

- (1)结合血糖、肾功能、肝功能结果分析，如有糖尿病者，提示血糖控制不理想，建议积极治疗原发病。常见于糖尿病，肾性糖尿，肝功能不全，甲亢等，请往内分泌科结合临床进一步检查、治疗。
- (2)在个别情况下，如果肾糖阈是降低的，也会出现尿葡萄糖阳性，但此时血糖是正常的。

【宫颈糜烂】：

- (1)宫颈糜烂是慢性宫颈炎最常见的一种病理改变。由于宫颈表面的鳞状上皮长期浸于碱性炎症分泌物中而剥脱，被宫颈管内柱状上皮所代替，因柱状上皮薄，可显露皮下血管，宫颈表面呈红色，通称宫颈糜烂。
- (2)宫颈糜烂根据糜烂面积大小，可将宫颈糜烂分为三度，轻度指糜烂面小于整个宫颈的1/3；中度指糜烂面占整个宫颈面积的1/3-2/3；重度指糜烂面超过整个宫颈的2/3。
- (3)宫颈糜烂根据类型分为单纯性糜烂，在炎症初期，糜烂面光滑；颗粒状糜烂，因腺体及间质增生，表面凹凸不平，呈颗粒状；乳头状糜烂，增生更显著，呈乳头状。
- (4)以局部治疗为主，主要有药物局部治疗和物理治疗。
- (5)请在妇科医生指导下规范治疗，并定期复查。

【那囊】：

- (1)宫颈腺体囊肿又叫宫颈纳氏囊肿（可称‘纳囊’或‘那囊’），同宫颈糜烂、宫颈息肉一样，是慢性宫颈炎的一种表现。
- (2)其形成原因是在宫颈糜烂愈合过程中，新生的鳞状上皮覆盖宫颈腺管口或伸入腺管，将腺管口阻塞；腺管周围的结缔组织增生或瘢痕形成压迫腺管，使腺管变窄甚至阻塞，腺体分泌物引流受阻，滞留形成的囊肿叫宫颈纳氏囊肿。
- (3)对小的纳囊，无任何临床症状可不予处理；对于密集的较小的纳囊或比较大的纳囊，可考虑光疗、激光、微波、自凝刀等物理治疗。
- (4)对于较大的突出于宫颈表面的纳囊，可考虑电刀切除治疗。上述治疗方法均无太大痛苦，也基本不会影响日常的工作和生活。

【窦性心律不齐】：

- (1) 供内科临床参考，可见于正常人，无重要临床意义。
- (2) 见于正常人，是一种随呼吸节律而变化的正常心律。

【短 PR 间期】：

- (1) 可见于正常人，和预激综合征、交界性心律，定期复查心电图，心血管专科治疗。

【甲状腺左侧叶结节】：

- (1) 甲状腺结节是一种常见的甲状腺疾病，很多甲状腺疾病可表现为结节，如可由甲状腺退行性变、炎症、自身免疫性及新生物等多种病变所致。甲状腺结节在各个年龄段的男女人群中均可见到，但中年女性中较多。
- (2) 甲状腺结节分良性和恶性两大类，良性的占绝大多数，恶性者不足 1%，判断甲状腺结节的良恶主要依靠病史、体格检查、放射性核素扫描、穿刺细胞学检查。
- (3) 建议往外科就诊，进一步检查，明确诊断，结合临床诊治并定期复查。

【子宫肌瘤】：

- (1) 子宫肌瘤又称子宫平滑肌瘤，是女性生殖器最常见的一种良性肿瘤，多见于 30—50 岁妇女，以 40—50 岁最为多见。
- (2) 子宫肌瘤根据肌瘤与子宫壁的关系分 3 类：肌壁间肌瘤、浆膜下肌瘤和粘膜下肌瘤。
- (3) 子宫肌瘤多无症状，少数表现为阴道出血，腹部触及肿物以及压迫症状等。如发生蒂扭转或其他情况时可引起疼痛。以多发性子宫肌瘤为常见。
- (4) 治疗必须根据患者年龄、生育要求、症状、肌瘤大小等情况全面考虑，肌瘤小且无症状，尤其近绝经年龄者，雌激素水平低落，肌瘤可自然萎缩或消失，通常不需治疗，每 3—6 个月随访一次；若肌瘤较大或症状明显继发贫血者，常需手术切除。

【轻度脂肪肝】：

- (1) 脂肪肝是指肝脏被脂肪浸润，为一种多病因引起的获得性疾病。
- (2) 脂肪肝是以肝细胞脂肪变性和脂肪蓄积为病理特征，最常见易患因素有超重或肥胖、进食油腻食物、高脂血症（尤其甘油三酯升高）、营养失调（营养过量或不足）、饮酒、高脂血症、少运动、糖耐量异常、减肥造成体重急剧下降、营养不良、中毒和药物等。
- (3) 当肝内脂类（主要为甘油三酯）含量超过肝重的 5% 时为脂肪肝。脂肪肝是一个常见的临床现象，不是一个独立性的疾病。
- (4) 值得注意的是，过多的脂肪在肝组织、肝细胞内浸润，引起肝细胞肿大，严重可致肝硬化。脂肪肝是可逆性的，合理饮食、运动及治疗后可恢复。
- (5) 合理控制饮食，控制总摄入量，低盐、低脂和低糖类饮食，少吃动物内脏，多吃蔬菜水果；
- (6) 控制危险因素，如控制体重、改善胰岛素抵抗、调整血脂紊乱，戒酒、戒烟，坚持长期有氧运动，加强体育锻炼；
- (7) 定期复查腹部彩超、血脂、肝功能。

【宫颈那囊】：

- (1) 宫颈腺体囊肿又叫宫颈纳氏囊肿（可称‘纳囊’或‘那囊’），同宫颈糜烂、宫颈息肉一样，是慢性宫颈炎的一种表现。
- (2) 临床表现时可以看到宫颈表面突出多个大小不一的青白色囊泡（并非紫色），内含黏液，小的有米粒大，大的有玉米粒大，有的可以长得很大，突出于宫颈表面，甚至到达阴道口，根部与宫颈之间有蒂相连，常合并有宫颈肥大。
- (3) 对其形成原因是在宫颈糜烂愈合过程中，新生的鳞状上皮覆盖宫颈腺管口或伸入腺管，将腺管口阻塞；腺管周围的结缔组织增生或瘢痕形成压迫腺管，使腺管变窄甚至阻塞，腺体分泌物引流受阻，滞留形成的囊肿叫宫颈纳氏囊肿。
- (4) 对小的纳囊，无任何临床症状可不予处理；对于密集的较小的纳囊或比较大的纳囊，可考虑光疗、激光、微波、自凝刀等物理治疗。
- (5) 对于较大的突出于宫颈表面的纳囊，可考虑电刀切除治疗。上述治疗方法均无太大痛苦，也基本不会影响日常的工作和生活。

【牙结石】：

- (1) 牙结石又称牙石，是沉积在牙齿或修复体表面上已经钙化或正在钙化的菌斑或软垢。其开始时是软的，会因逐渐的钙化而变硬。它是由 75% 的磷酸钙，15-25% 的水、有机物、磷酸锰、矿酸钙及微量的钾、钠、铁所构成，并呈现出黄色、棕色或者黑色。
- (2) 牙结石通常存在于唾液腺开口处的牙齿表面（例如：下颚前牙的舌侧表面，上颚后牙的颊侧表面）和牙齿的颈部，以及口腔粘膜运动不到的牙齿表面等处。
- (3) 牙结石形成后，可伴随牙龈出血、牙龈萎缩、口臭等症状。
- (4) 牙结石是牙周病的重要病因，它会不断刺激牙周组织，并且压迫牙龈，影响血液循环，造成牙周组织的细菌感染，形成牙周囊袋，此后更易使食物残渣、牙菌斑、牙结石等的堆积，最终牙周支持组织全部破坏，导致牙齿松动，以至于不得不拔除牙齿。
- (5) 早晚刷牙、饭后漱口是防治牙结石形成的最重要措施。应采取正确的竖刷牙法和巴氏刷牙法，纠正横刷牙法。
- (6) 多吃富有维生素的粗纤维食物，如肉、蛋、各种蔬菜和水果，充分咀嚼以利于牙面清洁。少吃甜食及黏性很强的食物，不吃零食。
- (7) 建议每半年进行一次口腔健康检查，每年进行 2-3 次全口超声波洁牙术，使牙面、牙颈部经常处于洁净状态。

【牙龈色红，探之出血】：

- (1) 牙龈的这种情况一般是由于牙结石导致的牙龈局部发炎。
- (2) 必须坚持每天认真和合理刷牙（采用竖刷法），彻底清除牙菌斑。要经常检查口腔，保持口腔卫生，防止牙龈出血。
- (3) 正确的刷牙方法是：顺着牙齿长轴方向，上牙向下刷，下牙往上刷，每个牙面都要刷到，这样刷牙不仅能把牙刷干净而且对牙龈起到按摩作用，促进牙龈的血液循环。
- (4) 建议每半年进行一次口腔健康检查，每年进行 2-3 次全口超声波洁牙术，使牙面、牙颈部经常处于洁净状态。
- (5) 注意口腔清洁卫生，养成早晚刷牙，饭后漱口的良好习惯。
- (6) 及时治疗牙龈炎，防止炎症侵犯深部牙周组织，形成牙周炎。
- (7) 养成清晨排便习惯。进餐要规律，细嚼慢咽，多食蔬菜，如胡萝卜、菠菜、木耳。适量进食水果，如山楂、苹果。男性少抽烟少喝酒。

【龋齿】：

- (1) 龋齿是龋病的俗称，它是一种很常见牙体硬组织疾病，是牙齿在以细菌为主的多种外界因素的影响下，牙齿的牙釉质、牙本质或牙骨质发生的一种慢性进行性破坏的疾病。
- (2) 临床上常根据龋坏程度分为浅龋、中龋、深龋三个阶段。
- (3) 浅龋初期呈现白垩色或黄褐色斑块，窝沟处呈现浸墨状弥散，一般无明显龋洞；后期可出现局限于釉质的浅洞，无自觉症状。
- (4) 中龋有明显龋洞，对外界刺激（如冷、热、酸、甜和食物嵌入等）可出现疼痛反应，当刺激源去除后疼痛立即消失，无自发性痛。
- (5) 深龋一般表现为大而深或入口小而深层有较为广泛的破坏龋洞，对外界刺激反应较中龋为重，但刺激源去除后，疼痛仍可消失，无自发性痛。
- (6) 对于恒牙尚未成洞的浅龋，乳前牙的浅、中龋洞，主要应用药物抑制龋病发展的方法；对已形成实质性缺损的牙齿，一般应去除龋坏组织，行充填术进行治疗。
- (7) 早晚刷牙，养成饭后漱口的好习惯。少吃酸性刺激性及含糖分过高的食物，如糖、巧克力、饼干等，临睡前不吃零食。饮食选择富含钙、无机盐等营养食物，尽可能食用高纤维粗糙食物。定期进行口腔检查。

【阻生齿】：

- (1) 牙齿在颌骨内由于位置不当，不能萌出到正常咬合位置，这样的牙齿称为阻生齿。最常见的阻生齿是下颌第三磨牙，其次是上颌第三磨牙和上颌尖牙等。
- (2) 阻生齿和覆盖在其上的牙龈之间，很容易藏污纳垢，滋生细菌，引起口臭、牙齿龋坏等，当身体抵抗力下降时，常常会导致牙冠周围的牙龈发生炎症，严重时脸颊可致肿胀，张口困难，甚至会引起全身发烧，颌下淋巴结肿大。
- (3) 阻生齿常常还会引起邻牙龋坏、松动、牙槽骨吸收等症状，所以能引起这些病变的阻生牙应该拔除。

- (4) 由于阻生齿位置不正，被邻牙阻挡，有些还可能完全被骨组织包埋，因此阻生齿的拔除比拔除其他牙齿要困难，被牙龈覆盖的要切开牙龈，被骨包埋的要把骨去除，被邻牙挡住的要把牙冠劈开，分片拔除。
- (5) 拔阻生齿费时较长，术中术后可能发生的并发症也较多，如：出血、断根、邻牙损伤等。
- (6) 建议如果阻生齿位置不当，引起智齿冠周炎、邻牙的龋坏、松动等病变时，可往口腔科行拔除术。

【氟斑牙】：

- (1) 氟斑牙是牙齿在发育阶段中摄入过量的氟化物，使牙釉质的发育和矿化过程受损，形成特殊类型的釉质发育不全。
- (2) 饮用水中含氟量过高是主要原因，也可能是过多饮用含氟量大的劣质茶叶，导致氟中毒，此外与全身情况、生活习惯、个体敏感程度也用关系。
- (3) 其临床表现为轻、中、重度三型。
- (4) 轻度表现为釉质表面像白色粉笔样、不透明斑块，即白垩状斑块。
- (5) 中度可出现黄褐色或暗棕色斑块，上前牙最为明显。
- (6) 重度也称缺损型，多数牙甚至全口牙出现黄褐色斑块，同时有线状、点状或窝沟状缺损，凹陷内有较深的染色，牙面失去光泽。
- (7) 着色而无明显缺损者，用脱色法处理；有缺损者，可用复合树脂修复；重度氟斑牙应用贴面或全冠修复。
- (8) 氟斑牙的预防防止饮用水中含氟量过高是关键。

【牙齿磨耗】：

- (1) 牙齿磨耗主要是由于机械摩擦作用导致的牙体硬组织渐进性丧失的疾病。
- (2) 在正常咀嚼过程中，随着年龄的增长，牙齿咬合面和邻面由于咀嚼作用而发生均衡的生理性的硬组织丧失称为生理性磨耗。
- (3) 临床上，常因饮食习惯、磨牙症等原因造成个别牙或一组牙，甚至全口牙的磨损不均或过度磨损，即为病理性磨耗。
- (4) 此外，胃肠功能紊乱、神经官能症或内分泌紊乱等原因可导致咀嚼功能失调而造成牙齿磨耗过度。唾液分泌减少或唾液内蛋白含量减少，降低了牙齿的润滑作用也能使牙齿磨损增加。
- (5) 去除病因，纠正不良习惯，少吃粗糙、坚硬的食物，及时修复缺失牙。
- (6) 积极治疗全身性疾病。
- (7) 对症治疗，脱敏、调整咬合，引起牙髓、牙周疾病的因进行相应的牙髓或牙周治疗。牙齿咬合面有凹陷的可行充填术治疗。

【牙龈萎缩】：

- (1) 牙龈生理性萎缩主要是龈缘部分存在异物又长期得不到清理，细菌滋生刺激长期存在所致；另外随着年龄的增长也会或多或少发生萎缩，致使牙龈暴露，这种生理性萎缩，是无需要治疗的。
- (2) 炎症性的牙龈萎缩，主要表现为牙龈红肿胀痛，刷牙常见出血，对冷热温度变化及酸性食物等异常敏感，妨碍进食，尤其应该注意防治。
- (3) 掌握正确竖刷法的刷牙方法，注意口腔清洁卫生，养成早晚刷牙，饭后漱口的良好习惯。
- (4) 定期到医院检查治疗，每年进行 2-3 次全口超声波洁牙术。
- (5) 补充维生素 C 等微量元素，多食水果蔬菜，戒烟限酒，避免熬夜的不良生活习惯。

汇总医生： 樊兴国

主检日期： 2023-11-24

主检医生：

分科结果

身高、体重、血压

项目名称	检查结果	项目名称	检查结果
身高	162cm	体重	79kg
血压	126/73mmHg		

***小结：**

(1) 体重指数 30.10：轻度肥胖

操作员：张文静

检查日期：2023-11-21

检查医生：名燕凌

内科

项目名称	检查结果	项目名称	检查结果
心率	78 次/min	心律	齐
心脏杂音	无	心界	正常
肺部	正常	呼吸音	呼吸音清
啰音	未闻及	叩诊	叩诊呈清音
腹部触诊	腹部平软	发育	正常
肝胆	肋下未触及	脾脏	肋下未触及
双肾	无叩击痛	肠鸣音	正常
营养	良好	神经系统	正常
生理反射	生理反射存在	病理反射	病理反射未引出
颅神经	正常	运动功能	正常
深浅感觉	正常	其它	无异常发现
既往史	无		

***小结：**

未见异常

操作员：杨淑兰

检查日期：2023-11-21

检查医生：杨淑兰

外科（女）

项目名称	检查结果	项目名称	检查结果
皮肤	正常	甲状腺	无肿大
浅表淋巴结	无肿大	肛门	拒检
泌尿外生殖器	正常	四肢关节	未见异常
腹股沟	未见异常	足背动脉	正常
紫绀	无	色素沉着	无
脱毛	无	脱色	无
浮肿	无	皮下结节	无
头颅	正常	颈部	正常
乳腺	正常	脊柱	正常
直肠	未检	皮肤黄疸	无
四肢	活动正常	其他	无

***小结:**

未见异常

操作员：魏利平

检查日期:2023-11-21

检查医生：魏利平

眼科

项目名称	检查结果	项目名称	检查结果
视力(左)	0.8	视力(右)	0.8
辨色力	正常	眼睑	正常
结膜	正常	泪器	正常
角膜	正常	虹膜	正常
瞳孔	正常	晶状体	正常
玻璃体	正常	眼底	未见异常

***小结:**

未见异常

操作员：田野青

检查日期:2023-11-21

检查医生：田野青

耳鼻喉科

项目名称	检查结果	项目名称	检查结果
听力(左)	正常	听力(右)	正常
外耳道	正常	鼓膜	正常
鼻窦	正常	鼻中隔	正常
鼻腔	正常	扁桃体	无肿大
嗅觉	正常	咽喉	正常

***小结:**

未见异常

操作员：王存宝 检查日期:2023-11-21 检查医生：王存宝

妇科内诊

项目名称	检查结果	项目名称	检查结果
外阴	正常	尿道口	正常
阴道	通畅	子宫	正常
附件	正常	宫颈	轻度糜烂&那囊
后穹窿	正常		

***小结:**

(1) 宫颈：宫颈糜烂 那囊

操作员：许艳华 检查日期:2023-11-21 检查医生：许艳华

口腔科

项目名称	检查结果	项目名称	检查结果
唇颊	正常	齿	左下第三磨牙&右下第三磨牙&阻生齿&左上第一磨牙&左下第一磨牙&右下第一磨牙&龋

			齿&氟斑牙&牙齿磨耗
牙龈	牙龈萎缩&牙龈色红，探之出血	牙周	牙结石 I 度
舌腭	正常	腮腺	正常
颌下腺	正常	颞下颌关节	正常

***小结：**

(1) 左下第三磨牙 右下第三磨牙 阻生齿 左上第一磨牙 左下第一磨牙 右下第一磨牙 龋齿 氟斑牙 牙齿磨耗

(2) 牙龈萎缩 牙龈色红，探之出血

(3) 牙周：牙结石

操作员：麻剑 检查日期:2023-11-21 检查医生: 麻剑

检验报告

尿常规

项目名称	检查结果	单位	参考值	提示
胆红素(BIL)	-		阴性	
隐血(ERY)	1+		阴性	
小圆上皮细胞(SRC)	0	个/ul	0--0	
维生素 C	-		阴性	
异常红细胞	0	个/ul	0--3	
红细胞（正常）	5	个/ul	0--6	
鳞状上皮细胞	107	个/ul	0--0	↑
粘液丝	3	个/ul	0--0	↑
尿葡萄糖(GLU)	+-		阴性	
酮体(KET)	-		阴性	
比重(SG)	1.020		1.003--1.030	
酸碱度(PH)	6.0		4.5--8.0	
尿蛋白质(PRO)	-		阴性	
尿胆原(URO)	-		阴性	
亚硝酸盐(NIT)	-		阴性	
尿白细胞(LEU)	2+		阴性	

***小结:**

隐血(ERY)1+ 鳞状上皮细胞偏高(107 /HP) 粘液丝偏高(3 /HP) 尿葡萄糖(GLU)+- 尿白细胞(LEU)2+

操作员：李佳敏 检查日期:2023-11-21 检查医生:陈建国

血常规（五分类）

项目名称	检查结果	单位	参考值	提示
白细胞(WBC)	7.45	10 ⁹ /L	3.5--9.5	
淋巴细胞绝对值(LY#)	2.31	10 ⁹ /L	1.1--3.2	

淋巴细胞百分比(LY%)	31.0	%	20--50	
中性粒细胞绝对值(GR#)	4.50	10 ⁹ /L	1.8--6.3	
中性粒细胞百分比(GR%)	60.5	%	40--75	
嗜碱性粒细胞绝对值(BA#)	0.04	10 ⁹ /L	0--0.06	
嗜碱性粒细胞百分比(BA%)	0.5	%	0--1.0	
嗜酸性粒细胞绝对值(EO#)	0.10	10 ⁹ /L	0.02--0.52	
嗜酸性粒细胞百分比(EO%)	1.3	%	0.4--8.0	
血小板(PLT)	322	10 ⁹ /L	125--350	
血小板分布宽度(PDW)	15.9	%	15--17	
平均血小板体积(MPV)	11.3	fl	6.0--14.0	
血小板压积(PCT)	0.364	%	0.11--0.28	↑
红细胞(RBC)	4.31	10 ¹² /L	3.8--5.1	
血红蛋白	116	g/L	115--150	
红细胞压积(HCT)	36.0	%	35--45	
红细胞平均体积(MCV)	83.7	fl	82--100	
平均血红蛋白含量(MCH)	26.9	pg	27--34	↓
平均血红蛋白浓度(MCHC)	322	g/L	316--354	
单核细胞绝对值(MO#)	0.50	10 ⁹ /L	0.1--0.60	
单核细胞百分比(MO%)	6.7	%	3--10	
红细胞分布宽度标准差(RDW-SD)	45.3	fl	35--56	
红细胞分布宽度变异系数(RDW-CV)	14.2	%	10.6--16.6	
大血小板比率	34.8	%	11--45	
大血小板数目	112	10 ⁹ /L	30--90	↑
未成熟粒细胞数目	0.04	10 ⁹ /L	0--999	
未成熟粒细胞百分比	0.5	%	0--100	
有核红细胞数目	0.000	10 ⁹ /L	0--9999	

有核红细胞百分比	0.00	/100WBC	0--9999	
----------	------	---------	---------	--

***小结:**

血小板压积(PCT)偏高(0.364 %) 平均血红蛋白含量(MCH)偏低(26.9 pg) 大血小板数目偏高($112 \times 10^9/L$)

操作员：祁佳佳 检查日期:2023-11-21 检查医生:陈建国

血 HP 检测

项目名称	检查结果	单位	参考值	提示
幽门螺旋杆菌抗体检测	阴性 (-)		阴性 (-)	

***小结:**

未见异常

操作员：梁可欣 检查日期:2023-11-21 检查医生:陈建国

肾功三项

项目名称	检查结果	单位	参考值	提示
肌酐(CREA)	45.00	umol/L	41--73	
尿酸(UA)	378.00	umol/L	140--340	↑
尿素测定 (Urea)	3.10	mmol/L	2.6--7.5	

***小结:**

尿酸(UA)偏高(378.00 umol/L)

操作员：王文静 检查日期:2023-11-21 检查医生:陈建国

空腹血糖

项目名称	检查结果	单位	参考值	提示
葡萄糖(GLU)	11.75	mmol/L	3.89--6.1	↑

***小结:**

葡萄糖(GLU)偏高(11.75 mmol/L)

操作员：王文静 检查日期:2023-11-21 检查医生:陈建国

同型半胱氨酸

项目名称	检查结果	单位	参考值	提示
同型半胱氨酸	6.67	umol/L	0--15	

***小结:**

未见异常

操作员：王文静 检查日期:2023-11-21 检查医生:陈建国

生殖道微生物

项目名称	检查结果	单位	参考值	提示
线索细胞	-			
清洁度	II			
上皮细胞(白带)	++			
滴虫	-			
G-球菌	+			
霉菌	-			
G-杆菌	++			
G+杆菌	-			
G+球菌	-			

***小结:**

上皮细胞(白带)++/HP G-球菌+ G-杆菌++

操作员：黄璐瑶 检查日期:2023-11-22 检查医生:陈建国

尿沉渣

项目名称	检查结果	单位	参考值	提示
白细胞尿	179	个/ul	0--13	↑
上皮细胞(EC)	107	/HP	0--28	↑
管型(CAST)	0	个/ul	0--1	

霉菌(尿)	0	/HP	0--0	
结晶	0	/HP	0--10	
透明度(CLA)	清亮			
胆红素(BIL)	-		阴性	
颜色(Colour)	淡黄色			
红细胞(尿)(RBC)	5	个/ul	0--6	

***小结:**

白细胞尿偏高(179 个/ul) 上皮细胞(EC)偏高(107 /HP)

操作员：李佳敏 检查日期:2023-11-21 检查医生:陈建国

血脂四项

项目名称	检查结果	单位	参考值	提示
动脉硬化指数	1.92		1.31--3.19	
总胆固醇(CHOL)	4.90	mmol/L	2.59--5.2	
甘油三脂(TG)	2.80	mmol/L	0.7--1.7	↑
低密度脂蛋白(LDL)	2.34	mmol/L	0--4.13	
高密度脂蛋白(HDL)	1.22	mmol/L	0.77--1.55	

***小结:**

甘油三脂(TG)偏高(2.80 mmol/L)

操作员：王文静 检查日期:2023-11-21 检查医生:陈建国

肝功能三项

项目名称	检查结果	单位	参考值	提示
γ-谷氨酰转肽酶(GGT)	43.0	U/L	7--45	
丙氨酸氨基转移酶(ALT)	57.00	U/L	7--40	↑
门冬氨酸氨基转移酶(AST)	41.00	U/L	13--35	↑
谷草比谷丙	0.72		0.4--2.5	

***小结:**

丙氨酸氨基转移酶(ALT)偏高(57.00 U/L) 门冬氨酸氨基转移酶(AST)偏高(41.00 U/L)

操作员：王文静 检查日期:2023-11-21 检查医生:陈建国

人乳头瘤病毒检查 (HPV)

项目名称	检查结果	单位	参考值	提示
HPV 高危亚型 16	阴性(-)		阴性(-)	
HPV 高危亚型 18	阴性(-)		阴性(-)	
HPV 高危亚型 31	阴性(-)		阴性(-)	
HPV 高危亚型 26	阴性(-)		阴性(-)	
HPV 高危亚型 33	阴性(-)		阴性(-)	
HPV 高危亚型 35	阴性(-)		阴性(-)	
HPV 高危亚型 39	阴性(-)		阴性(-)	
HPV 高危亚型 45	阴性(-)		阴性(-)	
HPV 高危亚型 51	阴性(-)		阴性(-)	
HPV 高危亚型 52	阴性(-)		阴性(-)	
HPV 高危亚型 53	阴性(-)		阴性(-)	
HPV 高危亚型 56	阴性(-)		阴性(-)	
HPV 高危亚型 58	阴性(-)		阴性(-)	
HPV 高危亚型 59	阴性(-)		阴性(-)	
HPV 高危亚型 66	阴性(-)		阴性(-)	
HPV 高危亚型 68	阴性(-)		阴性(-)	
HPV 高危亚型 73	阴性(-)		阴性(-)	
HPV 高危亚型 82	阴性(-)		阴性(-)	
HPV 低危亚型 6	阴性(-)		阴性(-)	
HPV 低危亚型 11	阴性(-)		阴性(-)	
HPV 低危亚型 42	阴性(-)		阴性(-)	
HPV 低危亚型 43	阴性(-)		阴性(-)	
HPV 低危亚型 81	阴性(-)		阴性(-)	

***小结：**

未见异常

操作员：刘慧芳 检查日期:2023-11-23 检查医生:康建忠

大同现代医学检验实验室

液基薄层细胞学图文报告

ID: 2023091974

病理号: 087997

姓名: 赵宏

性别: 女

年龄: 35岁

送检科室: 体检科

电话号码: 13643427450

床号:

病历号:

体检号: 2206280977

送检医院: 大同瑞慈康复体检

送检日期: 2023-11-21

末次月经:

送检医生:

采样日期:

报告日期: 2023-11-21

标本满意度: 满意

细胞量: >40%

红细胞:

经期样本:

颈管细胞:

化生细胞:

鳞状细胞:

宫颈柱状细胞:

未见上皮内病变/恶性细胞:

正常范围内:

良性反应性改变:

- 炎症:
 - 轻度:
 - 中度:
 - 重度:
- 放疗:
- 妊娠:
- 萎缩性:
- 宫内避孕器:
- 其他:

病原体: 滴虫感染: 念珠菌感染: 细菌感染:

提示 HPV 感染: 疱疹病毒感染:

鳞状上皮细胞分析:

非典型鳞状细胞:

- 倾向上皮内瘤变:
- 倾向良性反应性改变:
- 不能明确意义(ASC-US):
- 不排除高度病变(ASC-H):

上皮内低度病变: 鳞癌:

上皮内高度病变:

- CIN2:
- CIN3:

腺上皮细胞分析:

非典型腺细胞:

- 宫内膜:
- 来源不明:

非典型腺细胞(宫颈管):

- 倾向原位腺癌:
- 不能明确意义:
- 倾向良性反应性改变:

腺癌:

- 宫颈管:
- 宫内膜:
- 其它:

炎细胞:

- 轻度:
- 中度:
- 重度:

可疑腺癌:

诊断意见: 未见上皮内病变或恶性细胞 (NILM)。

建议:

报告医师: 张荣生

地址: 大同市魏都大道 79 号, 本报告医师签字后有效
咨询: 0352-2830587 4006-122-995

妇科细胞学是筛查项目, 出于技术原因, 可能会有假阴性结果, 本检测仅对来样负责, 如果对结果有疑义, 请在收到报告 7 天内与我们联系。

大同瑞慈康复医院 12导联心电图报告

赵宏 女 35岁 体检号:144988

病床号:

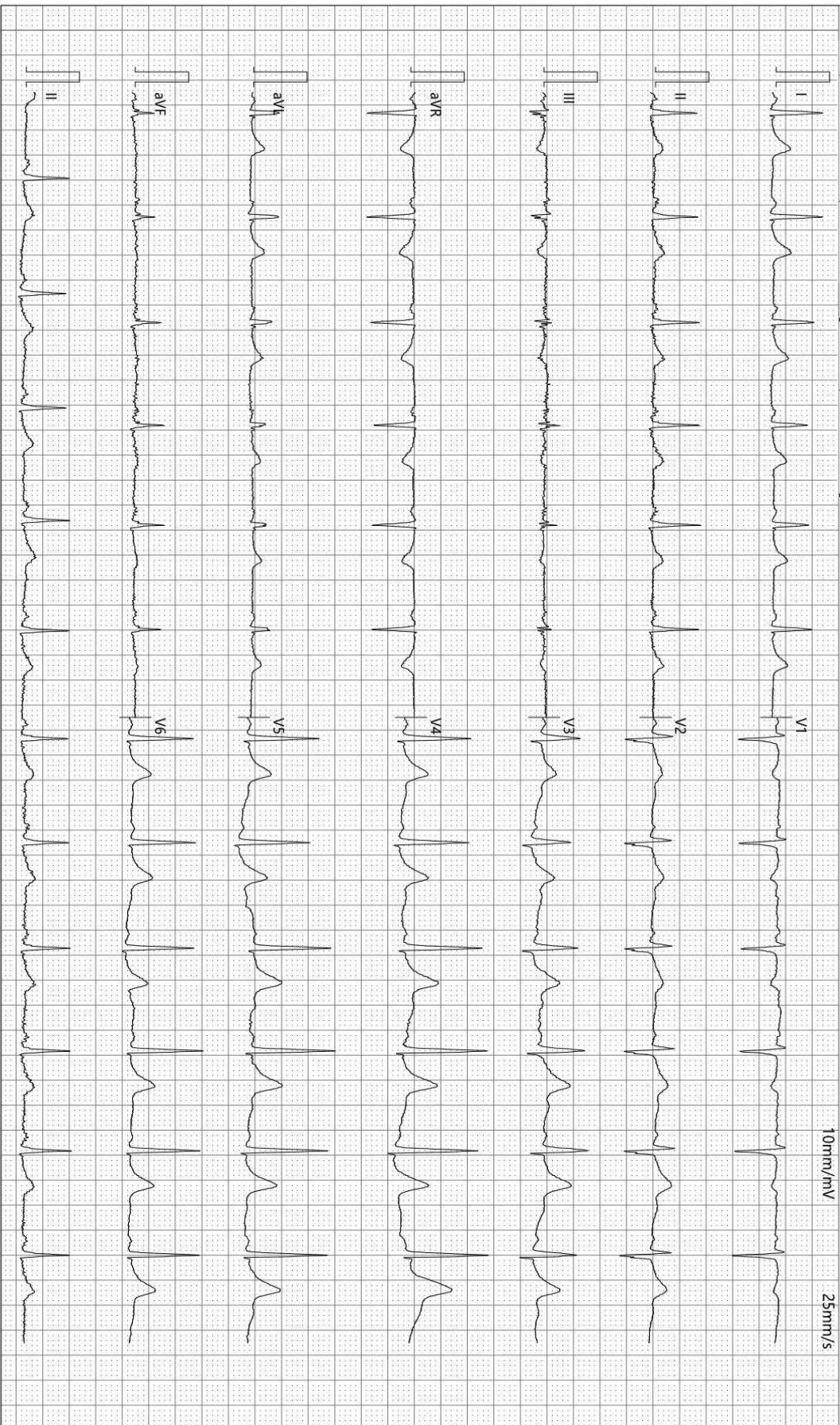
诊断结果:

- 1.窦性心律不齐
- 2.短PR间期

诊断医生:

张之生

HR : 69bpm [60 ~ 100bpm]
 P : 98ms [0 ~ 110ms]
 PR : 117 ↓ ms [120 ~ 200ms]
 QRS : 93ms [60 ~ 100ms]
 QT/QTc : 404/435ms [320 ~ 440/0 ~ 460ms]
 P/QRS/T : 48/21/6deg. [0 ~ 75/-30 ~ 90/0 ~ 75deg]
 RV5/SV1 : 1.406/0.720mV [0.0 ~ 2.5/0.0 ~ 2.0mV]



检查时间:2023-11-21 09:11:20

诊断时间:2023-11-21 09:29:26

SEMIP V1.90

仅供临床参考

Text




大同瑞慈健康体检

颅内多普勒血流图 (TCD) 检查报告单


姓名: 赵宏 性别: 女 年龄: 35 岁 检查号: 2206280977
 申请科室: 体检科 申请医师: 李菊蓉 检查类型: 颅内血管 床号:

LVA 69mm(深度) PW 2MHz
100




Vs:50.1 Vd:26.5 Vm:34.4
 PI:0.69 RI:0.47 S/D:1.89

RVA 71mm(深度) PW 2MHz
100



Vs:51.3 Vd:25.7 Vm:34.2
 PI:0.75 RI:0.50 S/D:2.00

BA 73mm(深度) PW 2MHz
100



Vs:50.9 Vd:27.7 Vm:35.5
 PI:0.65 RI:0.46 S/D:1.84

Vs: Vd: Vm:
 PI: RI: S/D:

Vs: Vd: Vm:
 PI: RI: S/D:

Vs: Vd: Vm:
 PI: RI: S/D:

医生意见

结论: 椎-基底动脉脑血管超声未见异常。

李菊蓉

检查日期: 2023-11-21

本报告单仅提供临床参考

大同瑞慈健康体检

骨密度检测报告

受检者信息

受检者ID: 2206280977

姓名: 赵宏

出生年月日: 1988/1/26

年龄: 35

性别: 女

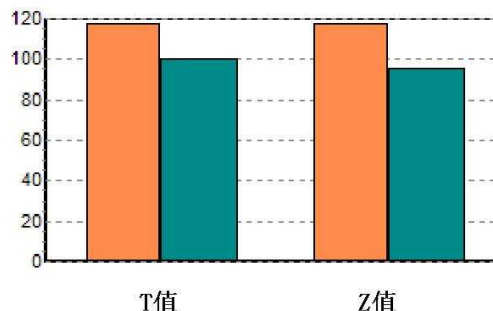
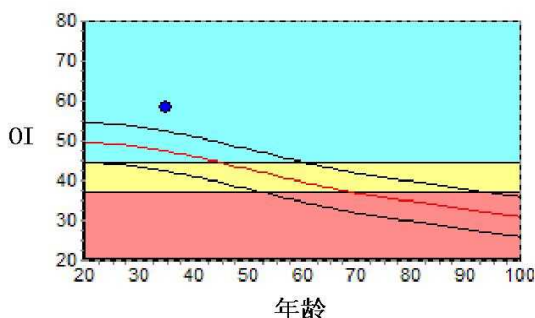
测定部位(右/左): 右

测定结果

测定日期: 2023/11/21 9:41:19

测试编号: 1/1

受测者 平均值



数据库: Asia

OI: 58.4

SOS: 1377.8 m/s, BUA: 43.9

T值: 1.75

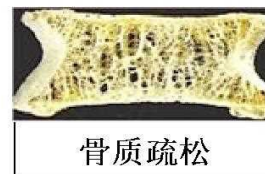
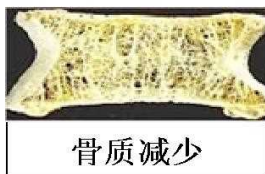Z值: 2.21

成人比: 117.6 %

同龄比: 123.3 %

OPR: N/A %

结果分析



注解

以上结论仅供参考

科室:

医生签名:

医院地址 大同瑞慈健康体检

地址 大同市平城区魏都大道79号

联系电话 0352-2824444

操作者 名燕凌

双源 CT 诊断图文报告

流水号: 2206280977

影像号: CT20231121046

姓名: 赵宏

年龄: 35 岁

性别: 女

检查设备: 西门子量子双源 CT

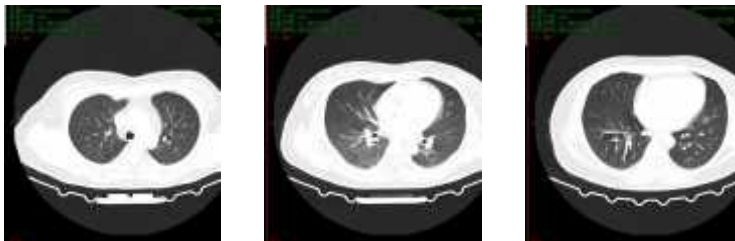体检号: 144988

申请医院: 本院

体检科室: 体检科

检查部位: CT 检查

经典图像:



影像所见:

胸廓对称, 骨性肋骨完整, 胸壁软组织结构良好, 两肺支气管血管纹理走行分布良好, 支气管束结构清晰, 双肺通气良好。肺门结构未见异常。纵隔无偏移, 段以上支气管通畅。心影及大血管形态结构正常, 纵隔内未见肿大淋巴结。胸膜未见异常。

影像诊断:

胸部未见明显异常

报告医师: 剧艳军

检查日期: 2023-11-24

审核医师: 剧艳军

报告日期: 2023-11-24

超声诊断图文报告

流水号: 2206280977

影像号: 1456064

姓名: 赵宏

年龄: 35 岁

性别: 女

检查设备: Vivid E95

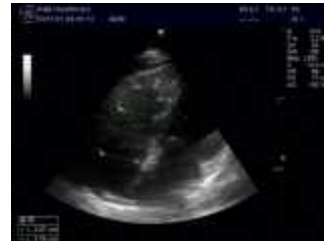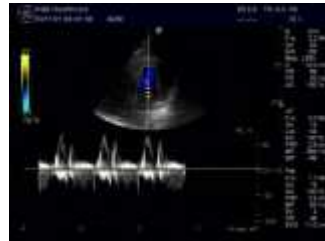
体检号: 144988

申请医院: 本院

体检科室: 体检科

检查部位: 心脏彩超

经典图像:



影像所见:

超声测量 (单位: mm)

升主动脉内径 24 (32±3mm)

左房内径 24 (35mm)

室间隔 10 (8-11mm)

左室内径 45 (47±4mm)

左室后壁 10 (8-11mm)

EF66% (50-80%)

右室内径 28 (36±4mm)

右房内径 26 (36±4mm)

FS36% (28-41%)

主肺动脉内径 21 (23±3mm)

升主动脉内径正常, 心脏各腔室大小正常, 室间隔厚度正常, 左室壁未见明显节段性运动异常, 各瓣膜及启闭功能未见明显异常, 舒张期二尖瓣口血流频谱 E/A>1, 心包腔未见积液。

影像诊断:

心脏结构及功能未见明显异常

报告医师: 李菊蓉

检查日期: 2023-11-21

审核医师: 李菊蓉

报告日期: 2023-11-21

超声诊断图文报告

流水号: 2206280977

影像号: 1456072

姓名: 赵宏

年龄: 35 岁

性别: 女

检查设备: Vivid E95

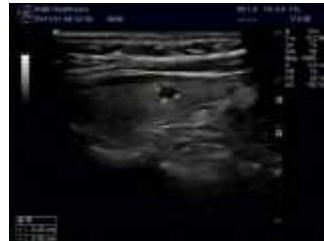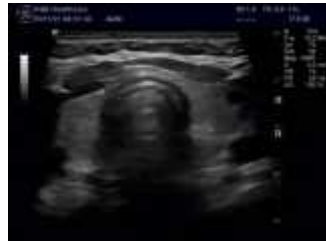体检号: 144988

申请医院: 本院

体检科室: 体检科

检查部位: 甲状腺彩超

经典图像:



影像所见:

甲状腺双侧叶形态正常, 包膜完整, 左侧叶探及囊实性结节, 大小约 0.4*0.3cm, 形态规则, 边界清, 余实质回声均匀, CDFI: 未见异常血流信号。

双侧颈部未见明显肿大淋巴结。

影像诊断:

甲状腺左侧叶结节 TI-RADS 3 级

报告医师: 李菊蓉

检查日期: 2023-11-21

审核医师: 李菊蓉

报告日期: 2023-11-21

超声诊断图文报告

流水号: 2206280977

影像号: 1456077

姓名: 赵宏

年龄: 35 岁

性别: 女

检查设备: Vivid E95

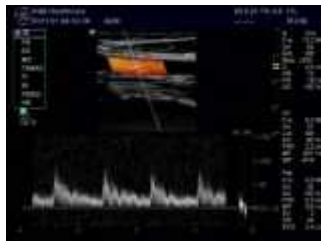
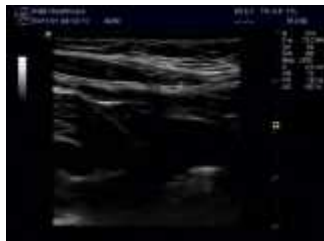体检号: 144988

申请医院: 本院

体检科室: 体检科

检查部位: 颈部血管彩超

经典图像:



影像所见:

右锁骨下动脉起始处、双侧颈总动脉、颈内、颈外动脉起始段内中膜不增厚，内壁欠光滑，管壁未见明确强回声斑。CDFI: 血流充盈好。PW: 频谱形态正常。

双侧椎动脉走行正常，椎动脉内径正常，管壁不厚，管腔内为无回声，CDFI: 血流充盈好。PW: 频谱正常。

影像诊断:

双侧颈动脉、椎动脉未见明显异常

报告医师: 李菊蓉

检查日期: 2023-11-21

审核医师: 李菊蓉

报告日期: 2023-11-21



大同市医学影像研究中心

注: 本报告仅供临床医生参考!

地址: 大同市魏都大道 79 号。若有疑问, 请致电: 0352---2830580

超声诊断图文报告

流水号: 2206280977

影像号: 1456081

姓名: 赵宏

年龄: 35 岁

性别: 女

检查设备: Vivid E95

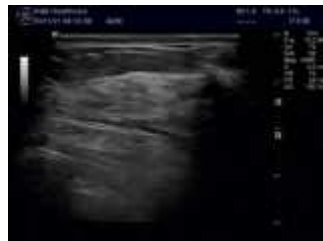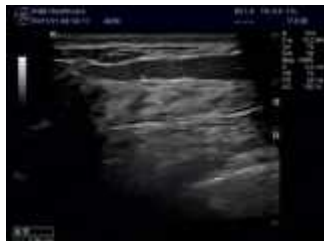体检号: 144988

申请医院: 本院

体检科室: 体检科

检查部位: 乳腺彩超

经典图像:



影像所见:

双侧乳腺腺体层次清晰, 右乳腺体厚 0.8cm, 左乳腺体厚 0.7cm, 乳导管未见扩张, 未见明显占位性病变, CDFI: 未见异常血流信号。

影像诊断:

双侧乳腺未见明显异常

报告医师: 李菊蓉

检查日期: 2023-11-21

审核医师: 李菊蓉

报告日期: 2023-11-21

超声诊断图文报告

流水号: 2206280977

影像号: 1456085

姓名: 赵宏

年龄: 35 岁

性别: 女

检查设备: Vivid E95

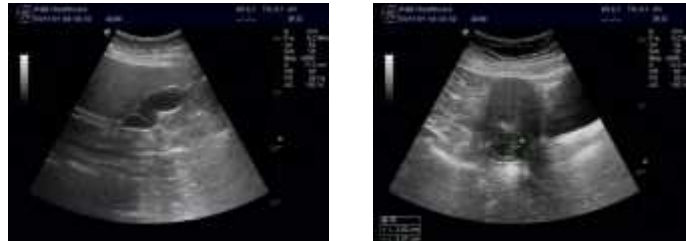体检号: 144988

申请医院: 本院

体检科室: 体检科

检查部位: 全腹彩超

经典图像:



影像所见:

肝脏大小形态正常, 包膜光滑完整, 实质回声细腻增强, 肝内管道系统走行尚清晰, 门静脉及肝内胆管不扩张。

胆囊大小形态正常, 壁不厚、光滑, 囊内透声好, 肝外胆管不扩张。

胰腺大小形态正常, 实质回声均匀, 主胰管不扩张。

脾脏大小形态正常, 实质回声均匀, 脾门静脉不宽。

双肾大小形态正常, 皮髓质分界清晰, 集合系统未见分离, 双侧输尿管未见扩张。

膀胱充盈佳, 未见明显异常。

前位子宫, 大小约 6.1*5.2*6.7cm, 肌壁回声欠均匀, 内探及数个低回声结节, 较大的位于后壁, 大小约 2.5*2.5cm, 边界清, 内膜线清晰, 厚 0.8cm, 宫颈厚约 2.9cm, 其内探及囊性结构, 直径约 0.7cm, 双侧附件区未见异常。

影像诊断:

1. 轻度脂肪肝
2. 子宫肌瘤 多发
3. 宫颈那囊

报告医师: 李菊蓉

检查日期: 2023-11-21

审核医师: 李菊蓉

报告日期: 2023-11-21