



2206280882

大同五洲心血管病医院

健康体检报告

体检编号	267072	工号	18
姓名	吴慧敏		
性别	男	年龄	44岁
单位	大同市税务局		
部门	市税务局机关		
联系电话	13546050151		
体检日期	2026-03-18		

尊敬的吴慧敏先生您好！

首先,五洲心血管健康体检全体员工欢迎您的光临,并对您的信任表示衷心的感谢！

您于 2026-03-18 (体检编号: 267072) 完成健康检查,本机构的各科医生已根据您的体检项目及结果,汇总成此份健康体检报告,并经总检医生审核。据此提出对您健康状况的综合分析及建议。

五洲心血管健康体检倡导守护心健康,预见未来的人文理念。希望您仔细阅读并妥善地保管此份健康体检报告,并认真关注报告中的提示与建议,若您对报告内容有任何疑问,可直接与五洲健康体检客服部联系,进一步咨询。

健康体检咨询电话: 0352-5332388

客户服务咨询电话: 0352-5339811

五洲健康体检报告由下列内容组成:

第一部分:主检报告

第二部分:分科分项结果

第三部分:检验报告

第四部分:附表

大同五洲心血管病医院
0352-5332388

主检报告

检查综述

- 1、【外科（男）】（1）甲状腺：稍大
- 2、【眼科】（1）左眼视力下降（2）右眼视力下降
- 3、【耳鼻喉科】（1）鼻腔黏膜干燥结痂
- 4、【血常规（五分类）】中性粒细胞绝对值(GR#)偏低($1.58 \times 10^9/L$) 血小板分布宽度(PDW)偏低(12.6 f1) 血红蛋白偏低(123 g/L) 红细胞压积(HCT)偏低(39.4 %) 平均血红蛋白含量(MCH)偏低(25.8 pg) 平均血红蛋白浓度(MCHC)偏低(312 g/L)
- 5、【肾功三项】肌酐(CREA)偏低(44.70 $\mu\text{mol/L}$) 尿酸(UA)偏低(196.00 $\mu\text{mol/L}$)
- 6、【尿常规】鳞状上皮细胞偏高(23 /HP) 粘液丝偏高(1 /HP) 尿白细胞(LEU)+-
- 7、【甲状腺彩超】甲状腺弥漫性改变 建议查甲功
- 8、【口腔科】（1）右下第三磨牙 阻生齿

医生建议

【左眼视力下降】：

(1) 视力下降是由角膜白斑或角膜炎、晶状体混浊、眼底疾病、屈光不正等原因引起，建议眼科诊断治疗。

【右眼视力下降】：

(1) 视力下降是由角膜白斑或角膜炎、晶状体混浊、眼底疾病、屈光不正等原因引起，建议眼科诊断治疗。

【平均血红蛋白浓度(MCHC)偏低】：

(1) 建议内科咨询，定期复查。

【血小板分布宽度(PDW)偏低】：

(1) 供内科结合临床参考。

【红细胞压积(HCT)偏低】：

(1) 结合临床，内科咨询。

(2) 血液流动性增加，其降低的临床意义可能是由于体内水分较多，或有贫血，定期复查血常规，血液科随诊。

【平均血红蛋白含量(MCH)偏低】：

(1) 供内科结合临床参考。

【血红蛋白偏低】：

(1) 血红蛋白偏低通常提示贫血。

(2) 血液科咨询，必要时治疗。

(3) 复查血常规。

【中性粒细胞绝对值(GR#)偏低】：

大同五洲心血管病医院

0352-5332388

(1) 结合白细胞计数，供内科临床参考。

【尿酸(UA)偏低】：

(1) 建议内科结合临床参考。

【肌酐(CREA)偏低】：

- (1) 临床上肾功能检查项目很多，常规体检一般只做三项测定，即血肌酐(Cr)、血尿素氮(BUN)、血尿酸(UA)，通过这三项可初筛肾功能的情况。
- (2) 血肌酐(Cr)由外源性和内源性两类组成。血肌酐是肌肉中肌酸代谢的最终产物，产生之后会被血液运到肾脏由肾小球滤过排出体外，肾小管基本不吸收且分泌量较少。
- (3) 在外源性肌酐摄入量保持稳定的情况下，血中肌酐浓度取决于肾小球滤过能力，当肾实质损害，肾小球滤过率下降至正常人的1/3时肌酐浓度就会明显上升，故测定肌酐浓度可作为肾小球滤过受损的指标，也是判定肾功能是否受损的重要指标。
- (4) 血肌酐升高常见于各种原因引起的滤过功能减退，如急慢性肾衰竭；另外如果血肌酐在正常高值附近，就要引起重视了，若同时尿常规也有问题，建议尽快前往肾内科诊治。
- (5) 在临床上如果肉食摄入过多、体育活动多导致肌肉分解代谢旺盛、体型强壮的人肌酐水平易偏高；反之，长期素食、卧床、肌肉萎缩、体型瘦小的人肌酐水平易偏低，需要饮食均衡，加强蛋白质的摄入。

【鳞状上皮细胞偏高】：

(1) 在生理情况下，机体正常的新陈代谢都会引起鳞状上皮细胞的脱离，这是一种正常的机体现象。如果长时间出现鳞状上皮细胞偏高的现象时，则有可能是尿路感染、泌尿系统结石等因素导致，应及时往泌尿外科进一步诊断治疗。

【粘液丝偏高】：

- (1) 尿常规中粘液丝是由尿路中细胞分泌出来的，在有尿路感染时分泌会明显增多，且伴有炎症细胞的出现。
- (2) 粘液丝偏高，可分为生理性偏高和病理性偏高两种，生理性偏高一般是由于喝水较少导致的尿液浓缩，一般在喝水后就能达到稀释的效果。
- (3) 病理性的粘液丝偏高是由于泌尿系炎症或者是前列腺炎导致的，需要注意观察，多喝水，同时有白细胞等炎症细胞增多时，应及时服用抗感染药物治疗。如果仅有粘液丝的增多而没有白细胞等炎症细胞增多时，尿路有炎症的可能性不大。
- (4) 建议平时饮食注意清淡，多喝水，少吃油腻和辛辣的食物，要注意个人清洁卫生，勤洗阴部，注意休息。

【尿白细胞(LEU)++】：

(1) 建议结合临床参考。

【甲状腺弥漫性改变】：

(1) 甲状腺弥漫性病变是甲状腺的一种病症，临床上常见的病种，多为结节性甲状腺肿、甲状腺癌、桥本甲状腺炎、甲亢等。建议内分泌科结合临床诊治。

【阻生齿】：

- (1) 牙齿在颌骨内由于位置不当，不能萌出到正常咬合位置，这样的牙齿称为阻生齿。最常见的阻生齿是下颌第三磨牙，其次是上颌第三磨牙和上颌尖牙等。
- (2) 阻生齿和覆盖在其上的牙龈之间，很容易藏污纳垢，滋生细菌，引起口臭、牙齿龋坏等，当身体抵抗力下降时，常常会导致牙冠周围的牙龈发生炎症，严重时脸颊可致肿胀，张口困难，甚至会引起全身发烧，颌下淋巴结肿大。
- (3) 阻生齿常常还会引起邻牙龋坏、松动、牙槽骨吸收等症状，所以能引起这些病变的阻生牙应该拔除。
- (4) 由于阻生齿位置不正，被邻牙阻挡，有些还可能完全被骨组织包埋，因此阻生齿的拔除比拔除其他牙齿要困难，被牙龈覆盖的要切开牙龈，被骨包埋的要把骨去除，被邻牙挡住的要把牙冠劈开，分片拔除。
- (5) 拔阻生齿费时较长，术中术后可能发生的并发症也较多，如：出血、断根、邻牙损伤等。

大同五洲心血管病医院

0352-5332388

(6) 建议如果阻生齿位置不当，引起智齿冠周炎、邻牙的龋坏、松动等病变时，可往口腔科行拔除术。

【鼻腔黏膜干燥结痂】：

(1) 建议耳鼻喉科诊断治疗。

【甲状腺：稍大】：

(1) 建议外科诊断治疗。

汇总医生：

主检日期： 2026-03-19

主检医生：

分科结果

身高、体重、血压

项目名称	检查结果	项目名称	检查结果
身高	168cm	体重	56kg
血压	135/84mmHg		

***小结:**

未见异常

操作员：赵婉如

检查日期：2026-03-18

检查医生：名燕凌

内科

项目名称	检查结果	项目名称	检查结果
心率	76 次/min	心律	齐
心脏杂音	无	心界	正常
肺部	正常	呼吸音	呼吸音清
啰音	未闻及	叩诊	叩诊呈清音
腹部触诊	腹部平软	发育	正常
肝胆	肋下未触及	脾脏	肋下未触及
双肾	无叩击痛	肠鸣音	正常
营养	良好	神经系统	正常
生理反射	生理反射存在	病理反射	病理反射未引出
颅神经	正常	运动功能	正常
深浅感觉	正常	其它	无异常发现
既往史	无		

***小结:**

未见异常

操作员：名燕凌

检查日期：2026-03-18

检查医生：名燕凌

大同五洲心血管病医院

0352-5332388

外科（男）

项目名称	检查结果	项目名称	检查结果
皮肤	正常	甲状腺	稍大
脊椎	无畸形	浅表淋巴结	无肿大
肛门	正常	前列腺	未检
泌尿外生殖器	正常	四肢关节	未见异常
腹股沟	未见异常	足背动脉	正常
紫绀	无	色素沉着	无
脱毛	无	脱色	无
浮肿	无	皮下结节	无
头颅	正常	颈部	正常
乳腺	正常	脊柱	正常
直肠	未检	皮肤黄疸	无
四肢	活动正常	其他	无

*小结：

(1) 甲状腺：稍大

操作员：张明远

检查日期：2026-03-18

检查医生：张明远

眼科

项目名称	检查结果	项目名称	检查结果
视力(左)	0.5	视力(右)	0.4
辨色力	正常	眼睑	正常
结膜	正常	泪器	正常
角膜	正常	虹膜	正常
瞳孔	正常	晶状体	正常
玻璃体	正常	眼底	未见异常

大同五洲心血管病医院

0352-5332388

***小结：**

- (1) 左眼视力下降
- (2) 右眼视力下降

操作员：田野青 检查日期：2026-03-18 检查医生：田野青

耳鼻喉科

项目名称	检查结果	项目名称	检查结果
听力(左)	正常	听力(右)	正常
外耳道	正常	鼓膜	正常
鼻窦	正常	鼻中隔	正常
鼻腔	鼻腔黏膜干燥结痂	扁桃体	无肿大
嗅觉	正常	咽喉	正常

***小结：**

- (1) 鼻腔黏膜干燥结痂

操作员：裴文兴 检查日期：2026-03-18 检查医生：裴文兴

口腔科

项目名称	检查结果	项目名称	检查结果
唇颊	正常	齿	右下第三磨牙&阻生齿
齿龈	正常	牙周	正常
舌腭	正常	腮腺	正常
颌下腺	正常	颞下颌关节	正常

***小结：**

- (1) 右下第三磨牙 阻生齿

操作员：龚富生 检查日期：2026-03-18 检查医生：龚富生

检验报告

尿常规

项目名称	检查结果	单位	参考值	提示
胆红素(BIL)	-		阴性	
隐血(ERY)	-		阴性	
小圆上皮细胞(SRC)	0	个/u1	0--0	
维生素C	-		阴性	
异常红细胞	0	个/u1	0--3	
红细胞(正常)	0	个/u1	0--6	
鳞状上皮细胞	23	个/u1	0--0	↑
粘液丝	1	个/u1	0--0	↑
尿葡萄糖(GLU)	-		阴性	
酮体(KET)	-		阴性	
比重(SG)	1.020		1.003--1.030	
酸碱度(PH)	6.5		4.5--8.0	
尿蛋白质(PRO)	-		阴性	
尿胆原(URO)	-		阴性	
亚硝酸盐(NIT)	-		阴性	
尿白细胞(LEU)	+-		阴性	

*小结:

鳞状上皮细胞偏高(23 /HP) 粘液丝偏高(1 /HP) 尿白细胞(LEU) +-

操作员：荆鹏山 检查日期：2026-03-18

检查医生：康建忠

血常规(五分类)

项目名称	检查结果	单位	参考值	提示
------	------	----	-----	----

白细胞(WBC)	3.78	$10^9/L$	3.5--9.5	
淋巴细胞绝对值(LY#)	1.89	$10^9/L$	1.1--3.2	
淋巴细胞百分比(LY%)	50.0	%	20--50	
中性粒细胞绝对值(GR#)	1.58	$10^9/L$	1.8--6.3	↓
中性粒细胞百分比(GR%)	41.9	%	40--75	
嗜碱性粒细胞绝对值(BA#)	0.01	$10^9/L$	0--0.06	
嗜碱性粒细胞百分比(BA%)	0.1	%	0--1.0	
嗜酸性粒细胞绝对值(EO#)	0.03	$10^9/L$	0.02--0.52	
嗜酸性粒细胞百分比(EO%)	0.8	%	0.4--8	
血小板(PLT)	227	$10^9/L$	125--350	
血小板分布宽度(PDW)	12.6	%	15--17	↓
平均血小板体积(MPV)	10.7	f1	6.0--14.0	
血小板压积(PCT)	0.243	%	0.11--0.28	
红细胞(RBC)	4.77	$10^{12}/L$	4.3--5.8	
血红蛋白	123	g/L	130--175	↓
红细胞压积(HCT)	39.4	%	40--50	↓
红细胞平均体积(MCV)	82.6	f1	82--100	
平均血红蛋白含量(MCH)	25.8	pg	27--34	↓
平均血红蛋白浓度(MCHC)	312	g/L	316--354	↓
单核细胞绝对值(MO#)	0.27	$10^9/L$	0.1--0.6	
单核细胞百分比(MO%)	7.2	%	3--10	
红细胞分布宽度标准差(RDW-SD)	43.5	f1	35--56	
红细胞分布宽度变异系数(RDW-CV)	14.9	%	10.6--16.6	
大血小板比率	30.5	%	11--45	
大血小板数目	69	$10^9/L$	30--90	
未成熟粒细胞数目	0.00	$10^9/L$	0--0.6	

未成熟粒细胞百分比	0.0	%	0--10	
有核红细胞数目	0.000	$10^9/L$	0--9999	
有核红细胞百分比	0.00	/100WBC	0--9999	

***小结:**

中性粒细胞绝对值(GR#) 偏低($1.58 \times 10^9/L$) 血小板分布宽度(PDW) 偏低(12.6 fl) 血红蛋白偏低(123 g/L) 红细胞压积(HCT) 偏低(39.4 %) 平均血红蛋白含量(MCH) 偏低(25.8 pg) 平均血红蛋白浓度(MCHC) 偏低(312 g/L)

操作员：祁佳佳 检查日期:2026-03-18 检查医生:康建忠

血 HP 检测

项目名称	检查结果	单位	参考值	提示
幽门螺旋杆菌抗体检测	阴性 (-)		阴性 (-)	

***小结:**

未见异常

操作员：祁佳佳 检查日期:2026-03-18 检查医生:康建忠

肾功三项

项目名称	检查结果	单位	参考值	提示
肌酐(CREA)	44.70	umol/L	57--97	↓
尿酸(UA)	196.00	umol/L	200--420	↓
尿素测定(Urea)	4.52	mmol/L	3.1--8.0	

***小结:**

肌酐(CREA) 偏低(44.70 umol/L) 尿酸(UA) 偏低(196.00 umol/L)

操作员：梁可欣 检查日期:2026-03-18 检查医生:康建忠

空腹血糖

项目名称	检查结果	单位	参考值	提示
葡萄糖(GLU)	5.10	mmol/L	3.89--6.1	

***小结:**

大同五洲心血管病医院

0352-5332388

未见异常

操作员：梁可欣 检查日期：2026-03-18 检查医生：康建忠

同型半胱氨酸

项目名称	检查结果	单位	参考值	提示
同型半胱氨酸	6.70	umol/L	0--15	

***小结:**

未见异常

操作员：梁可欣 检查日期：2026-03-18 检查医生：康建忠

尿沉渣

项目名称	检查结果	单位	参考值	提示
白细胞尿	7	个/u1	0--13	
上皮细胞(EC)	23	/HP	0--28	
管型(CAST)	0	个/u1	0--1	
霉菌(尿)	0	/HP	0--0	
结晶	0	/HP	0--10	
透明度(CLA)	清亮			
胆红素(BIL)	-		阴性	
颜色(Colour)	淡黄色			
红细胞(尿)(RBC)	0	个/u1	0--6	

***小结:**

未见异常

操作员：荆鹏山 检查日期：2026-03-18 检查医生：康建忠

血脂四项

项目名称	检查结果	单位	参考值	提示
动脉硬化指数	2.33		1.31--3.19	

大同五洲心血管病医院

0352-5332388

总胆固醇(CHOL)	5.06	mmol/L	2.59--5.2	
甘油三脂(TG)	1.43	mmol/L	0.7--1.7	
低密度脂蛋白(LDL)	2.91	mmol/L	0--4.13	
高密度脂蛋白(HDL)	1.25	mmol/L	0.77--1.55	

***小结:**

未见异常

操作员：梁可欣 检查日期:2026-03-18 检查医生:康健忠

肝功能三项

项目名称	检查结果	单位	参考值	提示
γ-谷氨酰转肽酶(GGT)	12.0	U/L	10--60	
丙氨酸氨基转移酶(ALT)	16.00	U/L	9--50	
门冬氨酸氨基转移酶(AST)	23.00	U/L	15--40	
谷草比谷丙	1.44		0.4--2.5	

***小结:**

未见异常

操作员：梁可欣 检查日期:2026-03-18 检查医生:康健忠

体检科 12导联心电图报告

吴慧敏 男 44岁

体检号:267072

病床号:

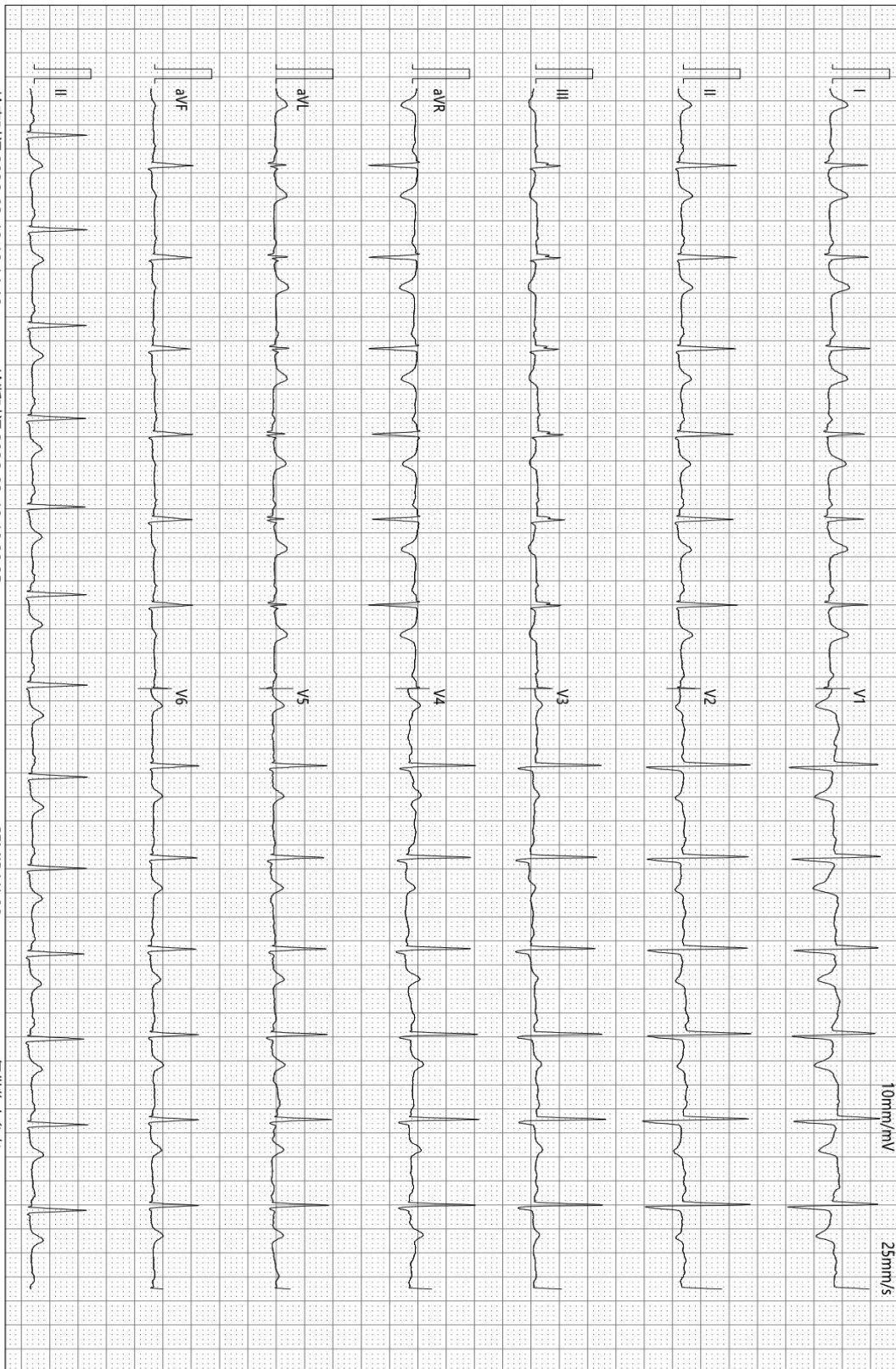
诊断结果:

- 1.窦性心律
- 2.大致正常心电图

诊断医生:

张之生

HR : 80bpm [60 ~ 100bpm]
 P : 106ms [0 ~ 110ms]
 PR : 152ms [120 ~ 200ms]
 QRS : 86ms [60 ~ 100ms]
 QT/QTc : 357/413ms [320 ~ 440/0 ~ 450ms]
 P/QRS/T : 36/51/6deg. [0 ~ 75/-30 ~ 90/0 ~ 75deg]
 RV5/SV1 : 0.924/0.777mV [0.0 ~ 2.5/0.0 ~ 2.0mV]



检查时间:2026-03-18 10:14:46

诊断时间:2026-03-18 10:20:25

SEMIP V1.90

仅供临床参考

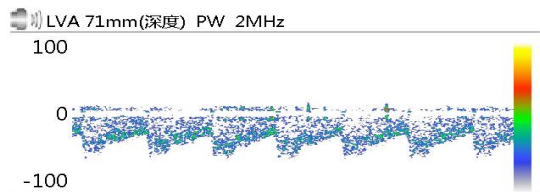
Text



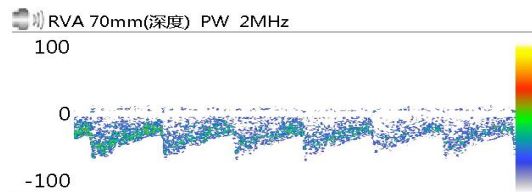
大同瑞慈健康体检

颅内多普勒血流图 (TCD) 检查报告单

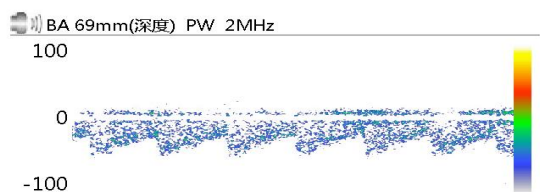
姓名: 吴慧敏 性别: 女 年龄: 44 岁 检查号: 2206280882
 申请科室: 体检科 申请医师: 李菊蓉 检查类型: 颅内血管 床号:



Vs:63.8 Vd:32.3 Vm:42.8
 PI:0.74 RI:0.49 S/D:1.97



Vs:64.6 Vd:32.3 Vm:43.1
 PI:0.75 RI:0.50 S/D:2.00



Vs:55.9 Vd:26.9 Vm:36.6
 PI:0.79 RI:0.52 S/D:2.08

Vs: Vd: Vm:
 PI: RI: S/D:

Vs: Vd: Vm:
 PI: RI: S/D:

Vs: Vd: Vm:
 PI: RI: S/D:

医生意见

结论: 椎-基底动脉脑血管超声未见异常。

李菊蓉

检查日期: 2026-03-18

本报告单仅提供临床参考

大同五洲心血管病医院

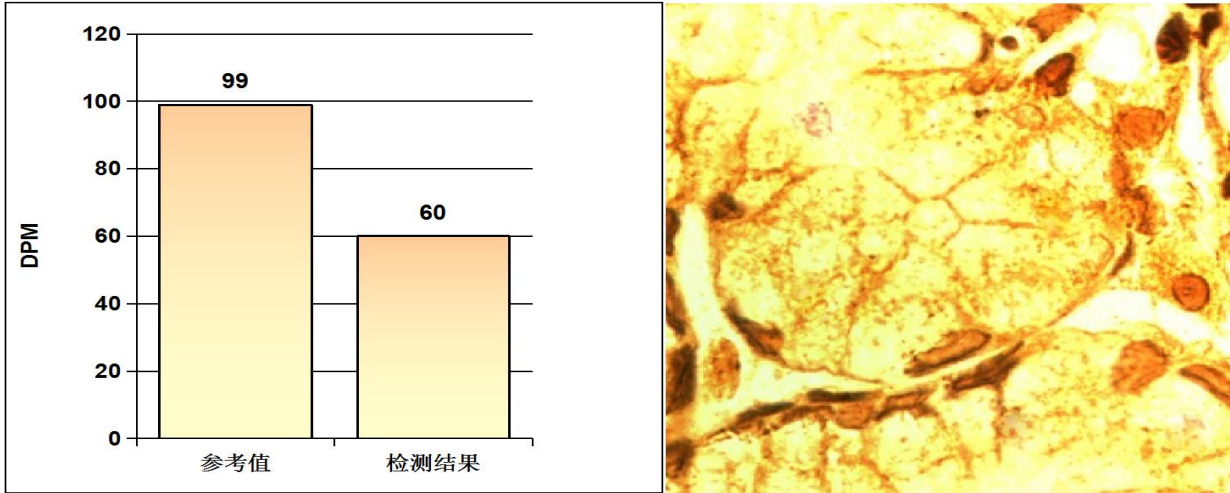
0352-5332388

大同瑞慈康复医院

¹⁴C呼气试验检验报告

姓名	吴慧敏	年龄	44	性别	男
住院号	0	日期	2026/3/18 10:37:10	电话	13546050151
送检医生	曹居杰	样品编号	8713	编号	2206280882

¹⁴C呼气试验



阳性参考值 (Disintegrations Per Minute(DPM)):

DPM值:	dpm > 2499	阳性++++
	1499 < dpm ≤ 2499	阳性+++
	499 < dpm ≤ 1499	阳性++
	149 < dpm ≤ 499	阳性+
	dpm ≤ 99	阴性
	99 < dpm ≤ 149	不确定

检测结果: **dpm= 60** **阴性**

检测者: _____ 宋晓宁



大同五洲心血管病医院

超声诊断图文报告

流水号: 2206280882

超声号: 2130856

姓名: 吴慧敏

年龄: 44 岁

性别: 男

检查设备: Vivid E95

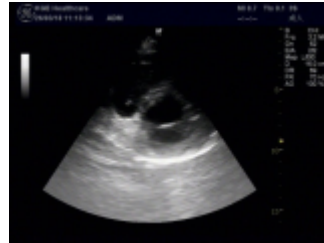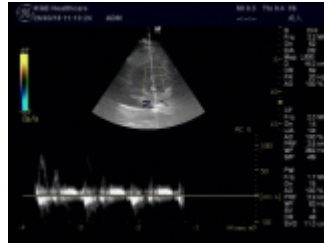
体检号: 267072

申请医院: 本院

体检科室: 体检科

检查部位: 心脏彩超

经典图像:



影像所见:

超声测量 (单位: mm)

升主动脉内径 25 (21-36)	左房内径 24 (22-39)	室间隔 10 (8-11)
左室内径 39 (37-54)	左室后壁 9 (8-11)	EF66% (50-80%)
右室内径 25 (25-40)	右房内径 28 (25-42)	FS36% (28-41%)
主肺动脉内径 20 (15-25)		

升主动脉内径正常, 心脏各腔室大小正常, 室间隔厚度正常, 左室壁未见明显节段性运动异常, 各瓣膜及启闭功能未见明显异常, 舒张期二尖瓣口血流频谱 E/A>1, 心包腔未见积液。

影像诊断:

心脏结构及功能未见明显异常

报告医师: 李菊蓉

检查日期: 2026-03-18

审核医师: 李菊蓉

报告日期: 2026-03-18

温馨提示: 本报告仅供临床医生参考! 若有疑问, 请致电: 0352---5339668

地址: 大同市平城区迎宾街 750 号。

大同五洲心血管病医院

0352-5332388



大同五洲心血管病医院

超声诊断图文报告

流水号: 2206280882

超声号: 2130846

姓名: 吴慧敏

年龄: 44岁

性别: 男

检查设备: Vivid E95

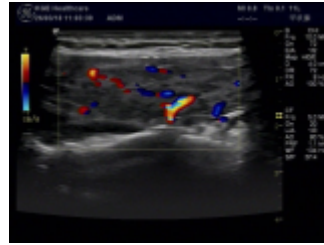
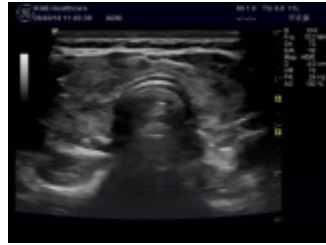体检号: 267072

申请医院: 本院

体检科室: 体检科

检查部位: 甲状腺彩超

经典图像:



影像所见:

甲状腺双侧叶形态正常, 包膜完整, 实质回声粗糙, 呈结节样改变, CDFI: 血流信号较丰富。
双侧颈部未见明显肿大淋巴结。

影像诊断:

甲状腺弥漫性改变建议查甲功

报告医师: 李菊蓉

检查日期: 2026-03-18

审核医师: 李菊蓉

报告日期: 2026-03-18

温馨提示: 本报告仅供临床医生参考! 若有疑问, 请致电: 0352---5339668

地址: 大同市平城区迎宾街 750 号。

大同五洲心血管病医院

0352-5332388



大同五洲心血管病医院

超声诊断图文报告

流水号：2206280882

超声号：2130852

姓名：吴慧敏

年龄：44岁

性别：男

检查设备：Vivid E95

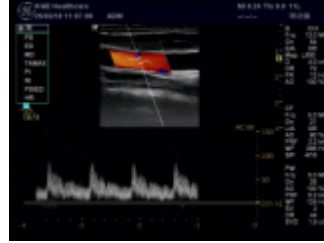
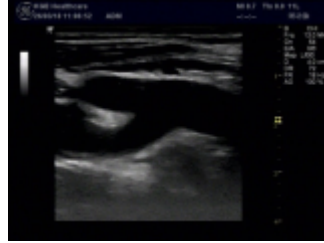
体检号：267072

申请医院：本院

体检科室：体检科

检查部位：颈部血管彩超

经典图像：



影像所见：

右锁骨下动脉起始处、双侧颈总动脉、颈内、颈外动脉起始段内中膜不增厚，内壁欠光滑，管壁未见明确强回声斑。CDFI：血流充盈好。PW：频谱形态正常。 双侧椎动脉走行正常，椎动脉内径正常，管壁不厚，管腔内为无回声，CDFI：血流充盈好。PW：频谱正常。

影像诊断：

双侧颈动脉、椎动脉未见明显异常

报告医师：李菊蓉

检查日期：2026-03-18

审核医师：李菊蓉

报告日期：2026-03-18

温馨提示：本报告仅供临床医生参考！若有疑问，请致电：0352---5339668

地址：大同市平城区迎宾街750号。

大同五洲心血管病医院

0352-5332388



大同五洲心血管病医院

超声诊断图文报告

流水号: 2206280882

超声号: 2130858

姓名: 吴慧敏

年龄: 44 岁

性别: 男

检查设备: Vivid E95

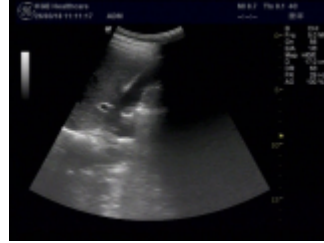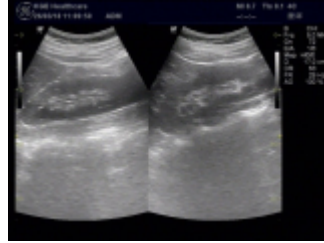
体检号: 267072

申请医院: 本院

体检科室: 体检科

检查部位: 全腹彩超

经典图像:



影像所见:

肝脏大小形态正常, 包膜光滑完整, 实质回声均匀, 肝内管道系统走行清晰, 门静脉及肝内胆管不扩张。
胆囊大小形态正常, 壁不厚、光滑, 囊内透声好, 肝外胆管不扩张。
胰腺大小形态正常, 实质回声均匀, 主胰管不扩张。
脾脏大小形态正常, 实质回声均匀, 脾门静脉不宽。
双肾大小形态正常, 皮髓质分界清晰, 集合系统未见分离, 双侧输尿管未见扩张。

影像诊断:

肝、胆、胰、脾、双肾未见明显异常

报告医师: 李菊蓉

检查日期: 2026-03-18

审核医师: 李菊蓉

报告日期: 2026-03-18

温馨提示: 本报告仅供临床医生参考! 若有疑问, 请致电: 0352---5339668

地址: 大同市平城区迎宾街 750 号。

大同五洲心血管病医院

0352-5332388



大同五洲心血管病医院

双源 CT 诊断图文报告

ID号: 2206280882

影像号: CT20260318100

姓名: 吴慧敏

年龄: 44岁

性别: 男

检查设备: 西门子量子双源 CT

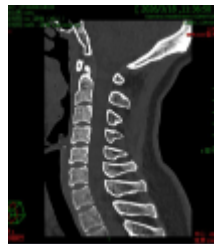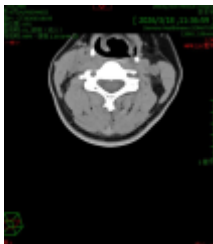体检号: 267072

申请医院: 本院

体检科室: 体检科

检查部位: CT 检查

经典图像:



影像所见:

颈椎生理曲度变直, 序列整齐。椎体及椎间盘未见异常, 骨质结构未见异常, 双侧椎间孔及椎管未见狭窄。硬膜囊内未见异常密度影。黄韧带未见肥厚。椎旁软组织未见异常。

影像诊断:

颈椎 CT 平扫未见明显病变征象

报告医师: 张剑峰

检查日期: 2026-03-18

审核医师: 张剑峰

报告日期: 2026-03-18

大同五洲心血管病医院

0352-5332388

温馨提示：本报告仅供临床医生参考！如有疑问，请致电：0352---5339668

地址：大同市平城区迎宾街 750 号。

大同五洲心血管病医院
0352-5332388
