



2206270560

# 检 查 结 果

姓 名	杨宙
性 别	男
年 龄	57 岁
联系电话	13934787160
体检日期	2025-04-16

## 检验报告

## 尿液分析+尿沉渣

项目名称	检查结果	单位	参考值	提示
白细胞尿	0	个/u1	0--13	
上皮细胞(EC)	0	/HP	0--28	
管型(CAST)	0	个/u1	0--1	
霉菌(尿)	0	/HP	0--0	
结晶	0	/HP	0--10	
透明度(CLA)	清亮			
胆红素(BIL)	-		阴性	
隐血(ERY)	-		阴性	
小圆上皮细胞(SRC)	0	个/u1	0--0	
维生素C	-		阴性	
异常红细胞	0	个/u1	0--3	
红细胞(正常)	0	个/u1	0--6	
鳞状上皮细胞	0	个/u1	0--0	
粘液丝	0	个/u1	0--0	
颜色(Colour)	淡黄色			
尿葡萄糖(GLU)	-		阴性	
酮体(KET)	-		阴性	
比重(SG)	1.010		1.003--1.030	
酸碱度(PH)	7.0		4.5--8.0	
尿蛋白质(PRO)	-		阴性	
尿胆原(URO)	-		阴性	
亚硝酸盐(NIT)	-		阴性	
红细胞(尿)(RBC)	0	个/u1	0--6	
尿白细胞(LEU)	-		阴性	

**\*小结：**

未见异常

操作员：祁佳佳 检查日期：2025-04-16 检查医生：康建忠

**传染四项**

项目名称	检查结果	单位	参考值	提示
乙肝表面抗原	阴性 (-)		阴性 (-)	
丙型肝炎病毒抗体	阴性 (-)		阴性 (-)	
梅毒抗体	阴性 (-)	S/CO	0-1	
艾滋病病毒抗体	阴性 (-)		阴性 (-)	

**\*小结：**

未见异常

操作员：王小雪 检查日期：2025-04-16 检查医生：康建忠

**血凝四项**

项目名称	检查结果	单位	参考值	提示
凝血酶原时间 (PT)	12	秒	9.3--14	
活化部分凝血活酶时间 (APTT)	38.4	秒	27.9--43.3	
凝血酶时间 (TT)	19.5	秒	14--21	
纤维蛋白原 (FIB)	2.10	g/L	2--4	
国际标准化比值 (INR)	1.00	INR	0.85--1.30	

**\*小结：**

未见异常

操作员：王小雪 检查日期：2025-04-16 检查医生：康建忠

**血常规（五分类）**

项目名称	检查结果	单位	参考值	提示
白细胞 (WBC)	6.32	$10^9/L$	3.5--9.5	
淋巴细胞绝对值 (LY#)	2.56	$10^9/L$	1.1--3.2	
淋巴细胞百分比 (LY%)	40.5	%	20--50	

中性粒细胞绝对值 (GR#)	3.06	$10^9/L$	1.8--6.3
中性粒细胞百分比 (GR%)	48.4	%	40--75
嗜碱性粒细胞绝对值 (BA#)	0.02	$10^9/L$	0--0.06
嗜碱性粒细胞百分比 (BA%)	0.4	%	0--1.0
嗜酸性粒细胞绝对值 (EO#)	0.24	$10^9/L$	0.02--0.52
嗜酸性粒细胞百分比 (EO%)	3.8	%	0.4--8.0
血小板 (PLT)	188	$10^9/L$	125--350
血小板分布宽度 (PDW)	16.5	%	15--17
平均血小板体积 (MPV)	10.7	f1	6.0--14.0
血小板压积 (PCT)	0.202	%	0.11--0.28
红细胞 (RBC)	5.43	$10^{12}/L$	4.3--5.8
血红蛋白	157	g/L	130--175
红细胞压积 (HCT)	48.0	%	40--50
红细胞平均体积 (MCV)	88.3	f1	82--100
平均血红蛋白含量 (MCH)	29.0	pg	27--34
平均血红蛋白浓度 (MCHC)	328	g/L	316--354
单核细胞绝对值 (MO#)	0.44	$10^9/L$	0.1--0.60
单核细胞百分比 (MO%)	6.9	%	3--10
红细胞分布宽度标准差 (RDW-SD)	44.0	f1	35--56
红细胞分布宽度变异系数 (RDW-CV)	13.3	%	10.6--16.6
大血小板比率	30.4	%	11--45
大血小板数目	57	$10^9/L$	30--90
未成熟粒细胞数目	0.01	$10^9/L$	0--999
未成熟粒细胞百分比	0.2	%	0--100
有核红细胞数目	0.000	$10^9/L$	0--9999
有核红细胞百分比	0.00	/100WBC	0--9999

**\*小结:**

未见异常

操作员：王小雪 检查日期：2025-04-16

检查医生：康建忠

生化全项 2

项目名称	检查结果	单位	参考值	提示
碳酸氢根(HCO3)	25.6	mmol/L	22--29	
总蛋白(T PROT)	73.7	g/L	65--85	
白蛋白(ALB)	46.60	g/L	40--55	
球蛋白(GLB)	27.10	g/L	15--35	
白蛋白/球蛋白(ALB/GLB)	1.72		1.0--2.5	
γ-谷氨酰转肽酶(GGT)	76.0	U/L	10--60	↑
碱性磷酸酶(ALP)	74.0	U/L	45--125	
肌酐(CREA)	82.40	umol/L	57--97	
尿酸(UA)	555.00	umol/L	200--420	↑
钾(K)	4.04	mmol/L	3.5--5.5	
钠(Na)	142.9	mmol/L	136--145	
氯(Cl)	99.1	mmol/L	96--108	
钙(Ca)	2.32	mmol/L	2.11--2.52	
乳酸脱氢酶(LDH)	222.00	U/L	120--250	
淀粉酶(AMY)	54.00	IU/L	35--135	
葡萄糖(GLU)	5.22	mmol/L	3.89--6.1	
总胆红素(TBIL)	11.10	umol/L	0--26	
直接胆红素(DBIL)	2.6	umol/L	0--8.0	
间接胆红素(IBIL)	8.50	umol/L	0--17.39	
丙氨酸氨基转移酶(ALT)	110.00	U/L	9--50	↑
门冬氨酸氨基转移酶(AST)	56.00	U/L	15--40	↑
尿素测定(Urea)	6.40	mmol/L	3.1--8.0	
肌酸激酶(CK)	185.00	U/L	50--310	
α-羟丁酸脱氢酶	169.00	U/L	72--182	
同型半胱氨酸	13.20	umol/L	0--20	

C 反应蛋白	0.80	mg/dl	0--3	
酮体	0.04	mmol/L	0.00--0.28	
D-二聚体	0.85	ug/ml	0--1.35	
动脉硬化指数	2.36		1.31--3.19	
谷草比谷丙	0.51		0.4--2.5	
高敏肌钙蛋白 (TnI)	3.03	pg/ml	0--46.47	
总胆固醇(CHOL)	5.58	mmol/L	2.59--5.2	↑
甘油三脂(TG)	1.78	mmol/L	0.7--1.7	↑
低密度脂蛋白(LDL)	3.18	mmol/L	0--4.13	
高密度脂蛋白(HDL)	1.35	mmol/L	0.77--1.55	

**\*小结:**

γ-谷氨酰转肽酶(GGT)偏高(76.0 U/L) 尿酸(UA)偏高(555.00 umol/L) 丙氨酸氨基转移酶(ALT)偏高(110.00 U/L) 门冬氨酸氨基转移酶(AST)偏高(56.00 U/L) 总胆固醇(CHOL)偏高(5.58 mmol/L) 甘油三脂(TG)偏高(1.78 mmol/L)

操作员：乔叶 检查日期:2025-04-16 检查医生:康建忠

眼底检查报告单

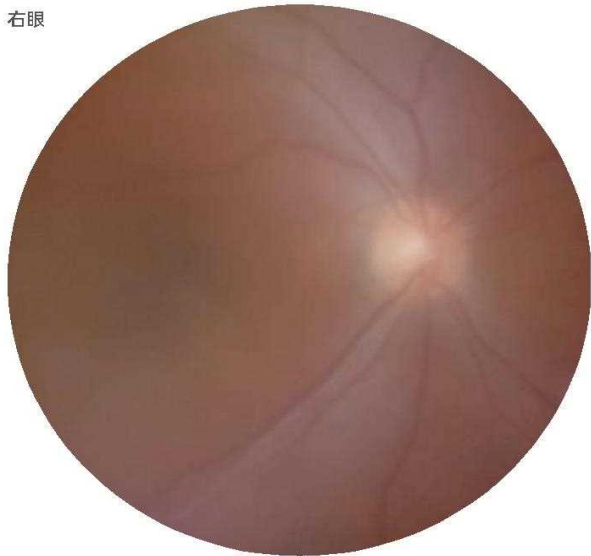
姓名: 杨宙  
性别: 男

年龄: 57  
体检号: 8991720973687

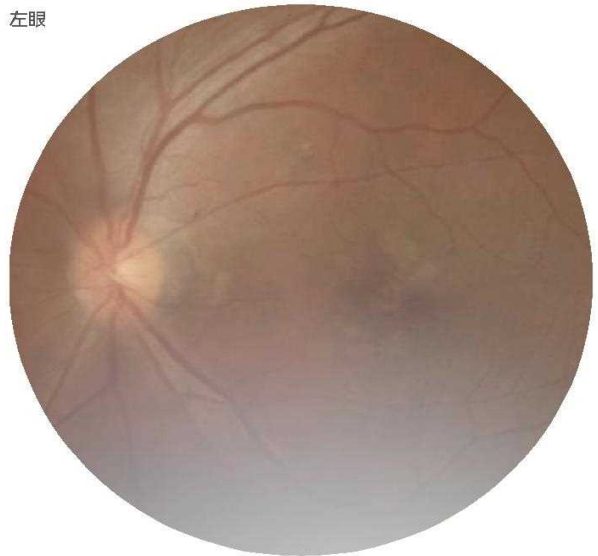
检查号: 22172154  
项目: 标准版

检查日期: 2025-04-16

右眼



左眼



糖尿病性视网膜病变分析

未发现中度非增殖性（含）以上糖尿病性视网膜病变，建议定期复查。

审核医生: 

日期: 2025-04-16

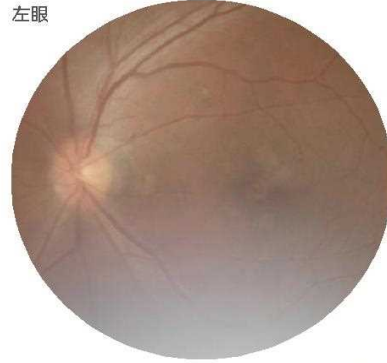
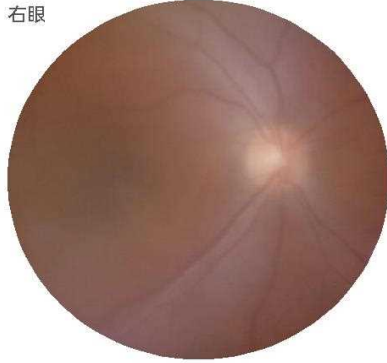眼底检查报告单

姓名: 杨宙  
性别: 男

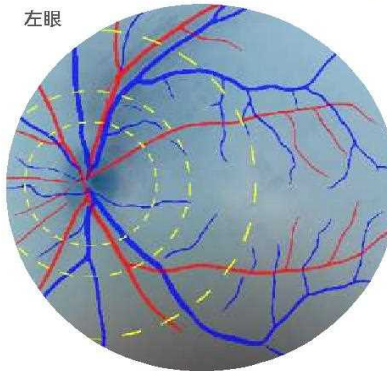
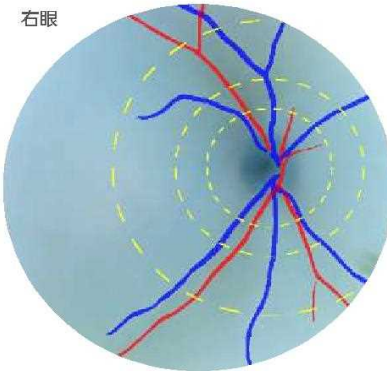
年龄: 57  
体检号: 8991720973687

检查号: 22172154  
项目: 标准版

检查日期: 2025-04-16



动静脉分析



评估结果

- OD (右眼):** 未发现糖尿病视网膜病变类似异常。视网膜影像未见糖尿病性视网膜病变表现。建议定期复查。  
未发现杯盘比偏大。杯盘比正常。建议定期复查。
- OS (左眼):** 未发现糖尿病视网膜病变类似异常。视网膜影像未见糖尿病性视网膜病变表现。建议定期复查。  
未发现杯盘比偏大。杯盘比正常。建议定期复查。

可能因小瞳孔或者白内障等原因导致图片模糊或部分区域不可见, 识别结果仅针对可见区域。

审核医生:

日期: 2025-04-16

# 大同瑞慈康复医院 12导联心电图报告

杨由 男 57岁 体检号:385715

病床号:

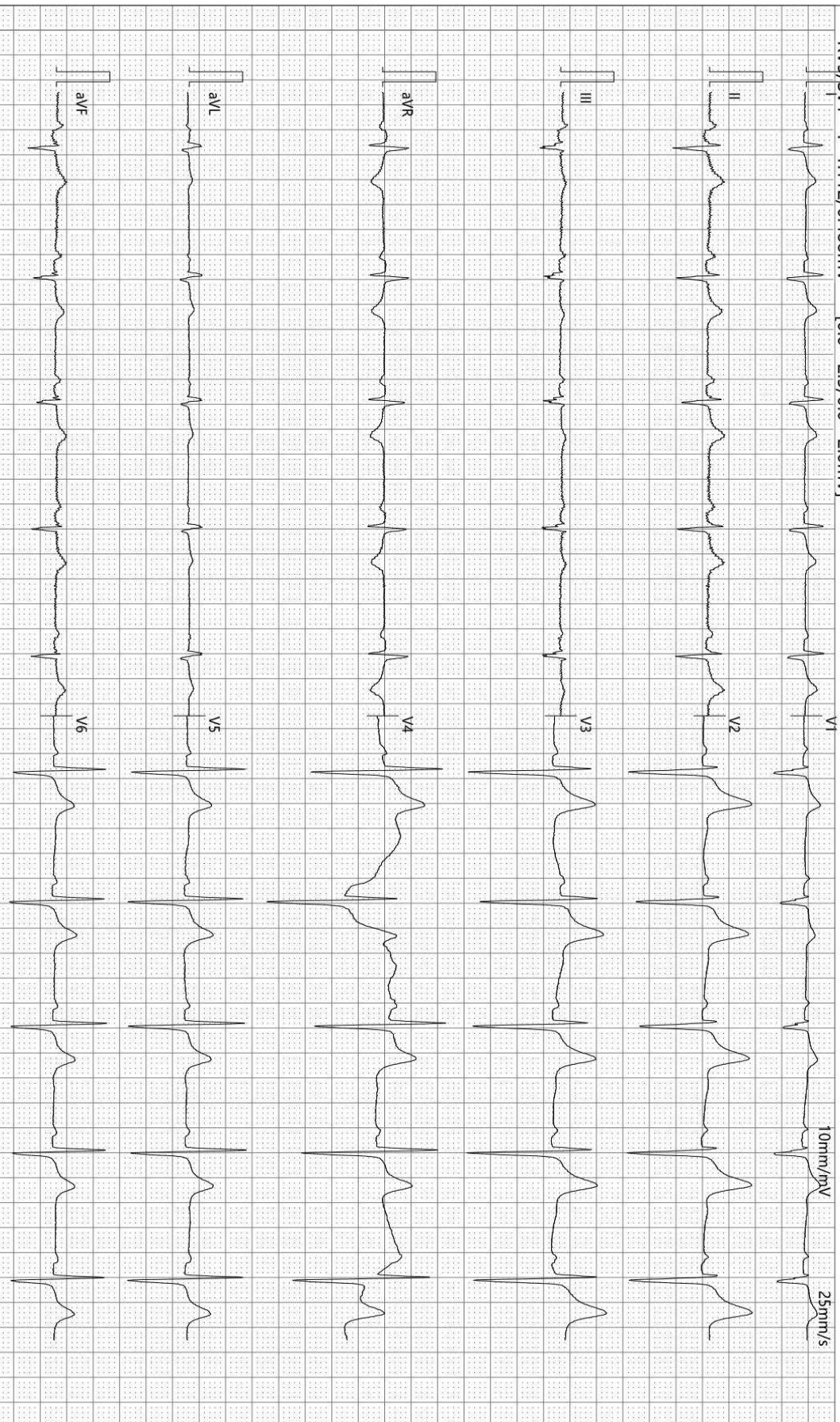
诊断结果:

- 1. 窦性心动过缓伴不齐
- 2. 心电轴左偏
- 3. 顺时针转位

诊断医生:

曹建  
同杏峰

HR : 59 ↓ bpm [60 ~ 100bpm]  
P : 100ms [0 ~ 110ms]  
PR : 174ms [120 ~ 200ms]  
QRS : 108 ↑ ms [60 ~ 100ms]  
QT/QTc : 419/415ms [320 ~ 440/0 ~ 450ms]  
P/QRS/T : 70/-66 ↓ /50deg. [0 ~ 75/-30 ~ 90/0 ~ 75deg]  
RV5/SV1 : 1.112/0.488mV [0.0 ~ 2.5/0.0 ~ 2.0mV]



检查时间:2025-04-16 09:15:15

诊断时间:2025-04-16 09:28:31

SEMIP V1.90

仅供临床参考

Rich 大同瑞慈康复医院  
超声诊断图文报告

流水号: 2206270560

超声号: 1828078

姓名: 杨宙

年龄: 57 岁

性别: 男

检查设备: Vivid E95

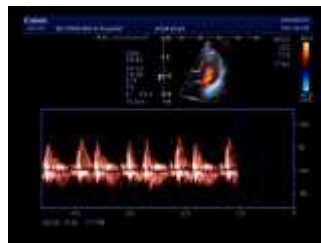
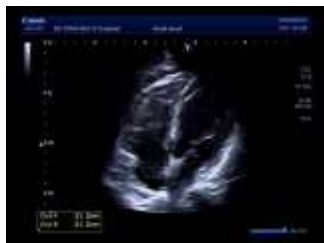体检号: 385715

申请医院: 本院

体检科室: 体检科

检查部位: 心脏彩超

经典图像:



影像所见:

超声测量 (单位: mm)

升主动脉内径 27 (32±3mm)

左房内径 30 (35mm)

室间隔 10 (8-11mm)

左室内径 40 (47±4mm)

左室后壁 9 (8-11mm)

EF56% (50-80%)

右室内径 31 (36±4mm)

右房内径 31 (36±4mm)

FS28% (28-41%)

主肺动脉内径 20 (23±3mm)

升主动脉内径正常, 心脏各腔室大小正常, 室间隔厚度正常, 左室前壁心尖段运动稍减低, 各瓣膜及启闭功能未见明显异常, 舒张期二尖瓣口血流频谱 E/A>1, 心包腔未见积液。

影像诊断:

左室前壁心尖段运动稍减低

报告医师: 张莘芝

检查日期: 2025-04-16

审核医师: 张莘芝

报告日期: 2025-04-16



注: 本报告仅供临床医生参考!

地址: 大同市魏都大道 79 号。若有疑问, 请致电: 0352---2830580

Rich 大同瑞慈康复医院  
超声诊断图文报告

流水号: 2206270560

超声号: 1828082

姓名: 杨宙

年龄: 57岁

性别: 男

检查设备: Vivid E95

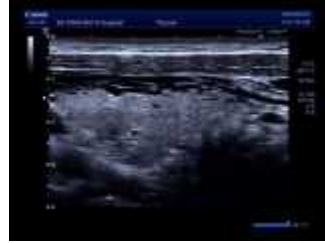
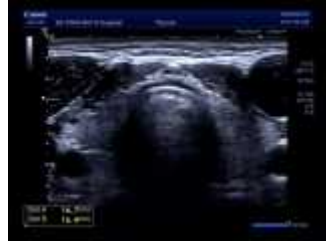体检号: 385715

申请医院: 本院

体检科室: 体检科

检查部位: 甲状腺彩超

经典图像:



影像所见:

甲状腺双侧叶形态正常, 包膜完整, 实质回声不均匀, 呈网格样改变, CDFI: 未见异常血流信号。  
双侧颈部未见明显肿大淋巴结。

影像诊断:

桥本甲状腺炎改变建议甲功

报告医师: 张莘芝

检查日期: 2025-04-16

审核医师: 张莘芝

报告日期: 2025-04-16



注: 本报告仅供临床医生参考!

地址: 大同市魏都大道 79 号。若有疑问, 请致电: 0352---2830580

Rich 大同瑞慈康复医院  
超声诊断图文报告

流水号: 2206270560

超声号: 1828085

姓名: 杨宙

年龄: 57 岁

性别: 男

检查设备: Vivid E95

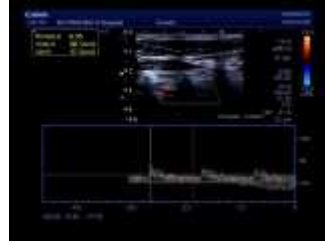
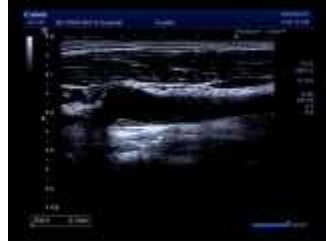
体检号: 385715

申请医院: 本院

体检科室: 体检科

检查部位: 颈部血管彩超

经典图像:



影像所见:

左侧颈总动脉膨大处内中膜不规则增厚, 较厚处约 2.1mm, 右侧颈总动脉、双侧颈内、颈外动脉起始段内中膜不增厚, 内壁欠光滑, 管壁未见明确强回声斑。CDFI: 血流充盈好。PW: 频谱形态正常。

双侧椎动脉走行正常, 椎动脉内径正常, 管壁不厚, 管腔内为无回声, CDFI: 血流充盈好。PW: 频谱正常。

内径 mm	流速 cm/s	RI		
左侧椎动脉	3.5	38.1	0.55	
右侧椎动脉	3.2	33.3	0.54	

影像诊断:

左侧颈总动脉膨大处内中膜不规则增厚

报告医师: 张莘芝

检查日期: 2025-04-16

审核医师: 张莘芝

报告日期: 2025-04-16



注: 本报告仅供临床医生参考!

地址: 大同市魏都大道 79 号。若有疑问, 请致电: 0352---2830580

Rich 大同瑞慈康复医院  
超声诊断图文报告

流水号: 2206270560

超声号: 1828114

姓名: 杨宙

年龄: 57岁

性别: 男

检查设备: Vivid E95

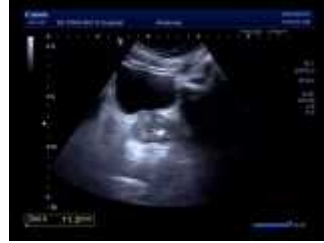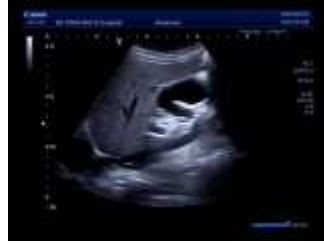体检号: 385715

申请医院: 本院

体检科室: 体检科

检查部位: 全腹彩超

经典图像:



影像所见:

肝脏大小形态正常, 包膜光滑完整, 实质回声细腻增强, 肝内管道系统走行尚清晰, 门静脉及肝内胆管不扩张。  
胆囊大小形态正常, 壁不厚、光滑, 囊内透声好, 肝外胆管不扩张。  
胰腺大小形态正常, 实质回声均匀, 主胰管不扩张。  
脾脏大小形态正常, 实质回声均匀, 脾门静脉不宽。  
双肾大小形态正常, 皮髓质分界清晰, 集合系统未见分离, 双侧输尿管未见扩张。  
膀胱充盈佳, 未见明显异常。  
前列腺形态饱满, 大小约 4.5\*3.2\*3.2cm, 实质回声欠均匀, 其内探及直径约 1.1cm 强回声斑。

影像诊断:

1. 轻度脂肪肝
2. 前列腺稍大伴钙化

报告医师: 张莘芝

检查日期: 2025-04-16

审核医师: 张莘芝

报告日期: 2025-04-16



注: 本报告仅供临床医生参考!

地址: 大同市魏都大道 79 号。若有疑问, 请致电: 0352---2830580

ID 号: 2206270560

影像号: CT20250416032

姓名: 杨宙

年龄: 57 岁

性别: 男

检查设备: 西门子量子双源 CT

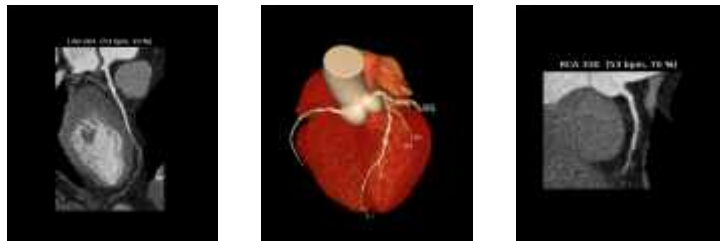体检号: 385715

申请医院: 本院

体检科室: 体检科

检查部位: 冠状动脉 CTA

## 经典图像:



## 影像所见:

冠状动脉起源正常, 冠状动脉发育呈左优势型。

左冠状动脉前降支中段管壁可见钙化斑块, 管腔局限性轻微狭窄约 15%; 左冠状动脉主干、对角支及回旋支管壁光滑, 未见钙化及非钙化斑块, 管腔未见狭窄及闭塞。

右冠状动脉管壁光滑, 未见钙化及非钙化斑块, 管腔未见狭窄及闭塞。

心房间隔连续性中断 3mm。

## 影像诊断:

1. 左冠状动脉前降支中段局限性轻微狭窄约 15%
2. 心房间隔缺损

[提示] 冠状动脉狭窄程度表述: 轻度 (25-49%) 中度 (50-69%) 重度 (70-99%) 闭塞 (100%)

报告医师: 张剑峰

检查日期: 2025-04-16

审核医师: 苗来生

报告日期: 2025-04-16

ID号: 2206270560

影像号: CT20250416033

姓名: 杨宙

年龄: 57岁

性别: 男

检查设备: 西门子量子双源 CT

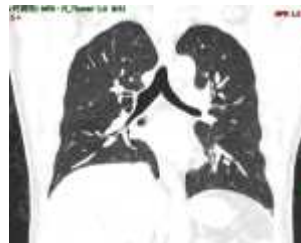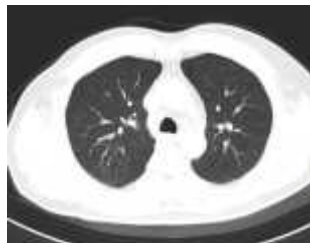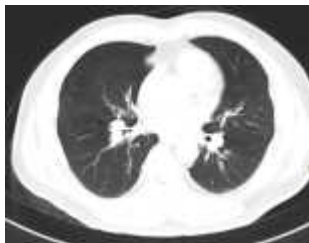体检号: 385715

申请医院: 本院

体检科室: 体检科

检查部位: 肺部双源 CT

## 经典图像:



## 影像所见:

双侧胸廓对称, 气管居中。气管及支气管未见狭窄及阻塞。右肺上叶、左肺下叶见少许结节状高密度影, 较大者位于左肺下叶前内基底段(层面 355), 大小约为 0.7cm×0.5cm。双肺门不大, 形态自然。心脏及大血管大小、形态未见异常, 冠状动脉走行区见钙化影。纵隔内未见肿块及肿大淋巴结。胸膜无增厚, 胸膜腔内无积液。胸壁软组织及骨骼未见病变征象。

## 影像诊断:

1. 双肺少许小结节, 考虑硬结灶
2. 冠状动脉钙化

报告医师: 张剑峰

检查日期: 2025-04-16

审核医师: 叶道斌

报告日期: 2025-04-16