



2206270555

# 大同瑞慈健康体检

## 报 告 册

体检编号	385710	工号	385710
姓名	张茂		
性别	男	年龄	68岁
单位	健康管理-2022		
部门	健康管理-2022		
联系电话	15135245777		
体检日期	2023-11-29		

尊敬的 张茂先生 您好！

首先，瑞慈健康体检全体员工欢迎您的光临，并对您的信任表示衷心的感谢！

您于 2023-11-29 （体检编号：385710）完成健康检查，本机构的各科医生已根据您的体检项目及结果，汇总成此份健康体检报告，并经总检医生审核。据此提出对您健康状况的综合分析及建议。

瑞慈健康体检倡导“大健康、大康复”，提出“健康是第一财富（Rich）”的人文理念。希望您仔细阅读并妥善地保管此份健康体检报告，并认真关注报告中的提示与建议，若您对报告内容有任何疑问，可直接与瑞慈健康体检客服部联系，进一步咨询。

健康体检咨询电话：**0352-2824444**

客户服务咨询电话：**0352-2830597**  
**400-6112995**

瑞慈健康体检报告由下列内容组成：

第一部分：主检报告

第二部分：分科分项结果

第三部分：检验报告

第四部分：附表

## 主检报告

### 检查综述

- 1、【血常规（五分类）】 红细胞压积(HCT)偏高(50.6 %)
- 2、【血脂四项】 甘油三脂(TG)偏高(1.86 mmol/L)
- 3、【尿常规】 粘液丝偏高(6 /HP)
- 4、【心电图】 1. 窦性心动过缓 2. ST-T 改变结合临床
- 5、【心脏彩超】 左室舒张功能减低
- 6、【甲状腺彩超】 甲状腺双侧叶多发结节 TI-RADS III 级 定期复查
- 7、【颈部血管彩超】 双侧颈动脉及右侧锁骨下动脉斑块形成
- 8、【全腹彩超】 前列腺增生

### 医生建议

#### 【红细胞压积(HCT)偏高】：

- (1) 供内科结合临床参考。
- (2) 如果明显升高，复查血常规。

#### 【甘油三脂(TG)偏高】：

- (1) 甘油三酯是甘油和脂肪酸所构成的有机化合物，甘油三酯测定是脂类代谢的重要指标之一。
- (2) 甘油三酯增高与冠心病的发生有着重要的相关性，随年龄增大而有上升的趋势，其增高最常见于高脂和过量糖类饮食、肥胖等。
- (3) 甘油三酯主要功能是为机体提供能量，其正常值在 0.7-1.7mmol/L 之间，1.7-2.29mmol/L 为边缘增高，提示应该注意饮食和运动了。
- (4) 甘油三酯大于 2.3mmol/L，就称为高甘油三酯血症。甘油三酯增高虽然不会直接导致血管斑块的形成，但也会间接引起心脑血管疾病风险增加，同时，当甘油三酯大于 5.6mmol/L 时，还会增加急性胰腺炎的风险，所以降低甘油三酯的基础主要是控制饮食，饮食控制不佳可以选择药物治疗。
- (5) 生活方式的干预是控制甘油三酯水平升高的基础，包括减重，增加运动量，限制酒精摄入以及避免食用果糖和高碳水化合物食物。多食蔬菜水果，定期复查。
- (6) 明显增高者在医师的指导下使用降脂药物治疗，首选他汀和贝特类药物。

#### 【粘液丝偏高】：

- (1) 尿常规中粘液丝是由尿路中细胞分泌出来的，在有尿路感染时分泌会明显增多，且伴有炎症细胞的出现。
- (2) 粘液丝偏高，可分为生理性偏高和病理性偏高两种，生理性偏高一般是由于喝水较少导致的尿液浓缩，一般在喝水后就能达到稀释的效果。
- (3) 病理性的粘液丝偏高是由于泌尿系炎症或者是前列腺炎导致的，需要注意观察，多喝水，同时有白细胞等炎症细胞增多时，应及时服用抗感染药物治疗。如果仅有粘液丝的增多而没有白细胞等炎症细胞增多时，尿路有炎症的可能性不大。
- (4) 建议平时饮食注意清淡，多喝水，少吃油腻和辛辣的食物，要注意个人清洁卫生，勤洗阴部，注意休息。

#### 【窦性心动过缓】：

- (1) 可见于正常人、体力劳动者、运动员，无症状者一般不需治疗，可定期随访，跟踪观察。

(2)如果有症状（胸闷、黑矇、晕厥等）请做动态心电图等相关检查，在医生指导下服用提升心率的药物如：心宝、红参等。如果每分钟心率低于45次伴有晕厥、胸闷等症状时，需安装心脏起搏器。请前往心内科进一步治疗，长期随访。

**【ST-T 改变】：**

(1)ST-T 改变主要是反映心肌缺血现象，具有 ST 段抬高和下移两种表现，多见于慢性冠状动脉供血不足、心绞痛、心肌炎、心肌劳损等，但有时也见于神经植物功能紊乱、精神紧张、电解质紊乱、内分泌疾病等。  
(2)临床上把心肌缺血疾病的 ST-T 改变称为特异性 ST-T 改变，把超出正常范围而又不具备特异性 ST-T 改变归结为非特异性 ST-T 改变。建议定期复查、动态观察，并心内科结合临床考虑，必要时心脏彩超、冠脉 CTA 检查。

**【左室舒张功能减低】：**

(1)左心室舒张功能是指心肌弹性减低，心脏泵血功能减退。其引起原因，一是随着年龄的增长，心肌组织进行性变。其二是由于冠心病、高血压等慢性心肌病变。一般来说没有原发病变及年龄偏大的人员又无症状，不需要特殊处理，建议心内科结合临床考虑。

**【甲状腺双侧叶多发结节】：**

(1)甲状腺结节是一种常见的甲状腺疾病，很多甲状腺疾病可表现为结节，如可由甲状腺退行性变、炎症、自身免疫性及新生物等多种病变所致。甲状腺结节在各个年龄段的男女人群中均可见到，但中年女性中较多。  
(2)甲状腺结节分良性和恶性两大类，良性的占绝大多数，恶性者不足 1%，判断甲状腺结节的良恶主要依靠病史、体格检查、放射性核素扫描、穿刺细胞学检查。  
(3)建议往普外科就诊，进一步检查，明确诊断，结合临床诊治并定期复查。

**【右侧锁骨下动脉斑块形成】：**

(1)建议心血管内科诊断治疗。

**【前列腺增生】：**

(1)前列腺增生又称前列腺肥大，增生的腺体位于膀胱颈部，会使尿路梗阻，引起尿频和排尿困难，严重影响患者的生活质量，是中老年男性的常见疾病。建议往泌尿科咨询，结合临床诊治。

汇总医生： 樊兴国

主检日期： 2023-11-29

主检医生：

## 分科结果

### 身高、体重、血压

项目名称	检查结果	项目名称	检查结果
身高	171cm	体重	65kg
血压	122/73mmHg		

**\*小结：**

未见异常

操作员：陈红锦

检查日期：2023-11-29

检查医生：张彬艳

### 检验报告

#### 尿常规

项目名称	检查结果	单位	参考值	提示
胆红素(BIL)	-		阴性	
隐血(ERY)	-		阴性	
小圆上皮细胞(SRC)	0	个/ul	0--0	
维生素 C	-		阴性	
异常红细胞	0	个/ul	0--3	
红细胞（正常）	0	个/ul	0--6	
鳞状上皮细胞	0	个/ul	0--0	
粘液丝	6	个/ul	0--0	↑
尿葡萄糖(GLU)	-		阴性	
酮体(KET)	-		阴性	
比重(SG)	1.025		1.003--1.030	
酸碱度(PH)	6.5		4.5--8.0	
尿蛋白质(PRO)	-		阴性	
尿胆原(URO)	-		阴性	
亚硝酸盐(NIT)	-		阴性	
尿白细胞(LEU)	-		阴性	

**\*小结:**

粘液丝偏高(6 /HP)

操作员：李佳敏 检查日期:2023-11-29 检查医生:陈建国

#### 血常规（五分类）

项目名称	检查结果	单位	参考值	提示
白细胞(WBC)	8.62	10 <sup>9</sup> /L	3.5--9.5	
淋巴细胞绝对值(LY#)	2.52	10 <sup>9</sup> /L	1.1--3.2	

淋巴细胞百分比(LY%)	29.3	%	20--50	
中性粒细胞绝对值(GR#)	5.11	10 <sup>9</sup> /L	1.8--6.3	
中性粒细胞百分比(GR%)	59.4	%	40--75	
嗜碱性粒细胞绝对值(BA#)	0.06	10 <sup>9</sup> /L	0--0.06	
嗜碱性粒细胞百分比(BA%)	0.6	%	0--1.0	
嗜酸性粒细胞绝对值(EO#)	0.36	10 <sup>9</sup> /L	0.02--0.52	
嗜酸性粒细胞百分比(EO%)	4.1	%	0.4--8.0	
血小板(PLT)	187	10 <sup>9</sup> /L	125--350	
血小板分布宽度(PDW)	16.5	%	15--17	
平均血小板体积(MPV)	10.7	fl	6.0--14.0	
血小板压积(PCT)	0.199	%	0.11--0.28	
红细胞(RBC)	5.74	10 <sup>12</sup> /L	4.3--5.8	
血红蛋白	167	g/L	130--175	
红细胞压积(HCT)	50.6	%	40--50	↑
红细胞平均体积(MCV)	88.1	fl	82--100	
平均血红蛋白含量(MCH)	29.0	pg	27--34	
平均血红蛋白浓度(MCHC)	329	g/L	316--354	
单核细胞绝对值(MO#)	0.57	10 <sup>9</sup> /L	0.1--0.60	
单核细胞百分比(MO%)	6.6	%	3--10	
红细胞分布宽度标准差(RDW-SD)	43.1	fl	35--56	
红细胞分布宽度变异系数(RDW-CV)	12.9	%	10.6--16.6	
大血小板比率	30.4	%	11--45	
大血小板数目	57	10 <sup>9</sup> /L	30--90	
未成熟粒细胞数目	0.01	10 <sup>9</sup> /L	0--999	
未成熟粒细胞百分比	0.1	%	0--100	
有核红细胞数目	0.000	10 <sup>9</sup> /L	0--9999	

有核红细胞百分比	0.00	/100WBC	0--9999	
----------	------	---------	---------	--

**\*小结:**

红细胞压积(HCT)偏高(50.6 %)

操作员：祁佳佳 检查日期:2023-11-29 检查医生:陈建国

**肾功三项**

项目名称	检查结果	单位	参考值	提示
肌酐(CREA)	79.00	umol/L	57--111	
尿酸(UA)	350.00	umol/L	200--420	
尿素测定 (Urea)	5.30	mmol/L	3.6--9.5	

**\*小结:**

未见异常

操作员：王文静 检查日期:2023-11-29 检查医生:陈建国

**空腹血糖**

项目名称	检查结果	单位	参考值	提示
葡萄糖(GLU)	5.42	mmol/L	3.89--6.1	

**\*小结:**

未见异常

操作员：王文静 检查日期:2023-11-29 检查医生:陈建国

**尿沉渣**

项目名称	检查结果	单位	参考值	提示
白细胞尿	0	个/ul	0--13	
上皮细胞(EC)	0	/HP	0--28	
管型(CAST)	0	个/ul	0--1	
霉菌 (尿)	0	/HP	0--0	
结晶	0	/HP	0--10	

透明度(CLA)	清亮			
胆红素(BIL)	-		阴性	
颜色(Colour)	淡黄色			
红细胞(尿)(RBC)	0	个/ul	0--6	

**\*小结:**

未见异常

操作员：李佳敏 检查日期:2023-11-29 检查医生:陈建国

**血脂四项**

项目名称	检查结果	单位	参考值	提示
动脉硬化指数	3.00		1.31--3.19	
总胆固醇(CHOL)	4.61	mmol/L	2.59--5.2	
甘油三脂(TG)	1.86	mmol/L	0.7--1.7	↑
低密度脂蛋白(LDL)	2.94	mmol/L	0--4.13	
高密度脂蛋白(HDL)	0.98	mmol/L	0.77--1.55	

**\*小结:**

甘油三脂(TG)偏高(1.86 mmol/L)

操作员：王文静 检查日期:2023-11-29 检查医生:陈建国

**肝功能三项**

项目名称	检查结果	单位	参考值	提示
γ-谷氨酰转肽酶(GGT)	33.0	U/L	10--60	
丙氨酸氨基转移酶(ALT)	26.00	U/L	9--50	
门冬氨酸氨基转移酶(AST)	22.00	U/L	15--40	
谷草比谷丙	0.85		0.4--2.5	

**\*小结:**

未见异常

操作员：王文静 检查日期:2023-11-29 检查医生:陈建国

肿瘤标志物 2 项

项目名称	检查结果	单位	参考值	提示
癌胚抗原(CEA)	4.43	ng/ml	0--5	
甲胎蛋白(AFP)	3.0	ng/ml	0--7	

\*小结:

未见异常

操作员：王文静 检查日期:2023-11-29 检查医生:陈建国

大同瑞慈康复医院 12导联心电图报告

张茂 男 68岁

体检号:385710

病床号:

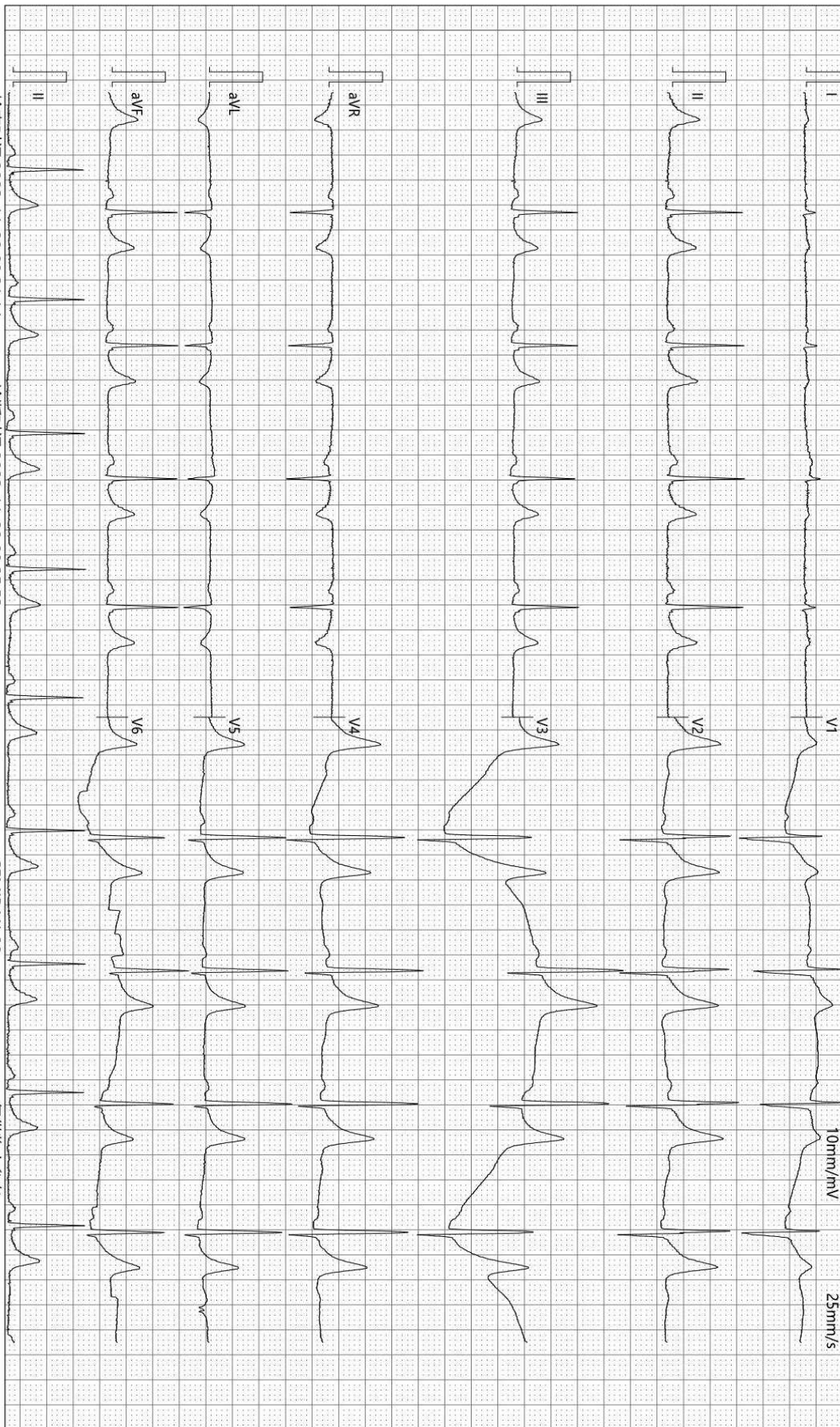
诊断结果:

- 1.窦性心动过缓
- 2.ST-T改变结合临床

诊断医生:

张之生

HR : 56 ↓ bpm [60 ~ 100bpm]  
 P : 116 ↑ ms [0 ~ 110ms]  
 PR : 175ms [120 ~ 200ms]  
 QRS : 72ms [60 ~ 100ms]  
 QT/QTc : 397/386ms [320 ~ 440/0 ~ 450ms]  
 P/QRS/T : 77 ↑ /85/85 ↑ deg. [0 ~ 75/-30 ~ 90/0 ~ 75deg]  
 RV5/SV1 : 1.607/0.946mV [0.0 ~ 2.5/0.0 ~ 2.0mV]



检查时间:2023-11-29 09:31:14

诊断时间:2023-11-29 09:35:53

SEMIP V1 90

仅供临床参考

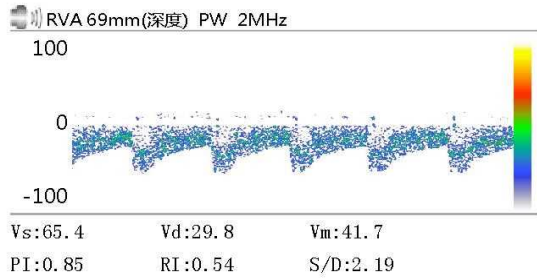
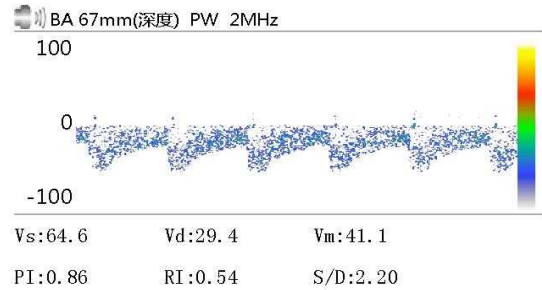
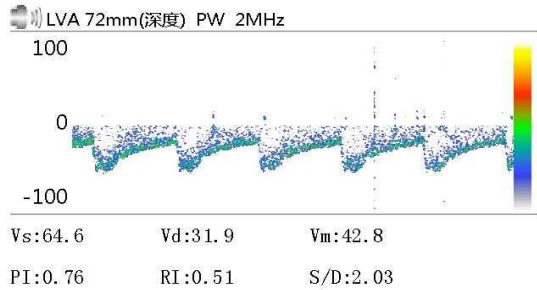
Text



# 大同瑞慈健康体检

## 颅内多普勒血流图 (TCD) 检查报告单

姓名: 张茂      性别: 男      年龄: 68 岁      检查号: 2206270555  
 申请科室: 体检科      申请医师: 李菊蓉      检查类型: 颅内血管      床号:



Vs:              Vd:              Vm:  
 PI:              RI:              S/D:

Vs:              Vd:              Vm:  
 PI:              RI:              S/D:

Vs:              Vd:              Vm:  
 PI:              RI:              S/D:

### 医生意见

结论: 椎-基底动脉脑血管超声未见异常。

李菊蓉

检查日期: 2023-11-29

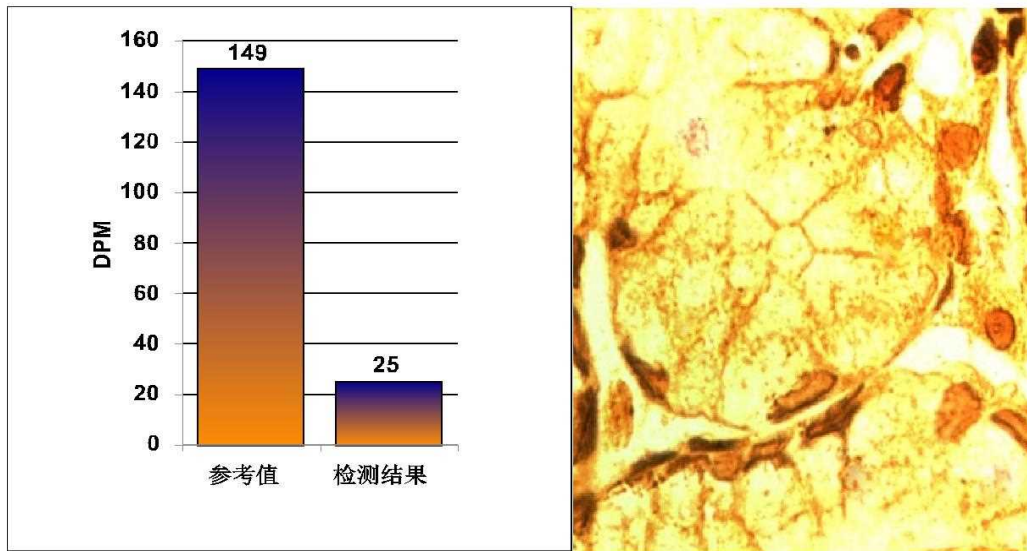
本报告单仅提供临床参考

# 大同瑞慈康复医院

## <sup>14</sup>C呼气试验检验报告

姓名	张茂	年龄	68	性别	男
住院号		日期	2023/11/29 9:00:5	电话	
送检医生	曹居杰	样品编号	08184	编号	2206270555

### <sup>14</sup>C呼气试验



阳性参考值 (Disintegrations Per Minute(DPM)):

DPM值:	dpm > 2499	阳性++++
	1499 < dpm ≤ 2499	阳性+++
	499 < dpm ≤ 1499	阳性++
	149 < dpm ≤ 499	阳性
	dpm ≤ 99	阴性
	99 < dpm ≤ 149	不确定

**检测结果:                    dpm= 25                    阴性**

本检查结果仅供临床参考，仅针对本次检查，不作医疗证明

温馨提示:

检测医生: \_\_\_\_\_ 曹居杰

# 大同瑞慈健康体检

## 骨密度检测报告

### 受检者信息

受检者ID: 2206270555  
姓名: 张茂  
出生年月日: 1955/11/25

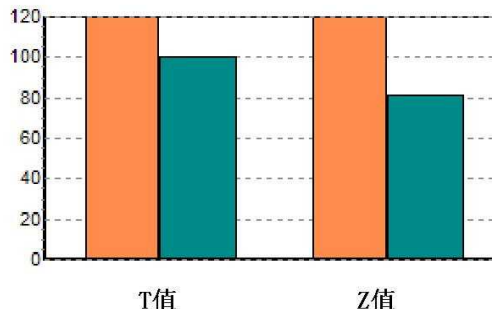
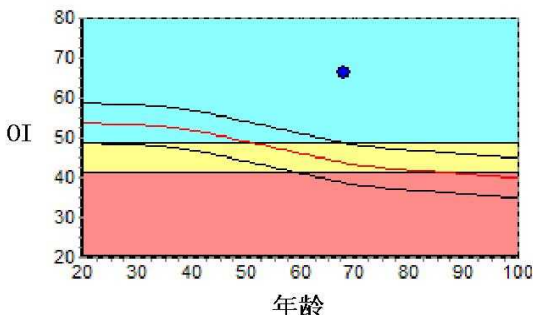
年龄: 68  
性别: 男  
测定部位(右/左): 右

### 测定结果

测定日期: 2023/11/29 9:03:44

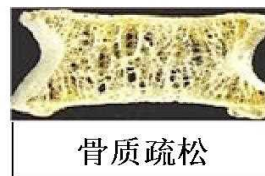
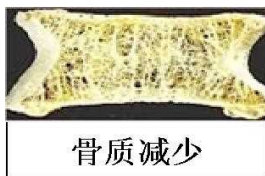测试编号: 1/1

■ 受测者 ■ 平均值



数据库:	Asia	成人比:	122.8	%
OI:	66.2	同龄比:	151.2	%
SOS:	1384.4 m/s	OPR:	N/A	%
T值:	2.46			
Z值:	4.48			

### 结果分析



### 注解

以上结论仅供参考

科室:

医生签名:

医院地址 大同瑞慈健康体检  
地址 大同市平城区魏都大道79号

联系电话 0352-2824444  
操作者 名燕凌



## 双源 CT 诊断图文报告

流水号: 2206270555

影像号: CT20231128141

姓名: 张茂

年龄: 68 岁

性别: 男

检查设备: 西门子量子双源 CT

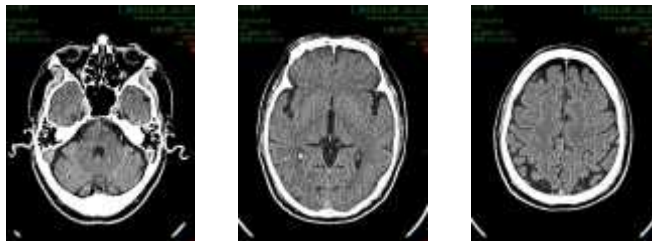体检号: 385710

申请医院: 本院

体检科室: 体检科

检查部位: CT 检查

经典图像:



影像所见:

颅脑结构双侧对称, 脑实质内未见异常密度。中线结构居中。脑沟、裂、池及脑室系统等未见异常。

影像诊断:

颅脑未见明显异常

报告医师: 剧艳军

检查日期: 2023-11-29

审核医师: 剧艳军

报告日期: 2023-11-29

## 超声诊断图文报告

流水号: 2206270555

影像号: 1466433

姓名: 张茂

年龄: 68 岁

性别: 男

检查设备: Vivid E95

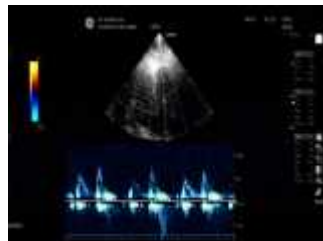
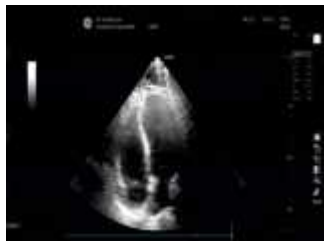体检号: 385710

申请医院: 本院

体检科室: 体检科

检查部位: 心脏彩超

经典图像:



影像所见:

超声测量 (单位: mm)

升主动脉内径 25 (32±3mm)

左房内径 30 (35mm)

室间隔 10 (8-11mm)

左室内径 39 (47±4mm)

左室后壁 9 (8-11mm)

EF60% (50-80%)

右室内径 25 (36±4mm)

右房内径 28 (36±4mm)

FS32% (28-41%)

主肺动脉内径 20 (23±3mm)

升主动脉内径正常, 心脏各腔室大小正常, 室间隔厚度正常, 左室壁未见明显节段性运动异常, 各瓣膜及启闭功能未见明显异常, 舒张期二尖瓣口血流频谱 E/A<1, 心包腔未见积液。

影像诊断:

左室舒张功能减低

报告医师: 陈玉荣

检查日期: 2023-11-29

审核医师: 陈玉荣

报告日期: 2023-11-29



大同市医学影像研究中心

注: 本报告仅供临床医生参考!

地址: 大同市魏都大道 79 号。若有疑问, 请致电: 0352-2830580

## 超声诊断图文报告

流水号: 2206270555

影像号: 1466437

姓名: 张茂

年龄: 68 岁

性别: 男

检查设备: Vivid E95

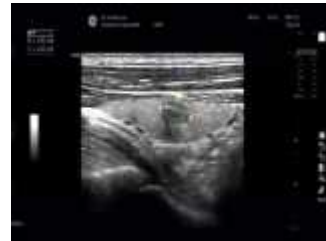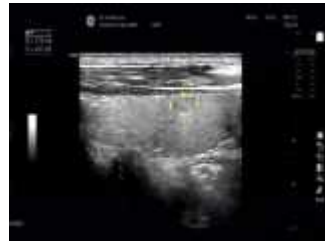体检号: 385710

申请医院: 本院

体检科室: 体检科

检查部位: 甲状腺彩超

经典图像:



影像所见:

甲状腺双侧叶形态正常, 包膜完整, 于双侧叶探及多个低回声结节, 右侧叶大者约 0.9\*0.5cm, 左侧叶大者约 0.8\*0.4cm, 形态规则, 边界清, 余实质回声均匀, CDFI: 未见异常血流信号。  
双侧颈部未见明显肿大淋巴结。

影像诊断:

甲状腺双侧叶多发结节 TI-RADS III 级 定期复查

报告医师: 陈玉荣

检查日期: 2023-11-29

审核医师: 陈玉荣

报告日期: 2023-11-29

## 超声诊断图文报告

流水号: 2206270555

影像号: 1466440

姓名: 张茂

年龄: 68 岁

性别: 男

检查设备: Vivid E95

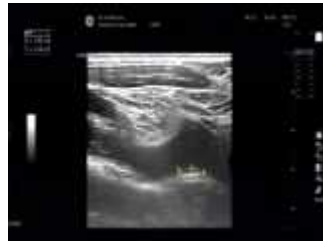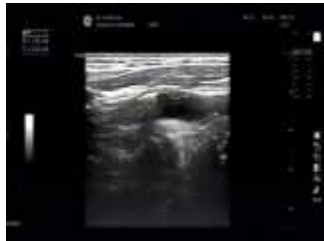体检号: 385710

申请医院: 本院

体检科室: 体检科

检查部位: 颈部血管彩超

经典图像:



影像所见:

双侧颈动脉探及多个混合回声斑, 左侧大者约 16.1\*2.3mm、右侧大者约 15.2\*1.6mm, 右锁骨下动脉起始处探及一混合回声斑块, 大小约 8.5\*1.8mm, CDFI: 血流充盈好。PW: 频谱形态正常。

双侧椎动脉走行正常, 椎动脉内径正常, 管壁不厚, 管腔内为无回声, CDFI: 血流充盈好。PW: 频谱正常。

影像诊断:

双侧颈动脉及右侧锁骨下动脉斑块形成

报告医师: 陈玉荣

检查日期: 2023-11-29

审核医师: 陈玉荣

报告日期: 2023-11-29

## 超声诊断图文报告

流水号: 2206270555

影像号: 1466443

姓名: 张茂

年龄: 68 岁

性别: 男

检查设备: Vivid E95

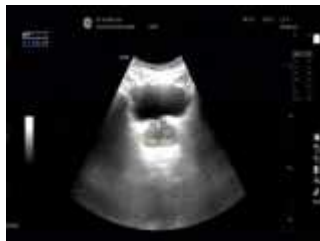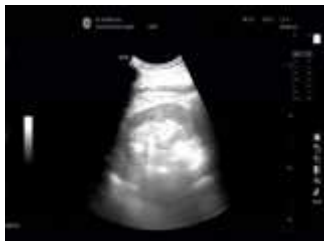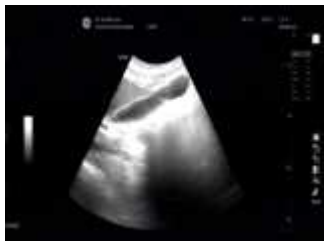体检号: 385710

申请医院: 本院

体检科室: 体检科

检查部位: 全腹彩超

经典图像:



影像所见:

肝脏大小形态正常, 包膜光滑完整, 实质回声均匀, 肝内管道系统走行清晰, 门静脉及肝内胆管不扩张。

胆囊大小形态正常, 壁不厚、光滑, 囊内透声好, 肝外胆管不扩张。

胰腺大小形态正常, 实质回声均匀, 主胰管不扩张。

脾脏大小形态正常, 实质回声均匀, 脾门静脉不宽。

双肾大小形态正常, 皮髓质分界清晰, 集合系统未见分离, 双侧输尿管未见扩张。

膀胱充盈尚可, 壁光滑, 内清晰。

前列腺形态饱满, 大小约 4.4\*3.0\*2.5cm, 内腺厚 1.9cm, 实质回声欠均匀。

影像诊断:

前列腺增生

报告医师: 陈玉荣

检查日期: 2023-11-29

审核医师: 陈玉荣

报告日期: 2023-11-29



大同市医学影像研究中心

注: 本报告仅供临床医生参考!

地址: 大同市魏都大道 79 号。若有疑问, 请致电: 0352---2830580