



2206270534

# 大同瑞慈健康体检

## 报 告 册

体检编号	385687	工号	30
姓名	白海燕		
性别	女	年龄	51岁
单位	广灵县宜兴乡政府		
部门	广灵县宜兴乡政府		
联系电话	13152726150		
体检日期	2024-06-21		

尊敬的白海燕女士您好！

首先，瑞慈健康体检全体员工欢迎您的光临，并对您的信任表示衷心的感谢！

您于 2024-06-21 （体检编号：385687）完成健康检查，本机构的各科医生已根据您的体检项目及结果，汇总成此份健康体检报告，并经总检医生审核。据此提出对您健康状况的综合分析及建议。

瑞慈健康体检倡导“大健康、大康复”，提出“健康是第一财富（Rich）”的人文理念。希望您仔细阅读并妥善地保管此份健康体检报告，并认真关注报告中的提示与建议，若您对报告内容有任何疑问，可直接与瑞慈健康体检客服部联系，进一步咨询。

健康体检咨询电话：**0352-2824444**

客户服务咨询电话：**0352-2830597**

**400-6112995**

瑞慈健康体检报告由下列内容组成：

第一部分：主检报告

第二部分：分科分项结果

第三部分：检验报告

第四部分：附表

## 主检报告

### 检查综述

- 【身高、体重、血压】 (1) 体重指数 27.34：超重
- 【尿常规】 粘液丝偏高(1 /HP)
- 【妇科内诊】 (1) 阴道炎
- 【心电图】 1. 窦性心律 2. T波改变(V2-V5)
- 【C14检测幽门螺杆菌】 阳性+
- 【甲状腺彩超】 1. 甲状腺左侧叶多发结节 TI-RADS 2-3级 2. 甲状腺右侧叶多发囊肿 TI-RADS 2级 3. 左侧颈部多发肿大淋巴结
- 【颈部血管彩超】 1. 右锁骨下动脉粥样硬化斑块形成 2. 右侧椎动脉内径细窄伴血流速度缓慢
- 【全腹彩超】 1. 中度脂肪肝 2. 胆囊结石 3. 宫内节育器位置正常

### 医生建议

#### 【超重】：

(1) 体重指数是判断体重超标或偏低的主要指标。体重是反映和衡量一个人健康状况的重要标志之一，过胖和过瘦都不利于健康，身高体重不协调也不会给人以美感。体重的变化，还会直接反映身体长期的热量平衡状态。

(2) 当需要比较及分析一个人的体重对于不同身高的人所带来的健康影响时，体重指数是一个中立而可靠的指标。其主要适用于需要体重测试、体型肥胖和全身检查的人群。

(3) 体重指数(BMI)是世界卫生组织推荐的国际统一使用的肥胖分型标准，也是目前国际上常用的衡量人体胖瘦程度以及是否健康的一个标准，其计算方式为： $BMI = \text{体重(千克)} / \text{身高(米} \times \text{米)}$ 。成人的标准值是BMI 18.5-23.9之间。低于18.5为体重指数偏低；高于23.9则为体重指数偏高。

(4) 一般表现为体重超重或肥胖，超重及肥胖会出现一系列代谢性疾病，如高血压、高血糖、高血脂、高尿酸血症等，所以体重指数偏高者一定要注意控制体重。

(5) 合理控制饮食，食品多样化，膳食纤维可适量增加，饮食规律，避免暴饮暴食，低盐、低脂饮食为主，减少高热量食物的摄入。

(6) 加强体育锻炼，每天最少保持30分钟的中等强度运动。鼓励每天至少快步走6000步比较健康。肥胖患者不适合较剧烈的运动，会加重膝关节的负担，可以选择游泳、划船等对膝关节负荷较小的运动。

(7) 定期检查血糖、血脂、肝功能、肝脏B超等，积极治疗基础性疾病。

(8) 减少热量摄取及增加热量消耗。强调以健康行为、饮食、运动为主的综合治疗。

#### 【粘液丝偏高】：

(1) 尿常规中粘液丝是由尿路中细胞分泌出来的，在有尿路感染时分泌会明显增多，且伴有炎症细胞的出现。

(2) 粘液丝偏高，可分为生理性偏高和病理性偏高两种，生理性偏高一般是由于喝水较少导致的尿液浓缩，一般在喝水后就能达到稀释的效果。

(3) 病理性的粘液丝偏高是由于泌尿系炎症或者是前列腺炎导致的，需要注意观察，多喝水，同时有白细胞等炎症细胞增多时，应及时服用抗感染药物治疗。如果仅有粘液丝的增多而没有白细胞等炎症细胞增多时，尿路有炎症的可能性不大。

(4) 建议平时饮食注意清淡，多喝水，少吃油腻和辛辣的食物，要注意个人清洁卫生，勤洗阴部，注意休息。

#### 【阴道炎】：

- (1) 阴道炎是阴道粘膜及粘膜下结缔组织的炎症，是妇科门诊常见的疾病。
- (2) 正常健康妇女，由于解剖学及生物化学特点，阴道对病原体的侵入有自然防御功能，当阴道的自然防御功能遭到破坏，则病原体易于侵入，导致阴道炎症。
- (3) 绝经后妇女由于雌激素缺乏，阴道上皮菲薄，细胞内糖原含量减少，阴道 PH 高达 7 左右，故阴道抵抗力低下，比青春期及育龄妇女易受感染。
- (4) 阴道炎临床上以白带的性状发生改变以及外阴痒痒灼痛为主要临床特点，感染累及尿道时，可有尿痛、尿急等症状。常见的阴道炎有细菌性阴道病、滴虫性阴道炎、霉菌性阴道炎、老年性阴道炎。
- (5) 阴道炎由不同的病原体感染所致，一旦出现外阴不适，白带异常，立即去医院检查，确定病原体，针对病因治疗。

**【T 波改变】：**

- (1) 可见于心肌劳损，电解质混乱及神经调节异常，如疲劳，精神紧张等，往心血管内科咨询，进一步查找病因及治疗。

**【甲状腺右侧叶多发囊肿】：**

- (1) 建议内分泌科诊断治疗。

**【甲状腺左侧叶多发结节】：**

- (1) 甲状腺结节是一种常见的甲状腺疾病，很多甲状腺疾病可表现为结节，如可由甲状腺退行性变、炎症、自身免疫性及新生物等多种病变所致。甲状腺结节在各个年龄段的男女人群中均可见到，但中年女性中较多。
- (2) 甲状腺结节分良性和恶性两大类，良性的占绝大多数，恶性者不足 1%，判断甲状腺结节的良恶主要依靠病史、体格检查、放射性核素扫描、穿刺细胞学检查。
- (3) 建议往外科就诊，进一步检查，明确诊断，结合临床诊治并定期复查。

**【左侧颈部多发肿大淋巴结】：**

- (1) 建议外科诊断治疗。

**【右锁骨下动脉粥样硬化斑块形成】：**

- (1) 颈动脉斑块是动脉硬化后，血管里面的垃圾沉淀在血管壁形成。斑块又分为硬斑和软斑两种。硬斑比较稳定，不容易脱落，软斑不稳定，容易破裂脱落，从而形成血管栓塞。
- (2) 建议：1. 减低胆固醇水平。2. 减低高血糖、高血压等高危因素，将血压、血糖控制在理想水平。3. 积极进行生活干预，控制饮食，改善饮食结构，适量增加运动，戒烟限酒。4. 必要时药物治疗。

**【右侧椎动脉内径细窄】：**

- (1) 建议心血管内科就诊；定期复查。

**【中度脂肪肝】：**

- (1) 脂肪肝是指肝脏被脂肪浸润，为一种多病因引起的获得性疾病。
- (2) 脂肪肝是以肝细胞脂肪变性和脂肪蓄积为病理特征，最常见易患因素有超重或肥胖、进食油腻食物、高脂血症（尤其甘油三酯升高）、营养失调（营养过量或不足）、饮酒、高脂血症、少运动、糖耐量异常、减肥造成体重急剧下降、营养不良、中毒和药物等。
- (3) 当肝内脂类（主要为甘油三酯）含量超过肝重的 5% 时为脂肪肝。脂肪肝是一个常见的临床现象，不是一个独立性的疾病。
- (4) 值得注意的是，过多的脂肪在肝组织、肝细胞内浸润，引起肝细胞肿大，严重可致肝硬化。脂肪肝是可逆性的，合理饮食、运动及治疗后可恢复。
- (5) 合理控制饮食，控制总摄入量，低盐、低脂和低糖类饮食，少吃动物内脏，多吃蔬菜水果；
- (6) 控制危险因素，如控制体重、改善胰岛素抵抗、调整血脂紊乱，戒酒、戒烟，坚持长期有氧运动，加强体育锻炼；
- (7) 定期复查腹部彩超、血脂、肝功能。

**【胆囊结石】：**

- (1) 胆囊结石主要为胆固醇性结石或以胆固醇为主的混合性结石，胆囊结石主要见于成年人，女性常见，尤以经产妇和服用避孕药者常见。
- (2) 胆囊结石一般认为与胆汁淤积、胆道细菌和寄生虫感染、胆固醇代谢失调以及胆囊的运动功能失调有关。
- (3) 临床表现取决于胆石的动态、所在部位和并发症，大多数与慢性胆囊炎同时存在。主要多发于成年女性，由以中年肥胖妇女为多见。平时大多无症状，部分表现为消化不良、中上腹或右上腹饱胀感，有时胃灼热、嗝气，在饱餐或高脂饮食后更为明显。
- (4) 胆囊结石患者应少吃肥肉和胆固醇含量高的食物，如蛋黄、鱼卵、蟹黄、动物内脏等食品，不吃油炸食品。
- (5) 如有右上腹隐痛不适，应素食，右侧卧位，服用 654-2、阿托品等解痉药物，消炎利胆片、金胆片、胆通等可任选一种口服。
- (6) 如发生上腹剧痛，应到医院治疗，不要自己随便应用止痛药。出现黄疸时，应立即就医检查，查明黄疸原因，作相应处理，切勿拖延。
- (7) 除药物治疗外，有的需震波治疗、有的可作腹腔镜手术、有的则需剖腹手术，应按医生的指导选择合适的治疗方法。定期彩超复查。

**【呼气试验检验报告阳性】：**

- (1) 提示幽门螺旋杆菌（HP）感染。幽门螺旋杆菌是慢性活动性胃炎的病原菌，是消化道溃疡和胃癌等疾病的重要致病因子。
- (2) 没有临床症状者（如中上腹不适、饱胀、反酸、恶心等），可暂不进行抗 HP 治疗。如果是 HP 感染的消化性溃疡、慢性胃炎、早期胃癌切除后和需要长期服用非甾体类抗炎药物（如阿司匹林）者，应在专科医生指导下进行抗 HP 治疗。
- (3) 建议您先进行胃镜检查，或往消化内科咨询，再决定是否进行根除治疗。

汇总医生： 丁昊炜

主检日期： 2024-06-23

主检医生：

## 分科结果

### 身高、体重、血压

项目名称	检查结果	项目名称	检查结果
身高	160cm	体重	70kg
血压	96/64mmHg		

**\*小结:**

(1) 体重指数 27.34: 超重

操作员: 陈红锦 检查日期:2024-06-21 检查医生: 名燕凌

### 妇科内诊

项目名称	检查结果	项目名称	检查结果
外阴	正常	尿道口	正常
阴道	阴道炎	子宫	正常
附件	正常	宫颈	光滑
后穹窿	正常		

**\*小结:**

(1) 阴道炎

操作员: 智美玲 检查日期:2024-06-21 检查医生: 智美玲

## 检验报告

## 尿常规

项目名称	检查结果	单位	参考值	提示
胆红素(BIL)	-		阴性	
隐血(ERY)	-		阴性	
小圆上皮细胞(SRC)	0	个/ul	0--0	
维生素 C	-		阴性	
异常红细胞	0	个/ul	0--3	
红细胞（正常）	0	个/ul	0--6	
鳞状上皮细胞	0	个/ul	0--0	
粘液丝	1	个/ul	0--0	↑
尿葡萄糖(GLU)	-		阴性	
酮体(KET)	-		阴性	
比重(SG)	1.005		1.003--1.030	
酸碱度(PH)	6.5		4.5--8.0	
尿蛋白质(PRO)	-		阴性	
尿胆原(URO)	-		阴性	
亚硝酸盐(NIT)	-		阴性	
尿白细胞(LEU)	-		阴性	

## \*小结:

粘液丝偏高(1 /HP)

操作员：黄璐瑶 检查日期:2024-06-21

检查医生:陈建国

## 血常规（五分类）

项目名称	检查结果	单位	参考值	提示
白细胞(WBC)	5.47	10 <sup>9</sup> /L	3.5--9.5	
淋巴细胞绝对值(LY#)	1.91	10 <sup>9</sup> /L	1.1--3.2	

淋巴细胞百分比(LY%)	34.9	%	20--50
中性粒细胞绝对值(GR#)	3.08	10 <sup>9</sup> /L	1.8--6.3
中性粒细胞百分比(GR%)	56.2	%	40--75
嗜碱性粒细胞绝对值(BA#)	0.04	10 <sup>9</sup> /L	0--0.06
嗜碱性粒细胞百分比(BA%)	0.8	%	0--1.0
嗜酸性粒细胞绝对值(EO#)	0.11	10 <sup>9</sup> /L	0.02--0.52
嗜酸性粒细胞百分比(EO%)	2.1	%	0.4--8.0
血小板(PLT)	168	10 <sup>9</sup> /L	125--350
血小板分布宽度(PDW)	16.6	%	15--17
平均血小板体积(MPV)	12.6	fl	6.0--14.0
血小板压积(PCT)	0.212	%	0.11--0.28
红细胞(RBC)	4.37	10 <sup>12</sup> /L	3.8--5.1
血红蛋白	130	g/L	115--150
红细胞压积(HCT)	40.1	%	35--45
红细胞平均体积(MCV)	91.7	fl	82--100
平均血红蛋白含量(MCH)	29.8	pg	27--34
平均血红蛋白浓度(MCHC)	325	g/L	316--354
单核细胞绝对值(MO#)	0.33	10 <sup>9</sup> /L	0.1--0.60
单核细胞百分比(MO%)	6.0	%	3--10
红细胞分布宽度标准差(RDW-SD)	43.3	fl	35--56
红细胞分布宽度变异系数(RDW-CV)	12.6	%	10.6--16.6
大血小板比率	42.9	%	11--45
大血小板数目	72	10 <sup>9</sup> /L	30--90
未成熟粒细胞数目	0.01	10 <sup>9</sup> /L	0--999
未成熟粒细胞百分比	0.2	%	0--100
有核红细胞数目	0.000	10 <sup>9</sup> /L	0--9999

有核红细胞百分比	0.00	/100WBC	0--9999	
----------	------	---------	---------	--

**\*小结:**

未见异常

操作员：黄璐瑶 检查日期:2024-06-21 检查医生:陈建国

**肾功三项**

项目名称	检查结果	单位	参考值	提示
肌酐(CREA)	57.00	umol/L	41--73	
尿酸(UA)	240.00	umol/L	140--340	
尿素测定 (Urea)	7.40	mmol/L	2.6--7.5	

**\*小结:**

未见异常

操作员：祁佳佳 检查日期:2024-06-21 检查医生:陈建国

**空腹血糖**

项目名称	检查结果	单位	参考值	提示
葡萄糖(GLU)	4.80	mmol/L	3.89--6.1	

**\*小结:**

未见异常

操作员：祁佳佳 检查日期:2024-06-21 检查医生:陈建国

**尿沉渣**

项目名称	检查结果	单位	参考值	提示
白细胞尿	0	个/ul	0--13	
上皮细胞(EC)	0	/HP	0--28	
管型(CAST)	0	个/ul	0--1	
霉菌 (尿)	0	/HP	0--0	
结晶	0	/HP	0--10	

透明度(CLA)	清亮			
胆红素(BIL)	-		阴性	
颜色(Colour)	淡黄色			
红细胞(尿)(RBC)	0	个/ul	0--6	

**\*小结:**

未见异常

操作员：黄璐瑶 检查日期:2024-06-21 检查医生:陈建国

**血脂四项**

项目名称	检查结果	单位	参考值	提示
动脉硬化指数	1.96		1.31--3.19	
总胆固醇(CHOL)	4.85	mmol/L	2.59--5.2	
甘油三脂(TG)	1.00	mmol/L	0.7--1.7	
低密度脂蛋白(LDL)	2.84	mmol/L	0--4.13	
高密度脂蛋白(HDL)	1.45	mmol/L	0.77--1.55	

**\*小结:**

未见异常

操作员：祁佳佳 检查日期:2024-06-21 检查医生:陈建国

**肝功能三项**

项目名称	检查结果	单位	参考值	提示
γ-谷氨酰转肽酶(GGT)	25.0	U/L	7--45	
丙氨酸氨基转移酶(ALT)	30.00	U/L	7--40	
门冬氨酸氨基转移酶(AST)	25.00	U/L	13--35	
谷草比谷丙	0.83		0.4--2.5	

**\*小结:**

未见异常

操作员：祁佳佳 检查日期:2024-06-21 检查医生:陈建国

肿瘤标志物 2 项

项目名称	检查结果	单位	参考值	提示
癌胚抗原(CEA)	0.02	ng/ml	0--5	
甲胎蛋白(AFP)	2.9	ng/ml	0--7	

\*小结:

未见异常

操作员：祁佳佳 检查日期:2024-06-21 检查医生:陈建国

# 大同现代医学检验实验室

## 液基薄层细胞学图文报告

ID: 2024100800

病理号: 094187

姓名: 白海燕

性别: 女

年龄: 51岁

送检科室:

电话号码: 13152726150

床号:

病历号:

体检号: 2206270534

送检医院: 大同瑞慈康复体检

送检日期: 2024-06-21

末次月经:

送检医生:

采样日期:

报告日期: 2024-06-21

标本满意度: 满意

细胞量: >45%

红细胞:

经期样本:

颈管细胞:

化生细胞:

鳞状细胞:

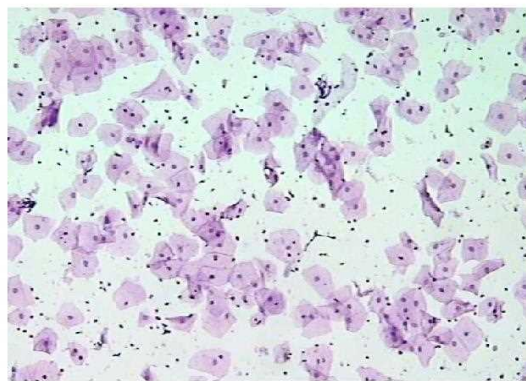
宫颈柱状细胞:

未见上皮内病变/恶性细胞:

正常范围内:

良性反应性改变:

- 炎症: 
  - 轻度:
  - 中度:
  - 重度:
- 放疗:
- 妊娠:
- 萎缩性:
- 宫内避孕器:
- 其他:



病原体: 滴虫感染:  念珠菌感染:  细菌感染:

提示 HPV 感染:  疱疹病毒感染:

鳞状上皮细胞分析:

非典型鳞状细胞:

- 倾向上皮内瘤变:
- 倾向良性反应性改变:
- 不能明确意义(ASC-US):
- 不排除高度病变(ASC-H):

上皮内低度病变:  鳞癌:

上皮内高度病变:

- CIN2:
- CIN3:

腺上皮细胞分析:

非典型腺细胞:

- 宫内膜:
- 来源不明:

非典型腺细胞(宫颈管):

- 倾向原位腺癌:
- 不能明确意义:
- 倾向良性反应性改变:

腺癌:

- 宫颈管:
- 宫内膜:
- 其它:

炎细胞:

- 轻度:
- 中度:
- 重度:

可疑腺癌:

诊断意见: 未见上皮内病变或恶性细胞 (NILM)。

建议:

报告医师: 张荣生

地址: 大同市魏都大道 79 号, 本报告医师签字后有效  
咨询: 0352-2830587 4006-122-995

妇科细胞学是筛查项目, 出于技术原因, 可能会有假阴性结果, 本检测仅对来样负责, 如果对结果有疑义, 请在收到报告 7 天内与我们联系。

# 大同瑞慈康复医院 12导联心电图报告

白海燕 女 51岁

体检号:385687

病床号:

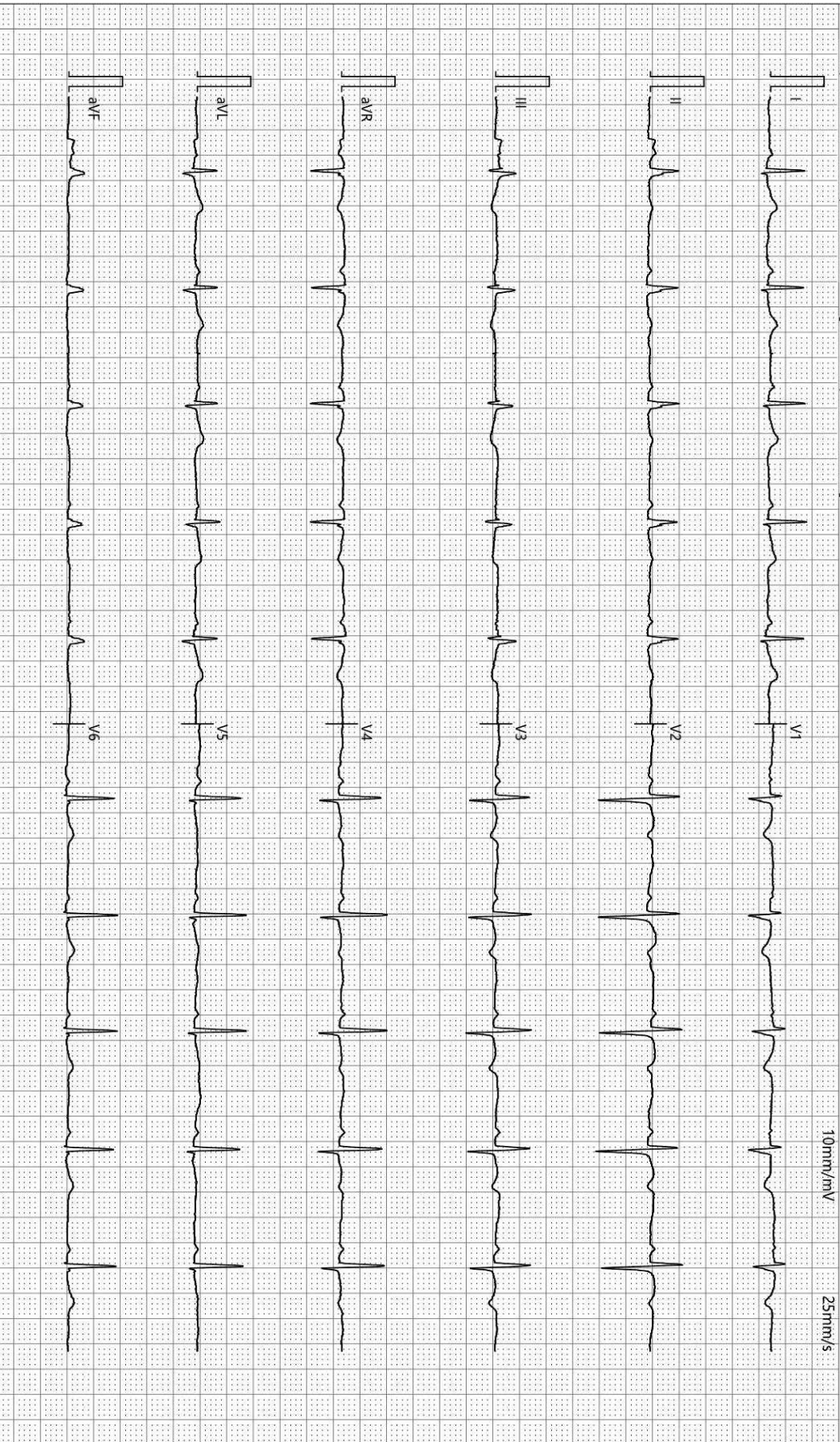
诊断结果:

- 1.窦性心律
- 2.T波改变(V2-V5)

诊断医生:

*张进 陶志峰*

HR : 64bpm [60 ~ 100bpm]  
 P : 92ms [0 ~ 110ms]  
 PR : 154ms [120 ~ 200ms]  
 QRS : 83ms [60 ~ 100ms]  
 QT/QTc : 414/427ms [320 ~ 440/0 ~ 460ms]  
 P/QRS/T : 1/46/-2.1 deg. [0 ~ 75/-30 ~ 90/0 ~ 75deg]  
 RV5/SVI : 0.930/0.408mV [0.0 ~ 2.5/0.0 ~ 2.0mV]



10mm/mV

25mm/s

检查时间:2024-06-21 08:48:36

诊断时间:2024-06-21 09:02:13

SEMIP V1.90

仅供临床参考

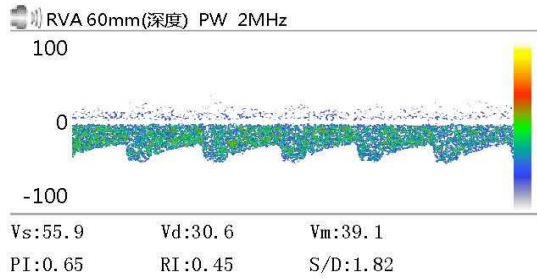
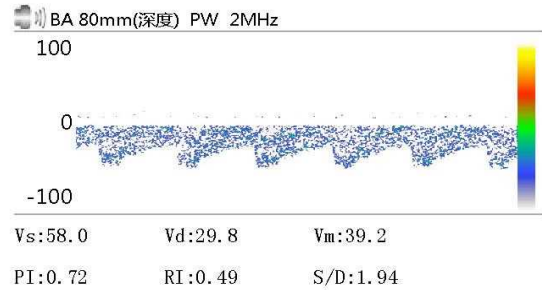
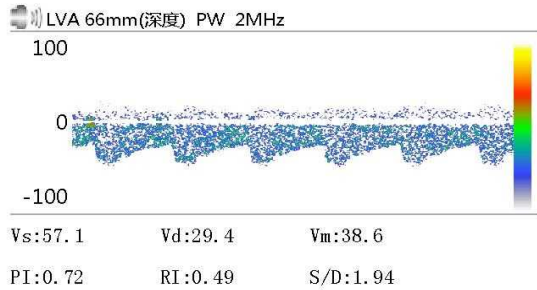
Text



# 大同瑞慈健康体检

## 颅内多普勒血流图 (TCD) 检查报告单

姓名: 白海燕      性别: 女      年龄: 51 岁      检查号: 2206270534  
 申请科室: 体检科      申请医师: 李菊蓉      检查类型: 颅内血管      床号:



Vs:            Vd:            Vm:  
PI:            RI:            S/D:

Vs:            Vd:            Vm:  
PI:            RI:            S/D:

Vs:            Vd:            Vm:  
PI:            RI:            S/D:

### 医生意见

结论: 椎-基底动脉脑血管超声未见异常。

李菊蓉

检查日期: 2024-06-21

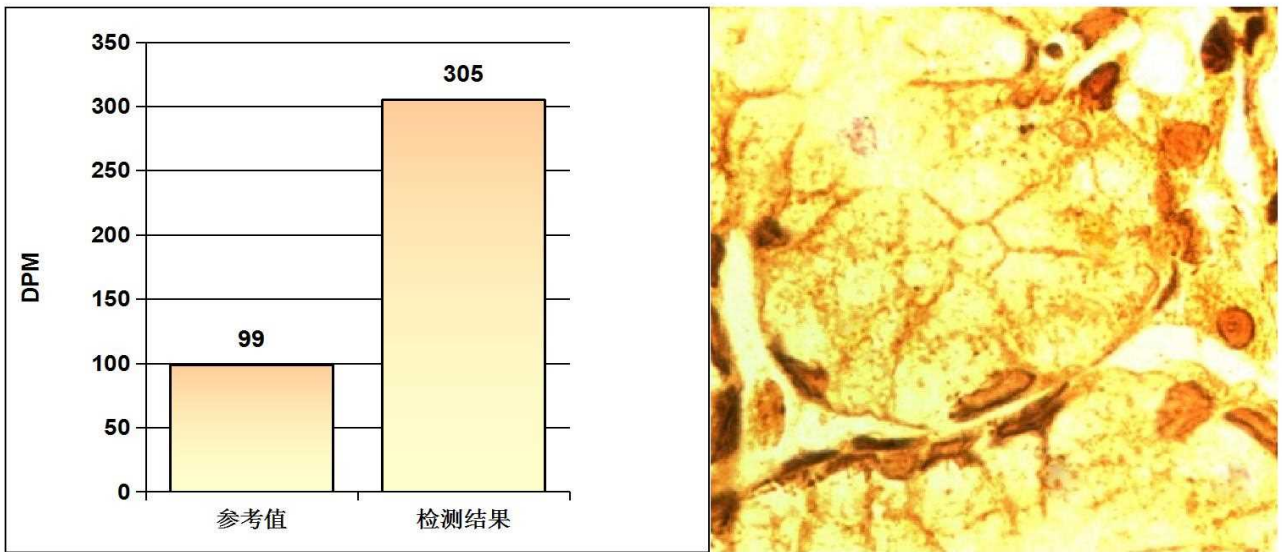
本报告单仅提供临床参考

# 大同瑞慈康复医院

## <sup>14</sup>C呼气试验检验报告

姓名	白海燕	年龄	51	性别	女
住院号	0	日期	2024/6/21 8:50:25	电话	0
送检医生	曹居杰	样品编号	0238	编号	2206270534

### <sup>14</sup>C呼气试验



#### 阳性参考值 (Disintegrations Per Minute(DPM)):

DPM值:	dpm > 2499	阳性++++
	1499 < dpm ≤ 2499	阳性+++
	499 < dpm ≤ 1499	阳性++
	149 < dpm ≤ 499	阳性+
	dpm ≤ 99	阴性
	99 < dpm ≤ 149	不确定

**检测结果:** **dpm= 305** **阳性+**

**医生建议:** 请接受正规的根除幽门螺杆菌(HP)的治疗,并在治疗结束后一个月内复查;注意保持健康及规律饮食!

**温馨提示:** 您本次检测的结果为阳性

检测医生: \_\_\_\_\_ 曹居杰

# 大同瑞慈健康体检

## 骨密度检测报告

### 患者信息

患者ID: 2206270534

姓名: 白海燕

出生年月日: 1972-7-2

年龄: 51

性别: 女

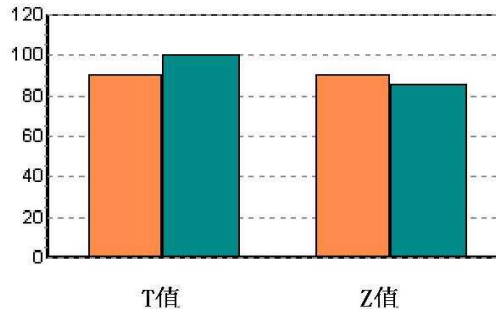
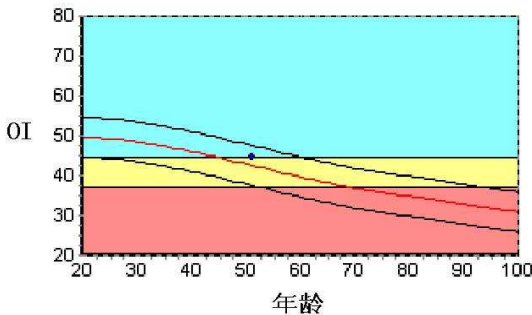
测定部位(右/左): 右

### 测定结果

测定日期: 2024-6-21

测试编号: 1/1

受测者 平均值



数据库: Asia

OI: 44.7

SOS: 1369.5 m/s, BUA: 19.7

T值: -0.98

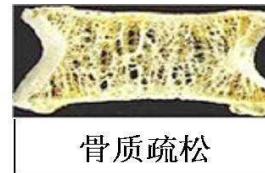
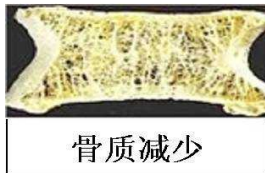
Z值: 0.44

成人比: 90.1 %

同龄比: 105.1 %

OPR: N/A %

### 结果分析



### 注解

以上结论仅供参考

科室:

医生签名:

医院地址 大同瑞慈健康体检

地址 大同市平城区魏都大道79号

联系电话 0352-2824444

操作者 名燕凌

## 双源 CT 诊断图文报告

流水号: 2206270534

影像号: CT20240621009

姓名: 白海燕

年龄: 51 岁

性别: 女

检查设备: 西门子量子双源 CT

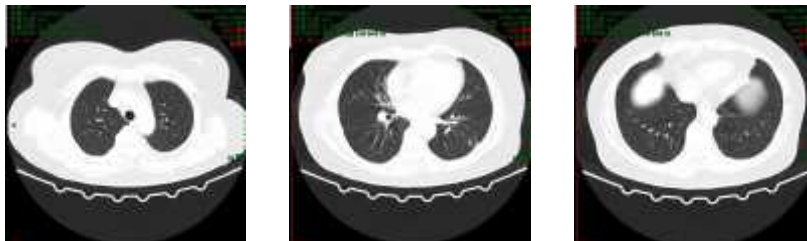体检号: 385687

申请医院: 本院

体检科室: 体检科

检查部位: CT 检查

经典图像:



影像所见:

胸廓对称, 骨性肋骨完整, 胸壁软组织结构良好, 两肺支气管血管纹理走行分布良好, 支气管束结构清晰, 双肺通气良好。肺门结构未见异常。纵隔无偏移, 段以上支气管通畅。心影及大血管形态结构正常, 纵隔内未见肿大淋巴结。胸膜未见异常。

影像诊断:

胸部未见明显异常

报告医师: 剧艳军

检查日期: 2024-06-22

审核医师: 剧艳军

报告日期: 2024-06-22

## 超声诊断图文报告

流水号: 2206270534

影像号: 1593557

姓名: 白海燕

年龄: 51 岁

性别: 女

检查设备: Vivid E95

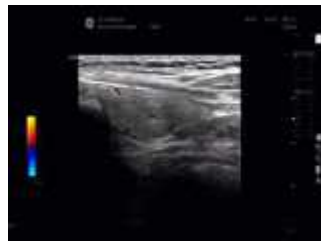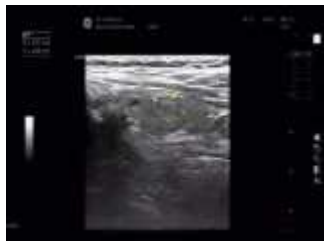体检号: 385687

申请医院: 本院

体检科室: 体检科

检查部位: 甲状腺彩超

经典图像:



影像所见:

甲状腺双侧叶形态正常, 包膜完整, 于左侧叶探及多个囊性及实性结节, 大者约 1.0\*0.5cm, 于右侧叶探及多个囊性结节, 大者约 0.5\*0.2cm, 均边界清, 形态规则, 余实质回声均匀, CDFI: 未见异常血流信号。

左侧颈部探及多个低回声结节, 大者约 1.3\*0.4cm, 边界清, 形态规则, 右侧颈部未见明显肿大淋巴结。

影像诊断:

1. 甲状腺左侧叶多发结节 TI-RADS 2-3 级
2. 甲状腺右侧叶多发囊肿 TI-RADS 2 级
3. 左侧颈部多发肿大淋巴结

报告医师: 陈玉荣

检查日期: 2024-06-21

审核医师: 陈玉荣

报告日期: 2024-06-21



大同市医学影像研究中心

注: 本报告仅供临床医生参考!

地址: 大同市魏都大道 79 号。若有疑问, 请致电: 0352---2830580

## 超声诊断图文报告

流水号: 2206270534

影像号: 1593561

姓名: 白海燕

年龄: 51 岁

性别: 女

检查设备: Vivid E95

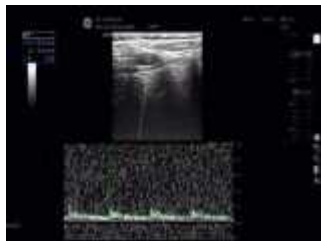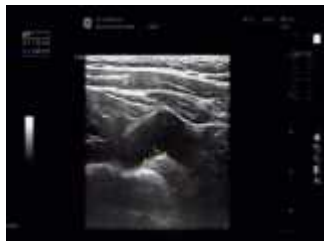体检号: 385687

申请医院: 本院

体检科室: 体检科

检查部位: 颈部血管彩超

经典图像:



影像所见:

右锁骨下动脉起始处探及大小约 7.1\*1.9mm 混合回声斑, 双侧颈总动脉、颈内、颈外动脉起始段内中膜不增厚, 内壁欠光滑, 管壁未见明确强回声斑。CDFI: 血流充盈好。PW: 频谱形态正常。

双侧椎动脉走行正常, 右侧椎动脉内径细窄伴血流速度缓慢, 左侧椎动脉内径正常, 管壁不厚, 管腔内为无回声, CDFI: 血流充盈好。PW: 频谱正常。

	内径 mm	流速 cm/s	RI
左侧椎动脉	3.0	45.2	0.58
右侧椎动脉	2.1	18.2	0.65

影像诊断:

1. 右锁骨下动脉粥样硬化斑块形成
2. 右侧椎动脉内径细窄伴血流速度缓慢

报告医师: 陈玉荣

检查日期: 2024-06-21

审核医师: 陈玉荣

报告日期: 2024-06-21

## 超声诊断图文报告

流水号: 2206270534

影像号: 1593563

姓名: 白海燕

年龄: 51 岁

性别: 女

检查设备: Vivid E95

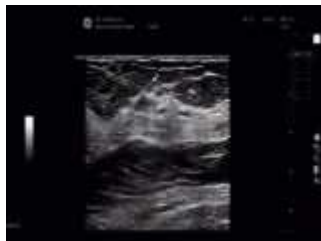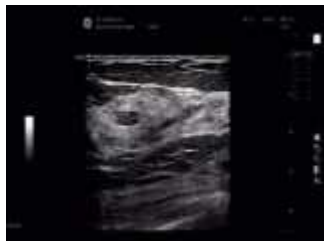体检号: 385687

申请医院: 本院

体检科室: 体检科

检查部位: 乳腺彩超

经典图像:



影像所见:

双侧乳腺腺体层次清晰, 右乳腺体厚 1.2cm, 左乳腺体厚 1.1cm, 乳导管未见扩张, 未见明显占位性病变, CDFI: 未见异常血流信号。

双侧腋下未见明显肿大淋巴结。

影像诊断:

双侧乳腺未见明显异常

报告医师: 陈玉荣

检查日期: 2024-06-21

审核医师: 陈玉荣

报告日期: 2024-06-21

## 超声诊断图文报告

流水号: 2206270534

影像号: 1593566

姓名: 白海燕

年龄: 51 岁

性别: 女

检查设备: Vivid E95

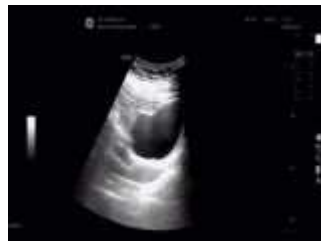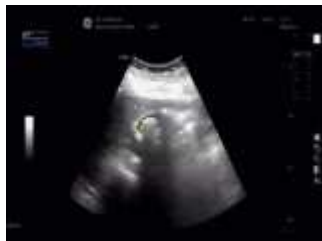体检号: 385687

申请医院: 本院

体检科室: 体检科

检查部位: 全腹彩超

### 经典图像:



### 影像所见:

肝脏大小形态正常, 包膜光滑完整, 实质回声细腻、增强, 肝内管道系统走行欠清晰, 门静脉及肝内胆管不扩张。

胆囊大小形态正常, 壁不厚、光滑, 囊内探及直径约 2.1cm 强回声团, 后伴声影, 肝外胆管不扩张。

胰腺大小形态正常, 实质回声均匀, 主胰管不扩张。

脾脏大小形态正常, 实质回声均匀, 脾门静脉不宽。

双肾大小形态正常, 皮髓质分界清晰, 集合系统未见分离, 双侧输尿管未见扩张。

膀胱充盈佳, 未见明显异常。

绝经后子宫, 大小形态改变, 肌壁回声均匀, 内膜呈线状, 宫腔内探及节育器回声, 位置正常, 宫颈厚约 2.0cm, 双侧附件区未见异常。

### 影像诊断:

1. 中度脂肪肝
2. 胆囊结石
3. 宫内节育器位置正常

报告医师: 陈玉荣

检查日期: 2024-06-21

审核医师: 陈玉荣

报告日期: 2024-06-21