



2206270531

# 检 查 结 果

姓名	陈宝
性别	男
年龄	56岁
联系电话	13835242616
体检日期	2026-05-04

## 检验报告

### 尿常规

项目名称	检查结果	单位	参考值	提示
胆红素(BIL)	-		阴性	
隐血(ERY)	-		阴性	
小圆上皮细胞(SRC)	0	个/u1	0--0	
维生素C	-		阴性	
异常红细胞	0	个/u1	0--3	
红细胞(正常)	0	个/u1	0--6	
鳞状上皮细胞	0	个/u1	0--0	
粘液丝	0	个/u1	0--0	
尿葡萄糖(GLU)	-		阴性	
酮体(KET)	-		阴性	
比重(SG)	1.010		1.003--1.030	
酸碱度(PH)	6.0		4.5--8.0	
尿蛋白质(PRO)	-		阴性	
尿胆原(URO)	-		阴性	
亚硝酸盐(NIT)	-		阴性	
尿白细胞(LEU)	-		阴性	

**\*小结:**

未见异常

操作员：荆鹏山 检查日期：2026-05-04 检查医生：

### 血常规（五分类）

项目名称	检查结果	单位	参考值	提示
白细胞(WBC)	7.74	$10^9/L$	3.5--9.5	
淋巴细胞绝对值(LY#)	1.98	$10^9/L$	1.1--3.2	

淋巴细胞百分比 (LY%)	25.6	%	20--50	
中性粒细胞绝对值 (GR#)	5.13	$10^9/L$	1.8--6.3	
中性粒细胞百分比 (GR%)	66.3	%	40--75	
嗜碱性粒细胞绝对值 (BA#)	0.02	$10^9/L$	0--0.06	
嗜碱性粒细胞百分比 (BA%)	0.3	%	0--1.0	
嗜酸性粒细胞绝对值 (EO#)	0.19	$10^9/L$	0.02--0.52	
嗜酸性粒细胞百分比 (EO%)	2.4	%	0.4--8	
血小板 (PLT)	181	$10^9/L$	125--350	
血小板分布宽度 (PDW)	13.3	f1	9.0--17	
平均血小板体积 (MPV)	10.8	f1	6.0--14.0	
血小板压积 (PCT)	0.196	%	0.11--0.28	
红细胞 (RBC)	5.75	$10^{12}/L$	4.3--5.8	
血红蛋白	174	g/L	130--175	
红细胞压积 (HCT)	53.4	%	40--50	↑
红细胞平均体积 (MCV)	92.8	f1	82--100	
平均血红蛋白含量 (MCH)	30.2	pg	27--34	
平均血红蛋白浓度 (MCHC)	326	g/L	316--354	
单核细胞绝对值 (MO#)	0.42	$10^9/L$	0.1--0.6	
单核细胞百分比 (MO%)	5.4	%	3--10	
红细胞分布宽度标准差 (RDW-SD)	48.0	f1	35--56	
红细胞分布宽度变异系数 (RDW-CV)	14.4	%	10.6--16.6	
大血小板比率	32.1	%	11--45	
大血小板数目	58	$10^9/L$	30--90	
未成熟粒细胞数目	0.00	$10^9/L$	0--0.6	
未成熟粒细胞百分比	0.0	%	0--10	
有核红细胞数目	0.000	$10^9/L$	0--9999	
有核红细胞百分比	0.00	/100WBC	0--9999	

\*小结:

红细胞压积(HCT)偏高(53.4%)

操作员：荆鹏山 检查日期：2026-05-04 检查医生：

### 肾功三项

项目名称	检查结果	单位	参考值	提示
肌酐(CREA)	59.20	umol/L	57--97	
尿酸(UA)	273.00	umol/L	200--420	
尿素测定(Urea)	4.50	mmol/L	3.1--8.0	

**\*小结：**

未见异常

操作员：刘慧芳 检查日期：2026-05-04 检查医生：

### 空腹血糖

项目名称	检查结果	单位	参考值	提示
葡萄糖(GLU)	6.33	mmol/L	3.89--6.1	↑

**\*小结：**

葡萄糖(GLU)偏高(6.33 mmol/L)

操作员：刘慧芳 检查日期：2026-05-04 检查医生：

### 尿沉渣

项目名称	检查结果	单位	参考值	提示
白细胞尿	0	个/u1	0--13	
上皮细胞(EC)	0	/HP	0--28	
管型(CAST)	0	个/u1	0--1	
霉菌(尿)	0	/HP	0--0	
结晶	0	/HP	0--10	
透明度(CLA)	清亮			
胆红素(BIL)	-		阴性	
颜色(Colour)	淡黄色			
红细胞(尿)(RBC)	0	个/u1	0--6	

**\*小结：**

未见异常

操作员：荆鹏山 检查日期：2026-05-04 检查医生：

**血脂四项**

项目名称	检查结果	单位	参考值	提示
动脉硬化指数	2.90		1.31--3.19	
总胆固醇(CHOL)	4.78	mmol/L	2.59--5.2	
甘油三脂(TG)	2.23	mmol/L	0.7--1.7	↑
低密度脂蛋白(LDL)	2.87	mmol/L	0--4.13	
高密度脂蛋白(HDL)	0.99	mmol/L	0.77--1.55	

**\*小结：**

甘油三脂(TG)偏高(2.23 mmol/L)

操作员：刘慧芳 检查日期：2026-05-04 检查医生：

**肝功能三项**

项目名称	检查结果	单位	参考值	提示
γ-谷氨酰转肽酶(GGT)	37.0	U/L	10--60	
丙氨酸氨基转移酶(ALT)	23.00	U/L	9--50	
门冬氨酸氨基转移酶(AST)	14.00	U/L	15--40	↓
谷草比谷丙	0.61		0.4--2.5	

**\*小结：**

门冬氨酸氨基转移酶(AST)偏低(14.00 U/L)

操作员：刘慧芳 检查日期：2026-05-04 检查医生：

**肿瘤标志物 2 项**

项目名称	检查结果	单位	参考值	提示
癌胚抗原(CEA)	1.34	ng/ml	0--5	
甲胎蛋白(AFP)	3.94	ng/ml	0--7	

**\*小结：**

未见异常

姓名：陈宝 性别：男 年龄：56 登记流水：2206270531 体检日期：2026-05-04

---

操作员：梁可欣 检查日期：2026-05-04 检查医生：

---

# 体检科 12导联心电图报告

陈宝 男 56岁 体检号:385684

病床号:

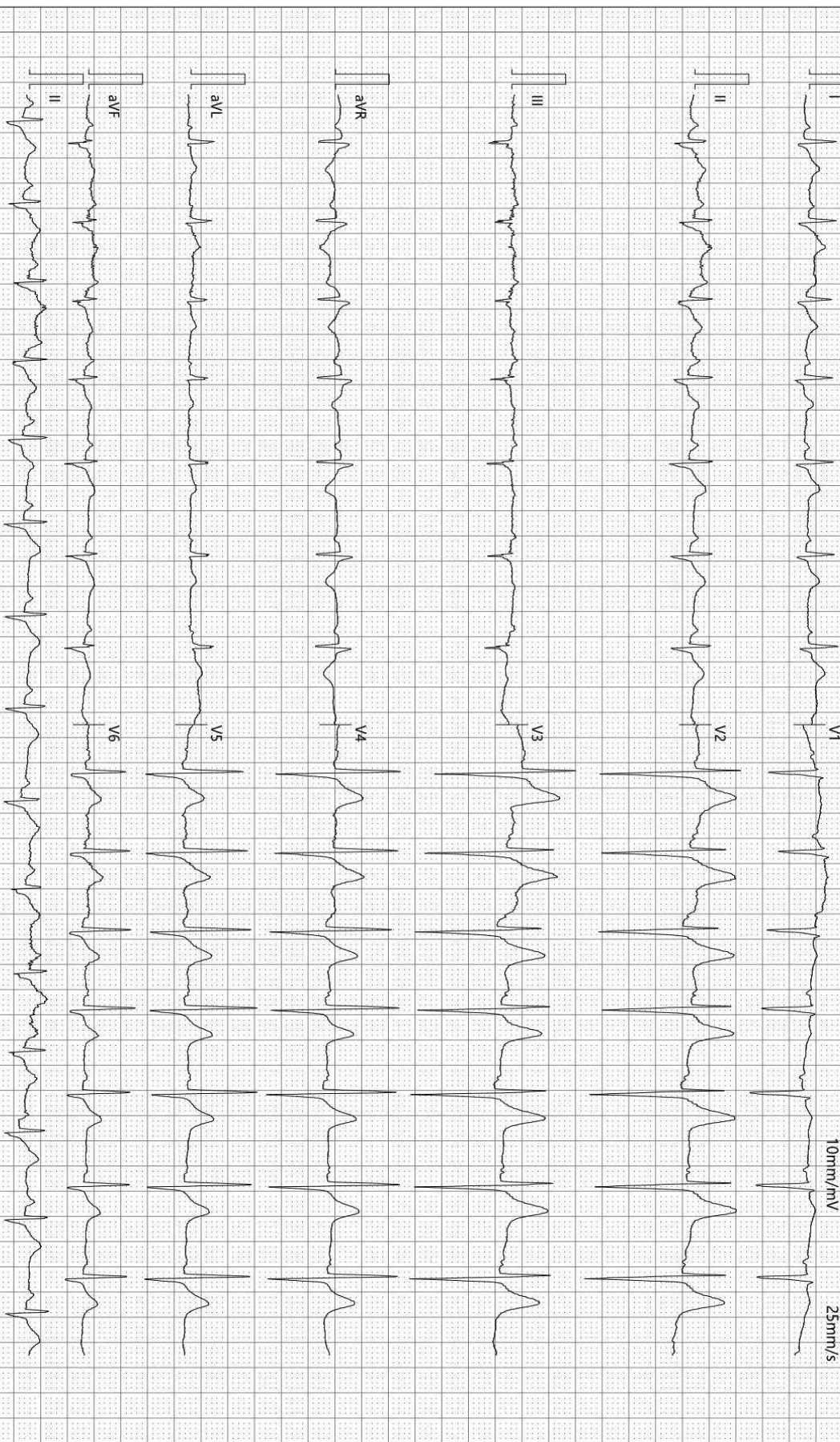
诊断结果:

- 1.窦性心律不齐
- 2.心电轴左偏
- 3.不完全性右束支阻滞

诊断医生:

张之生

HR	: 89bpm	[60 ~ 100bpm]
P	: 100ms	[0 ~ 110ms]
PR	: 153ms	[120 ~ 200ms]
QRS	: 100ms	[60 ~ 100ms]
QT/QTc	: 331/404ms	[320 ~ 440/0 ~ 450ms]
P/QRS/T	: 63/-35 / 39deg.	[0 ~ 75/-30 ~ 90/0 ~ 75deg]
RV5/SV1	: 1.248/0.887mV	[0.0 ~ 2.5/0.0 ~ 2.0mV]



检查时间:2026-05-04 10:10:28

诊断时间:2026-05-04 10:16:42

SEMIP V1.90

仅供临床参考

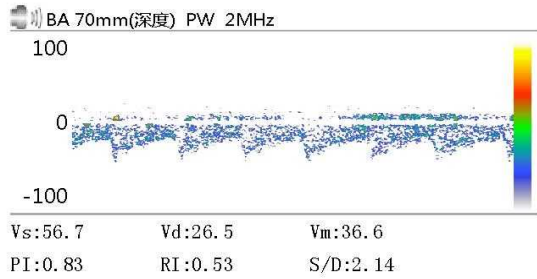
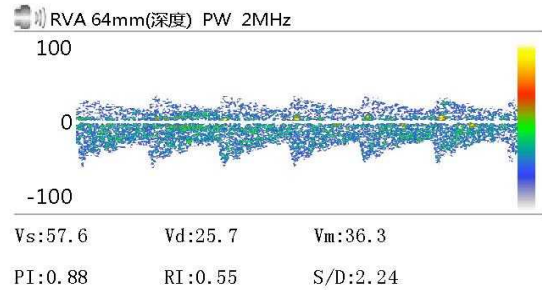
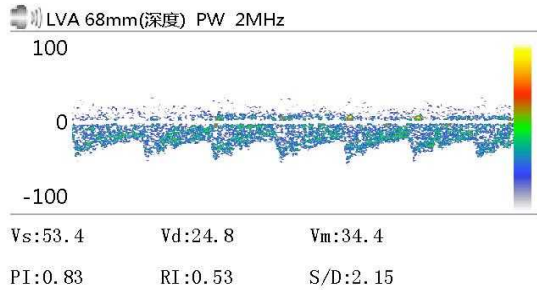
Text



# 大同瑞慈健康体检

## 颅内多普勒血流图 (TCD) 检查报告单

姓名: 陈宝      性别: 男      年龄: 56 岁      检查号: 2206270531  
 申请科室: 体检科      申请医师: 李菊蓉      检查类型: 颅内血管      床号:



Vs:      Vd:      Vm:  
 PI:      RI:      S/D:

Vs:      Vd:      Vm:  
 PI:      RI:      S/D:

Vs:      Vd:      Vm:  
 PI:      RI:      S/D:

### 医生意见

结论: 椎-基底动脉脑血管超声未见异常。

李菊蓉

检查日期: 2026-05-04

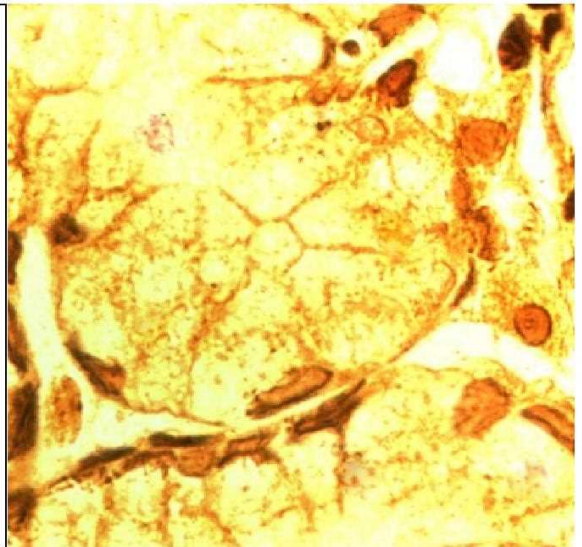
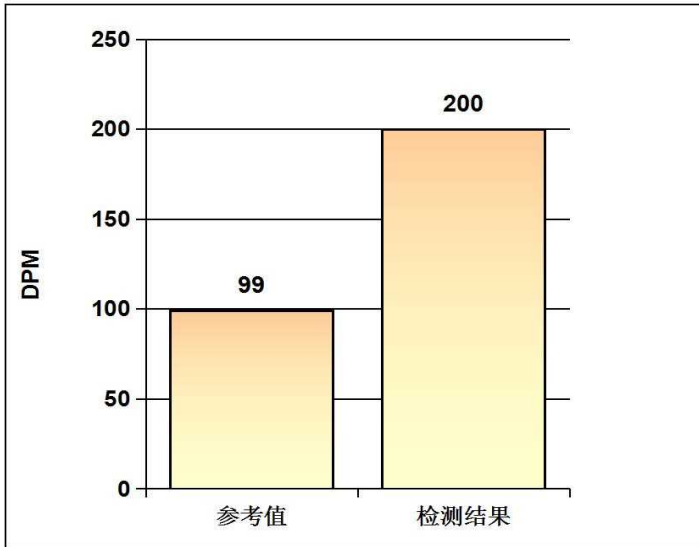
本报告单仅提供临床参考

# 大同瑞慈康复医院

## <sup>14</sup>C呼气试验检验报告

姓名	陈宝	年龄	56	性别	男
住院号	0	日期	2026/5/4 10:54:39	电话	13835242616
送检医生	曹居杰	样品编号	9191	编号	2206270531

### <sup>14</sup>C呼气试验



### 阳性参考值 (Disintegrations Per Minute(DPM)):

DPM值:	dpm > 2499	阳性++++
	1499 < dpm ≤ 2499	阳性+++
	499 < dpm ≤ 1499	阳性++
	149 < dpm ≤ 499	阳性+
	dpm ≤ 99	阴性
	99 < dpm ≤ 149	不确定

检测结果: **dpm= 200**      **阳性+**

检测者: \_\_\_\_\_ 宋晓宁

# 大同瑞慈健康体检

## 骨密度检测报告

### 受检者信息

受检者ID: 2206270531  
姓名: 陈宝  
出生年月日: 1970/5/4

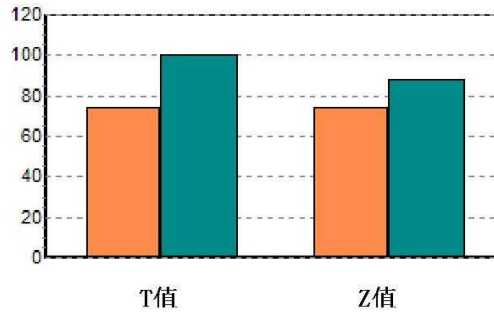
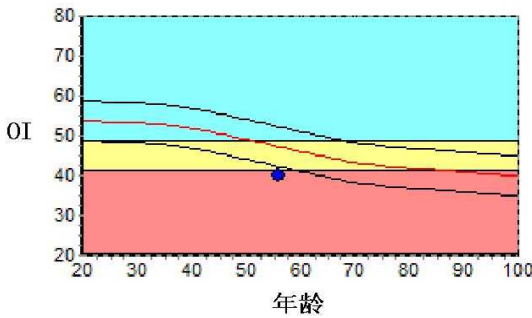
年龄: 56  
性别: 男  
测定部位(右/左): 右

### 测定结果

测定日期: 2026/5/4 9:52:45

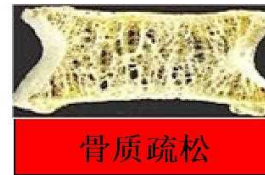
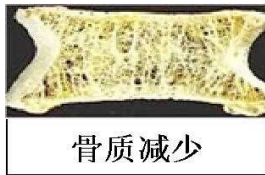测试编号: 1/1

■ 受测者 ■ 平均值



数据库:	Asia	成人比:	73.9	%
OI:	39.8	同龄比:	84.4	%
SOS:	1357.2 m/s	OPR:	N/A	%
T值:	-2.81			
Z值:	-1.47			

### 结果分析



### 注解

以上结论仅供参考

科室:

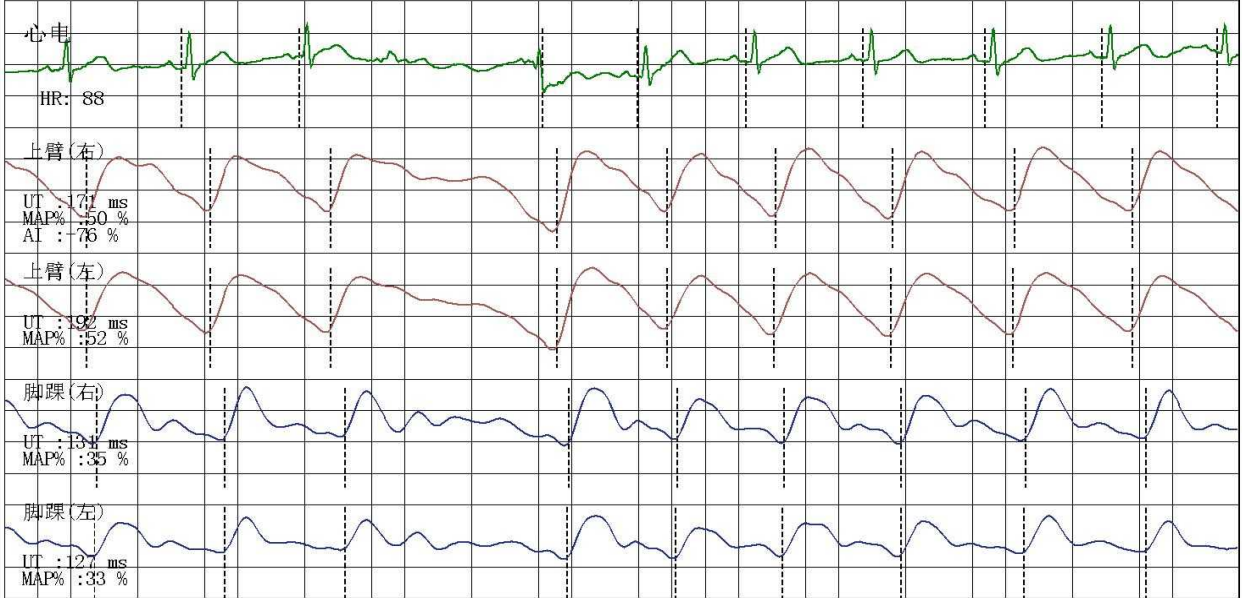医生签名:

医院地址 大同瑞慈健康体检  
地址 大同市平城区魏都大道79号

联系电话 0352-2824444  
操作者 名燕凌

# 大同瑞慈健康体检 动脉阻塞与僵硬度检测报告单

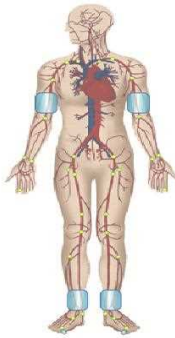
病历号: 2206270531 检查号: 12076  
姓名: 陈宝 性别: 男 年龄: 56 岁  
身高: 168.0 cm 体重: 70.0 kg BMI: 24.8



### 四肢动脉血压值(mmHg)

上臂(右)

SBP: 128  
MBP: 104  
DBP: 91  
PP: 37



上臂(左)

SBP: 124  
MBP: 104  
DBP: 91  
PP: 33

脚踝(右)

SBP: 178  
MBP: 115  
DBP: 92  
PP: 86

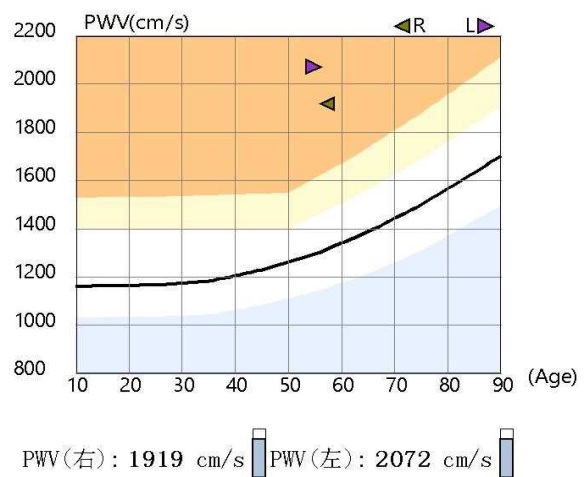
脚踝(左)

SBP: 191  
MBP: 127  
DBP: 97  
PP: 94

### 动脉阻塞值

ABI(R): 1.39      ABI(L): 1.49  
BAI(R): 0.67      BAI(L): 0.65

### 动脉硬化分析(PWV)图



### 检查所见

双侧上肢血压偏高; 双侧上肢血压无明显差异; 双侧上肢动脉压正常; 双侧下肢血压无明显差异; 双侧下肢动脉压增大; 左侧下肢静态ABI高于正常范围; 右侧下肢静态ABI在正常范围; 左侧baPWV增快; 右侧baPWV增快; 双侧上肢、右侧下肢动脉脉搏波形未见异常; 左侧下肢动脉脉搏呈低幅波。

操作者: 邢秀彬

检查日期: 2026-05-04

地址: 大同市平城区魏都大道79号

### 诊断所见

左侧下肢动脉中层钙化可能; 右侧下肢静态ABI未见异常; 双侧外周动脉僵硬度增高。

高血压判断依据《中国高血压防治指南》(第三版)  
ABI判断依据《2011版美国心脏协会/美国心脏病学学会周围动脉疾病指南》  
电话:

Rich 大同瑞慈康复医院  
超声诊断图文报告

流水号: 2206270531

超声号: 2166911

姓名: 陈宝

年龄: 56 岁

性别: 男

检查设备: Vivid E95

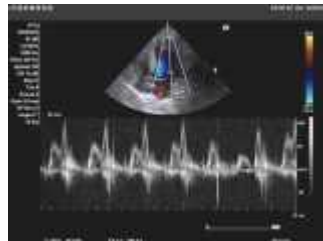
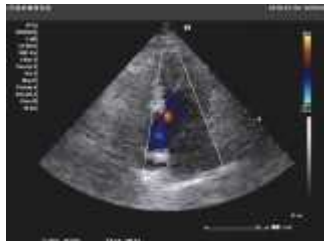体检号: 385684

申请医院: 本院

体检科室: 体检科

检查部位: 心脏彩超

经典图像:



影像所见:

超声测量 (单位: mm)

升主动脉内径 28 (21-36)

左房内径 30 (22-39)

室间隔 10 (8-11)

左室内径 39 (37-54)

左室后壁 9 (8-11)

EF66% (50-80%)

右室内径 25 (25-40)

右房内径 28 (25-42)

FS36% (28-41%)

主肺动脉内径 20 (15-25)

升主动脉内径正常, 心脏各腔室大小正常, 室间隔厚度正常, 左室壁未见明显节段性运动异常, 主动脉瓣瓣口可见少量反流, 余瓣膜及启闭功能未见明显异常, 舒张期二尖瓣口血流频谱 E/A<1, 心包腔未见积液。

影像诊断:

1. 主动脉瓣少量反流
2. 左室舒张功能减低

报告医师:

检查日期: 2026-05-04

审核医师:

报告日期: 2026-05-04



注: 本报告仅供临床医生参考!

地址: 大同市魏都大道 79 号。若有疑问, 请致电: 0352---2830580

Rich 大同瑞慈康复医院  
超声诊断图文报告

流水号: 2206270531

超声号: 2166913

姓名: 陈宝

年龄: 56 岁

性别: 男

检查设备: Vivid E95

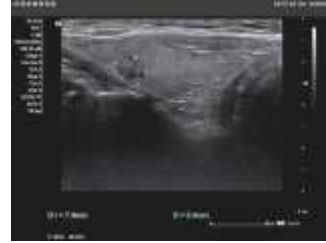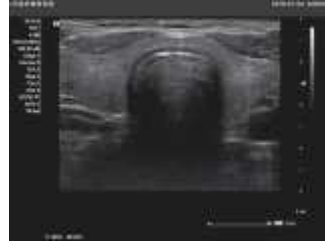体检号: 385684

申请医院: 本院

体检科室: 体检科

检查部位: 甲状腺彩超

经典图像:



影像所见:

甲状腺双侧叶形态正常, 包膜完整, 右侧叶实质见 0.7\*0.5cm 低回声结节, 形态规则, 边界清, 余实质回声均匀, CDFI: 未见异常血流信号。

双侧颈部未见明显肿大淋巴结。

影像诊断:

甲状腺右侧叶结节 TI-RADS3 级

报告医师:

检查日期: 2026-05-04

审核医师:

报告日期: 2026-05-04



注: 本报告仅供临床医生参考!

地址: 大同市魏都大道 79 号。若有疑问, 请致电: 0352---2830580

Rich 大同瑞慈康复医院  
超声诊断图文报告

流水号: 2206270531

超声号: 2166915

姓名: 陈宝

年龄: 56 岁

性别: 男

检查设备: Vivid E95

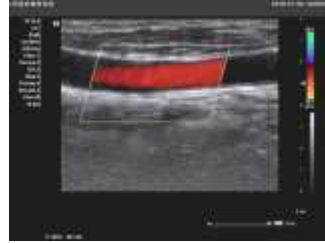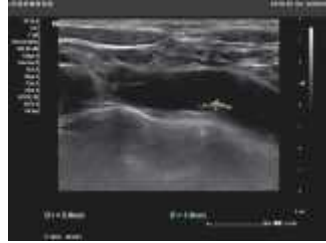体检号: 385684

申请医院: 本院

体检科室: 体检科

检查部位: 颈部血管彩超

经典图像:



影像所见:

右锁骨下动脉起始处见一强回声斑, 大小约 5.8\*1.8mm, 双侧颈总动脉、颈内、颈外动脉起始段内中膜不增厚, 内壁欠光滑, 管壁未见明确强回声斑。CDFI: 血流充盈好。PW: 频谱形态正常。 双侧椎动脉走行正常, 椎动脉内径正常, 管壁不厚, 管腔内为无回声, CDFI: 血流充盈好。PW: 频谱正常。

影像诊断:

右锁骨下动脉起始处斑块形成

报告医师:

检查日期: 2026-05-04

审核医师:

报告日期: 2026-05-04



注: 本报告仅供临床医生参考!

地址: 大同市魏都大道 79 号。若有疑问, 请致电: 0352---2830580

Rich 大同瑞慈康复医院  
超声诊断图文报告

流水号: 2206270531

超声号: 2166917

姓名: 陈宝

年龄: 56岁

性别: 男

检查设备: Vivid E95

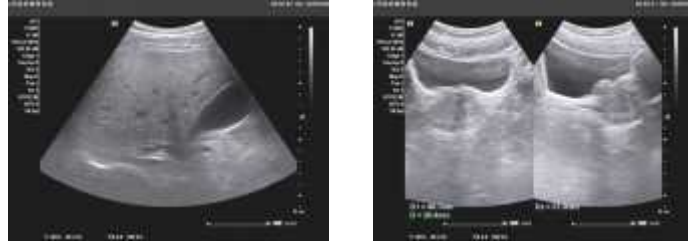体检号: 385684

申请医院: 本院

体检科室: 体检科

检查部位: 全腹彩超

经典图像:



影像所见:

肝脏大小形态正常, 包膜光滑完整, 实质回声细腻增强, 肝内管道系统走行欠清晰, 门静脉及肝内胆管不扩张。  
胆囊大小形态正常, 壁不厚、光滑, 囊内透声好, 肝外胆管不扩张。  
胰腺大小形态正常, 实质回声均匀, 主胰管不扩张。  
脾脏大小形态正常, 实质回声均匀, 脾门静脉不宽。  
双肾大小形态正常, 皮髓质分界清晰, 集合系统未见分离, 双侧输尿管未见扩张。  
膀胱充盈佳, 未见明显异常。  
前列腺体积增大, 大小约 4.7\*3.8\*2.8cm, 实质回声均匀。

影像诊断:

1. 轻-中度脂肪肝
2. 前列腺增生

报告医师:

检查日期: 2026-05-04

审核医师:

报告日期: 2026-05-04



注: 本报告仅供临床医生参考!

地址: 大同市魏都大道 79 号。若有疑问, 请致电: 0352---2830580

ID 号: 2206270531

影像号: CT20260504001

姓名: 陈宝

年龄: 56 岁

性别: 男

检查设备: 西门子量子双源 CT

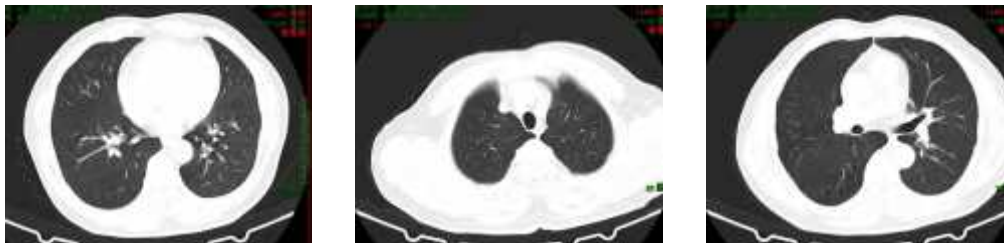
体检号: 385684

申请医院: 本院

体检科室: 体检科

检查部位: CT 检查

## 经典图像:



## 影像所见:

双侧胸廓对称, 气管居中。气管及支气管未见狭窄及阻塞。右肺上叶尖段、右肺上叶前段、右肺下叶前基底段见多发磨玻璃结节, 较大者位于右肺下叶前基底段 (IM193), 大小约为 0.6cm×0.5cm。双肺见多发实性结节, 较大者位于右肺下叶背段 (IM202), 大小约为 0.5cm×0.4cm。双肺门不大, 形态自然。心脏及大血管大小、形态未见异常。纵隔内未见肿块及肿大淋巴结。胸膜无增厚, 胸膜腔内无积液。胸壁软组织及骨骼未见病变征象。

## 影像诊断:

1. 右肺多发磨玻璃结节, 建议随诊复查 (一年)
2. 双肺多发纤维硬结灶

报告医师: 张剑峰

检查日期: 2026-05-04

审核医师:

报告日期: 2026-05-04