



2206270528

大同瑞慈健康体检

报 告 册

体检编号	385681	工号	24
姓名	刘晓娜		
性别	女	年龄	34岁
单位	广灵县宜兴乡政府		
部门	广灵县宜兴乡政府		
联系电话	18335285531		
体检日期	2025-05-03		

尊敬的刘晓娜女士您好！

首先,瑞慈健康体检全体员工欢迎您的光临,并对您的信任表示衷心的感谢！

您于 2025-05-03 (体检编号: 385681) 完成健康检查,本机构的各科医生已根据您的体检项目及结果,汇总成此份健康体检报告,并经总检医生审核。据此提出对您健康状况的综合分析及建议。

瑞慈健康体检倡导“大健康、大康复”,提出“健康是第一财富 (Rich)”的人文理念。希望您仔细阅读并妥善地保管此份健康体检报告,并认真关注报告中的提示与建议,若您对报告内容有任何疑问,可直接与瑞慈健康体检客服部联系,进一步咨询。

健康体检咨询电话: 0352-2824444

客户服务咨询电话: 0352-2830597

400-6112995

瑞慈健康体检报告由下列内容组成:

第一部分:主检报告

第二部分:分科分项结果

第三部分:检验报告

第四部分:附表

主检报告

检查综述

- 1、【血常规（五分类）】 大血小板数目偏低($28 \times 10^9/L$)
- 2、【肾功三项】 尿酸(UA)偏高($346.00 \mu\text{mol/L}$) 尿素测定(Urea)偏高(7.80 mmol/L)
- 3、【空腹血糖】 葡萄糖(GLU)偏高(7.35 mmol/L)
- 4、【血脂四项】 甘油三酯(TG)偏高(2.46 mmol/L)
- 5、【尿常规】 鳞状上皮细胞偏高(6 /HP) 粘液丝偏高(11 /HP)
- 6、【CT检查】 左肺舌段结节硬化灶，低危结节
- 7、【妇科内诊】 (1)老年性阴道炎
- 8、【甲状腺彩超】 甲状腺双侧叶结节 TI-RADS III级
- 9、【颈部血管彩超】 双侧颈总动脉粥样硬化斑块形成
- 10、【全腹彩超】 1.轻度脂肪肝 2.胆囊息肉 3.左肾囊肿 4.子宫肌瘤

医生建议

【大血小板数目偏低】：

- (1)供内科结合临床参考。

【尿酸(UA)偏高】：

- (1)尿酸(UA)是体内嘌呤代谢的最终产物。食物中的核酸分解生成嘌呤，体内组织中的核酸分解成嘌呤核苷，嘌呤和嘌呤核苷经过分解脱氨及氧化作用生成尿酸(UA)。
- (2)大部分的尿酸由肾脏排出，其余在肝脏分解破坏或随胆汁排泄。肾脏在排泄尿酸过程中，由肾小球滤出尿酸，若肾功能不好的人，排泄功能差，尿中排出的尿酸少了，血尿酸就会增高。
- (3)常见于肾脏疾病(如急性慢性肾炎、肾结核、肾积水晚期等)；还可见于长期吃高嘌呤食物，如动物内脏、海鲜、贝类等，这种情况下，若不控制饮食，导致嘌呤长期偏高，即使肾功能正常，也会受高浓度尿酸的影响。
- (4)另外，需要警惕的是，若尿酸长期偏高，会由尿酸盐结晶沉积引起痛风性关节炎、慢性间质性肾炎，血尿酸增高是诊断痛风的主要依据。
- (5)应避免食用含嘌呤高的食物，如各种动物内脏、豆制品、海鲜等，不要喝酒，尤其是啤酒。忌酸性食物，忌醋，多喝水，每日尿量在2公升以上，碱化尿液。
- (6)必要时在肾内科医生指导下进行降尿酸治疗，定期复查。

【尿素测定(Urea)偏高】：

- (1)建议内科进一步复查。

【葡萄糖(GLU)偏高】：

- (1)正常情况下，人体中糖的分解和合成代谢处于动态平衡，保持相对恒定。血清葡萄糖是指血液中的葡萄糖浓度，是诊断糖尿病最重要检查项目之一。
- (2)空腹血糖偏高可分为生理性偏高(如餐后、高糖饮食、剧烈运动、情绪激动等均可引起一过性增高，经过休息后血糖值可以恢复正常)和病理性增高(如糖尿病、甲状腺功能亢进、库欣综合征等)。
- (3)空腹血糖生理性增高经过调整饮食结构、避免剧烈活动、控制情绪等方式后可自行缓解，血糖值可以恢复正常。
- (4)排除生理性增高因素经复查仍然增高者属于病理性增高，应及时到内分泌科复诊，明确血糖偏高的原因及所患疾病的种类。
- (5)如果是首次检查发现血糖偏高，应及时到医院内分泌科进行详细的检查及正规的治疗。

(6) 已确诊的糖尿病患者，如血糖仍较高则说明血糖控制不佳，应及时到医院内分泌科诊治，修正以往的治疗方案及改变一些不良的生活习惯。

(7) 糖尿病的治疗强调早期治疗、长期治疗、综合治疗和措施个体化，综合防治包括糖尿病教育、饮食治疗、体育锻炼、药物治疗和血糖监测五个方面。

【甘油三酯(TG)偏高】：

(1) 甘油三酯是甘油和脂肪酸所构成的有机化合物，甘油三酯测定是脂类代谢的重要指标之一。

(2) 甘油三酯增高与冠心病的发生有着重要的相关性，随年龄增大而有上升的趋势，其增高最常见于高脂和过量糖类饮食、肥胖等。

(3) 甘油三酯主要功能是为机体提供能量，其正常值在 0.7-1.7mmol/L 之间，1.7-2.29mmol/L 为边缘增高，提示应该注意饮食和运动了。

(4) 甘油三酯大于 2.3mmol/L，就称为高甘油三酯血症。甘油三酯增高虽然不会直接导致血管斑块的形成，但也会间接引起心脑血管疾病风险增加，同时，当甘油三酯大于 5.6mmol/L 时，还会增加急性胰腺炎的风险，所以降低甘油三酯的基础主要是控制饮食，饮食控制不佳可以选择药物治疗。

(5) 生活方式的干预是控制甘油三酯水平升高的基础，包括减重，增加运动量，限制酒精摄入以及避免食用果糖和高碳水化合物食物。多食蔬菜水果，定期复查。

(6) 明显增高者在医师的指导下使用降脂药物治疗，首选他汀和贝特类药物。

【鳞状上皮细胞偏高】：

(1) 在生理情况下，机体正常的新陈代谢都会引起鳞状上皮细胞的脱离，这是一种正常的机体现象。如果长时间出现鳞状上皮细胞偏高的现象时，则有可能是尿路感染、泌尿系统结石等因素导致，应及时往泌尿外科进一步诊断治疗。

【粘液丝偏高】：

(1) 尿常规中粘液丝是由尿路中细胞分泌出来的，在有尿路感染时分泌会明显增多，且伴有炎症细胞的出现。

(2) 粘液丝偏高，可分为生理性偏高和病理性偏高两种，生理性偏高一般是由于喝水较少导致的尿液浓缩，一般在喝水后就能达到稀释的效果。

(3) 病理性的粘液丝偏高是由于泌尿系炎症或者是前列腺炎导致的，需要注意观察，多喝水，同时有白细胞等炎症细胞增多时，应及时服用抗感染药物治疗。如果仅有粘液丝的增多而没有白细胞等炎症细胞增多时，尿路有炎症的可能性不大。

(4) 建议平时饮食注意清淡，多喝水，少吃油腻和辛辣的食物，要注意个人清洁卫生，勤洗阴部，注意休息。

【左肺舌段结节硬化灶】：

(1) 建议呼吸科诊断治疗

【老年性阴道炎】：

(1) 老年性阴道炎是因绝经后卵巢功能减退、雌激素水平降低、抵抗力降低、阴道便于细菌侵入而发生的炎症。

(2) 此外，不注意外阴清洁、营养不良和维生素 B 缺乏等也易患此病。

(3) 注意局部卫生，保持外阴清洁，增加外阴、阴道局部抵抗力。

(4) 必要时建议往妇科治疗。

【甲状腺双侧叶结节】：

(1) 甲状腺结节是一种常见的甲状腺疾病，很多甲状腺疾病可表现为结节，如可由甲状腺退行性变、炎症、自身免疫性及新生物等多种病变所致。甲状腺结节在各个年龄段的男女人群中均可见到，但中年女性中较多。

(2) 甲状腺结节分良性和恶性两大类，良性的占绝大多数，恶性者不足 1%，判断甲状腺结节的良恶主要依靠病史、体格检查、放射性核素扫描、穿刺细胞学检查。

(3) 建议往外科就诊，进一步检查，明确诊断，结合临床诊治并定期复查。

【双侧颈总动脉粥样硬化斑块形成】：

(1) 颈动脉斑块是动脉硬化后，血管里面的垃圾沉淀在血管壁形成。斑块又分为硬斑和软斑两种。硬斑比较稳定，不容易脱落，软斑不稳定，容易破裂脱落，从而形成血管栓塞。

(2) 建议：1. 减低胆固醇水平。2. 减低高血糖、高血压等高危因素，将血压、血糖控制在理想水平。3. 积极进行生活干预，控制饮食，改善饮食结构，适量增加运动，戒烟限酒。4. 必要时药物治疗。

【轻度脂肪肝】：

- (1) 脂肪肝是指肝脏被脂肪浸润，为一种多病因引起的获得性疾病。
- (2) 脂肪肝是以肝细胞脂肪变性和脂肪蓄积为病理特征，最常见易患因素有超重或肥胖、进食油腻食物、高脂血症（尤其甘油三酯升高）、营养失调（营养过量或不足）、饮酒、高脂血症、少运动、糖耐量异常、减肥造成体重急剧下降、营养不良、中毒和药物等。
- (3) 当肝内脂类（主要为甘油三酯）含量超过肝重的 5% 时为脂肪肝。脂肪肝是一个常见的临床现象，不是一个独立性的疾病。
- (4) 值得注意的是，过多的脂肪在肝组织、肝细胞内浸润，引起肝细胞肿大，严重可致肝硬化。脂肪肝是可逆性的，合理饮食、运动及治疗后可恢复。
- (5) 合理控制饮食，控制总摄入量，低盐、低脂和低糖类饮食，少吃动物内脏，多吃蔬菜水果；
- (6) 控制危险因素，如控制体重、改善胰岛素抵抗、调整血脂紊乱，戒酒、戒烟，坚持长期有氧运动，加强体育锻炼；
- (7) 定期复查腹部彩超、血脂、肝功能。

【子宫肌瘤】：

- (1) 子宫肌瘤又称子宫平滑肌瘤，是女性生殖器最常见的一种良性肿瘤，多见于 30—50 岁妇女，以 40—50 岁最为多见。
- (2) 子宫肌瘤根据肌瘤与子宫壁的关系分 3 类：肌壁间肌瘤、浆膜下肌瘤和粘膜下肌瘤。
- (3) 子宫肌瘤多无症状，少数表现为阴道出血，腹部触及肿物以及压迫症状等。如发生蒂扭转或其他情况时可引起疼痛。以多发性子宫肌瘤为常见。
- (4) 治疗必须根据患者年龄、生育要求、症状、肌瘤大小等情况全面考虑，肌瘤小且无症状，尤其近绝经年龄者，雌激素水平低落，肌瘤可自然萎缩或消失，通常不需治疗，每 3—6 个月随访一次；若肌瘤较大或症状明显继发贫血者，常需手术切除。

【胆囊息肉】：

- (1) 胆囊息肉又称胆囊隆起样病变，其临床症状无特异性，大部分患者为查体时所发现。主要症状为中上腹部隐痛。发病年龄多在 30~50 岁，以中青年为主。
- (2) 一般认为，胆囊息肉是胆囊癌的诱发因素，如胆囊息肉大于 1cm 时，最好先行手术治疗，以杜绝胆囊癌的发生。
- (3) 胆囊息肉临床特点有，一是发病率逐渐增高。高胆固醇饮食、长期酗酒、过多进食刺激性食物、饮食规律紊乱如：不吃早餐、晚餐过盛、过多等不良饮食习惯多可造成胆囊息肉的形成；
- (4) 二是隐蔽攻击性强。胆囊息肉多无症状，85% 以上的患者都是在例行体检中发现。3-4mm 以下的息肉在 CT 和核磁共振中难以发现或常常漏诊；
- (5) 禁酒及含酒精类饮料，因酒精在体内主要通过肝脏分解、解毒，所以，酒精可直接损伤肝功能，引起肝胆功能失调，使胆汁的分泌、排出过程紊乱，从而刺激胆囊息肉增长。
- (6) 饮食规律、吃好早餐对胆囊息肉患者很重要。肝脏主要分泌胆汁，分泌的胆汁存储入胆囊内，而胆汁的功能主要是消化油性食物。如果不吃早餐，胆汁在胆囊内滞留时间长，可刺激胆囊形成胆囊息肉或使原来的息肉增大或发生变化。所以，要调配营养丰富的早餐和养成吃早餐的生活习惯。
- (7) 低胆固醇饮食，胆固醇摄入过多，可加重肝胆的代谢负担，并引起多余的胆固醇在胆囊壁结晶、积聚和沉淀，从而形成息肉，所以，胆囊息肉患者应降低胆固醇摄入量，尤其是晚上，应避免进食高胆固醇类食品，如鸡蛋（尤其是蛋黄）、肥肉、海鲜、无鳞鱼类、动物内脏等食品。
- (8) 宜多食各种新鲜水果、蔬菜，进低脂肪、低胆固醇食品，如香菇、木耳、芹菜、豆芽、海带、藕、鱼肉、兔肉、鸡肉、鲜豆类等；宜多食干豆类及其制品；宜选用植物油，不用动物油；
- (9) 少吃辣椒、生蒜等刺激性食物或辛辣食品；不用油煎、炸、烤、熏的烹调方法；饮水时，用少量山楂、银杏、绞股蓝草放入水杯中饮用。

【左肾囊肿】：

- (1) 肾囊肿是肾脏内出现大小不等的与外界不相通的囊性肿块的总称。肾囊肿属于良性肿瘤，在肾囊性疾病中以单纯性肾囊肿最为常见。其发生原因尚可能与先天性肾小球、肾小管结构异常和后天性损伤感染有关。

(2)单纯性肾囊肿大多数无症状，常在体检彩超时被发现。一般直径大于 5cm 或者合并感染、破裂、出血时才引起症状，主要表现为腰腹部或背部胀痛，当出现并发症时疼痛加重。

(3)肾囊肿直径小于 4cm，无肾盂肾盏明显受压，无感染、恶变、高血压及症状不明显者，只需密切随访观察，定期彩超检查。

(4)肾囊肿多数是先天性的，对人体健康没有多大影响，不会癌变，可以工作，可以运动，生活上没什么要特别注意的地方。其发病率可随年龄增长而增高，50 岁以上的人有 50%可以发现这种囊肿，借助彩超、CT 可确诊。

(5)首次发现，建议作 MRI 或 CT 检查，以排除肾内其它占位性病变。

(6)过大的囊肿，对肾脏本身或周围的器官有压迫症状的，或有炎症的，往外科治疗。定期复查。

汇总医生： 丁昊炜

主检日期： 2025-05-04

主检医生：

分科结果

身高、体重、血压

项目名称	检查结果	项目名称	检查结果
身高	161cm	体重	62kg
血压	132/61mmHg		

***小结：**

未见异常

操作员：闫辛儿

检查日期：2025-05-03

检查医生：名燕凌

妇科内诊

项目名称	检查结果	项目名称	检查结果
外阴	正常	尿道口	正常
阴道	黏膜充血	子宫	正常
附件	正常	宫颈	光滑
后穹窿	正常		

***小结：**

(1) 老年性阴道炎

操作员：智美玲

检查日期：2025-05-03

检查医生：智美玲

检验报告

尿常规

项目名称	检查结果	单位	参考值	提示
胆红素(BIL)	-		阴性	
隐血(ERY)	-		阴性	
小圆上皮细胞(SRC)	0	个/u1	0--0	
维生素C	-		阴性	
异常红细胞	0	个/u1	0--3	
红细胞(正常)	4	个/u1	0--6	
鳞状上皮细胞	6	个/u1	0--0	↑
粘液丝	11	个/u1	0--0	↑
尿葡萄糖(GLU)	-		阴性	
酮体(KET)	-		阴性	
比重(SG)	1.030		1.003--1.030	
酸碱度(PH)	6.5		4.5--8.0	
尿蛋白质(PRO)	-		阴性	
尿胆原(URO)	-		阴性	
亚硝酸盐(NIT)	-		阴性	
尿白细胞(LEU)	-		阴性	

*小结:

鳞状上皮细胞偏高(6 /HP) 粘液丝偏高(11 /HP)

操作员：赵伟 检查日期：2025-05-03

检查医生：康建忠

血常规(五分类)

项目名称	检查结果	单位	参考值	提示
白细胞(WBC)	4.96	$10^9/L$	3.5--9.5	
淋巴细胞绝对值(LY#)	2.16	$10^9/L$	1.1--3.2	

淋巴细胞百分比 (LY%)	43.6	%	20--50	
中性粒细胞绝对值 (GR#)	2.34	$10^9/L$	1.8--6.3	
中性粒细胞百分比 (GR%)	47.1	%	40--75	
嗜碱性粒细胞绝对值 (BA#)	0.02	$10^9/L$	0--0.06	
嗜碱性粒细胞百分比 (BA%)	0.4	%	0--1.0	
嗜酸性粒细胞绝对值 (EO#)	0.13	$10^9/L$	0.02--0.52	
嗜酸性粒细胞百分比 (EO%)	2.7	%	0.4--8.0	
血小板 (PLT)	186	$10^9/L$	125--350	
血小板分布宽度 (PDW)	15.8	%	15--17	
平均血小板体积 (MPV)	8.4	f1	6.0--14.0	
血小板压积 (PCT)	0.156	%	0.11--0.28	
红细胞 (RBC)	4.41	$10^{12}/L$	3.8--5.1	
血红蛋白	134	g/L	115--150	
红细胞压积 (HCT)	41.2	%	35--45	
红细胞平均体积 (MCV)	93.6	f1	82--100	
平均血红蛋白含量 (MCH)	30.4	pg	27--34	
平均血红蛋白浓度 (MCHC)	324	g/L	316--354	
单核细胞绝对值 (MO#)	0.31	$10^9/L$	0.1--0.60	
单核细胞百分比 (MO%)	6.2	%	3--10	
红细胞分布宽度标准差 (RDW-SD)	42.7	f1	35--56	
红细胞分布宽度变异系数 (RDW-CV)	12.2	%	10.6--16.6	
大血小板比率	15.2	%	11--45	
大血小板数目	28	$10^9/L$	30--90	↓
未成熟粒细胞数目	0.01	$10^9/L$	0--999	
未成熟粒细胞百分比	0.3	%	0--100	
有核红细胞数目	0.000	$10^9/L$	0--9999	
有核红细胞百分比	0.00	/100WBC	0--9999	

*小结:

大血小板数目偏低 ($28 \times 10^9/L$)

操作员：王小雪 检查日期：2025-05-03 检查医生：康建忠

肾功三项

项目名称	检查结果	单位	参考值	提示
肌酐 (CREA)	70.20	umol/L	41--73	
尿酸 (UA)	346.00	umol/L	140--340	↑
尿素测定 (Urea)	7.80	mmol/L	2.6--7.5	↑

*小结:

尿酸 (UA) 偏高 (346.00 umol/L) 尿素测定 (Urea) 偏高 (7.80 mmol/L)

操作员：梁可欣 检查日期：2025-05-03 检查医生：康建忠

空腹血糖

项目名称	检查结果	单位	参考值	提示
葡萄糖 (GLU)	7.35	mmol/L	3.89--6.1	↑

*小结:

葡萄糖 (GLU) 偏高 (7.35 mmol/L)

操作员：梁可欣 检查日期：2025-05-03 检查医生：康建忠

尿沉渣

项目名称	检查结果	单位	参考值	提示
白细胞尿	2	个/u1	0--13	
上皮细胞 (EC)	6	/HP	0--28	
管型 (CAST)	0	个/u1	0--1	
霉菌 (尿)	0	/HP	0--0	
结晶	0	/HP	0--10	
透明度 (CLA)	清亮			
胆红素 (BIL)	-		阴性	
颜色 (Colour)	淡黄色			
红细胞 (尿) (RBC)	4	个/u1	0--6	

***小结：**

未见异常

操作员：赵伟 检查日期：2025-05-03

检查医生：康建忠

血脂四项

项目名称	检查结果	单位	参考值	提示
动脉硬化指数	1.96		1.31--3.19	
总胆固醇(CHOL)	5.02	mmol/L	2.59--5.2	
甘油三脂(TG)	2.46	mmol/L	0.7--1.7	↑
低密度脂蛋白(LDL)	2.19	mmol/L	0--4.13	
高密度脂蛋白(HDL)	1.12	mmol/L	0.77--1.55	

***小结：**

甘油三脂(TG)偏高(2.46 mmol/L)

操作员：梁可欣 检查日期：2025-05-03

检查医生：康建忠

肝功能三项

项目名称	检查结果	单位	参考值	提示
γ-谷氨酰转肽酶(GGT)	16.0	U/L	7--45	
丙氨酸氨基转移酶(ALT)	22.00	U/L	7--40	
门冬氨酸氨基转移酶(AST)	22.00	U/L	13--35	
谷草比谷丙	1.00		0.4--2.5	

***小结：**

未见异常

操作员：梁可欣 检查日期：2025-05-03

检查医生：康建忠

肿瘤标志物 2 项

项目名称	检查结果	单位	参考值	提示
癌胚抗原(CEA)	0.02	ng/ml	0--5	
甲胎蛋白(AFP)	1.4	ng/ml	0--7	

***小结：**

未见异常

姓名：刘晓娜 性别：女 年龄：34 登记流水：2206270528 体检日期：2025-05-03

操作员：梁可欣 检查日期：2025-05-03 检查医生：康建忠

大同现代医学检验实验室

液基薄层细胞学图文报告

ID: 2025115787

病理号: 105654

姓名: 刘晓娜

性别: 女

年龄: 34岁

送检科室:

电话号码: 18335285531

床号:

病历号:

体检号: 2206270528

送检医院: 大同瑞慈康复体检

送检日期: 2025-05-04

末次月经:

送检医生:

采样日期:

报告日期: 2025-05-04

标本满意度: 满意

细胞量: >45%

红细胞:

经期样本:

颈管细胞:

化生细胞:

鳞状细胞:

宫颈柱状细胞:

未见上皮内病变/恶性细胞:

正常范围内:

- 良性反应性改变:
- 炎症:
 - 轻度:
 - 中度:
 - 重度:
 - 放疗:
 - 妊娠:
 - 萎缩性:
 - 宫内避孕器:
 - 其他:

病原体: 滴虫感染: 念珠菌感染: 细菌感染:

提示 HPV 感染: 疱疹病毒感染:

鳞状上皮细胞分析:

- 非典型鳞状细胞:
- 倾向上皮内瘤变:
 - 倾向良性反应性改变:
 - 不能明确意义(ASC-US):
 - 不排除高度病变(ASC-H):
- 上皮内低度病变: 鳞癌:
- 上皮内高度病变:
- CIN2:
 - CIN3:

腺上皮细胞分析:

非典型腺细胞:

- 宫内膜:
- 来源不明:

非典型腺细胞(宫颈管):

- 倾向原位腺癌:
- 不能明确意义:
- 倾向良性反应性改变:

腺癌:

- 宫颈管:
- 宫内膜:
- 其它:

炎细胞:

- 轻度:
- 中度:
- 重度:

可疑腺癌:

诊断意见: 未见上皮内病变或恶性细胞 (NILM)。

建议:

报告医师: 张荣生

地址: 大同市魏都大道 79 号, 本报告医师签字后有效
咨询: 0352-2830587 4006-122-995

妇科细胞学是筛查项目, 出于技术原因, 可能会有假阴性结果, 本检测仅对来样负责, 如果对结果有疑义, 请在收到报告 7 天内与我们联系。

大同瑞慈康复医院 12导联心电图报告

刘晓娜 女 34岁

体检号:385681

病床号:

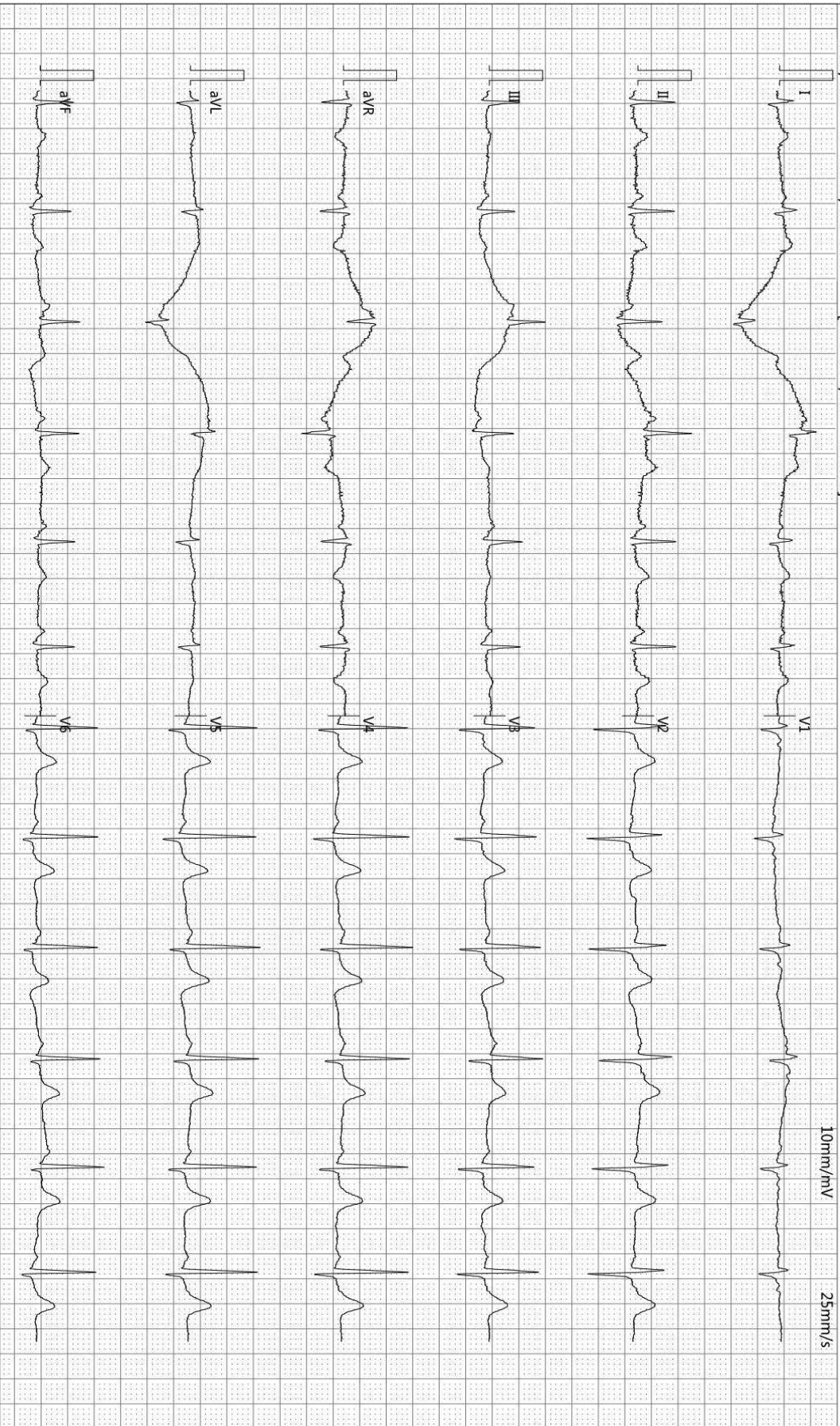
诊断结果:

- 1.窦性心律
- 2.正常心电图

诊断医生:

董建刚

HR : 69bpm [60 ~ 100bpm]
 P : 111 ↑ ms [0 ~ 110ms]
 PR : 146ms [120 ~ 200ms]
 QRS : 92ms [60 ~ 100ms]
 QT/QTc : 394/422ms [320 ~ 440/0 ~ 460ms]
 P/QRS/T : 63/80/45deg. [0 ~ 75/-30 ~ 90/0 ~ 75deg]
 RV5/SV1 : 1.347/0.322mV [0.0 ~ 2.5/0.0 ~ 2.0mV]



10mm/mV 25mm/s

检查时间:2025-05-03 09:54:22

诊断时间:2025-05-03 09:57:56

SEMIP V1.90

仅供临床参考

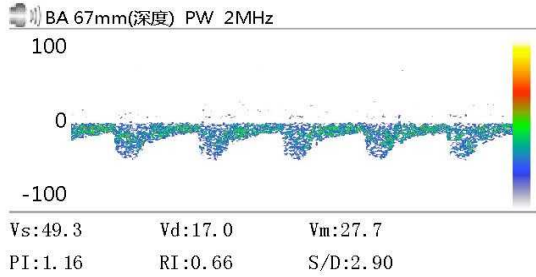
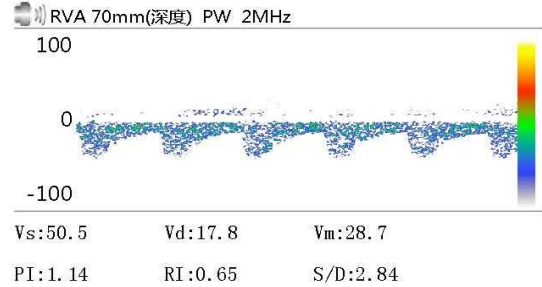
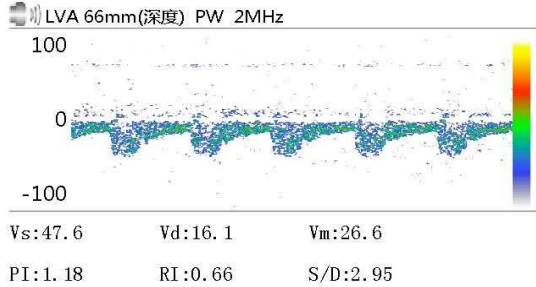
Text



大同瑞慈健康体检

颅内多普勒血流图 (TCD) 检查报告单

姓名: 刘晓娜 性别: 女 年龄: 34 岁 检查号: 2206270528
 申请科室: 体检科 申请医师: 李菊蓉 检查类型: 颅内血管 床号:



Vs: Vd: Vm:
 PI: RI: S/D:

Vs: Vd: Vm:
 PI: RI: S/D:

Vs: Vd: Vm:
 PI: RI: S/D:

医生意见

结论: 椎-基底动脉脑血管超声未见异常。

李菊蓉

检查日期: 2025-05-03

本报告单仅提供临床参考

大同瑞慈健康体检

骨密度检测报告

患者信息

患者ID: 2206270528
姓名: 刘晓娜
出生年月日: 1990-10-22

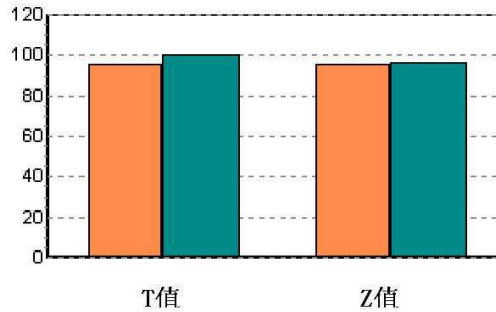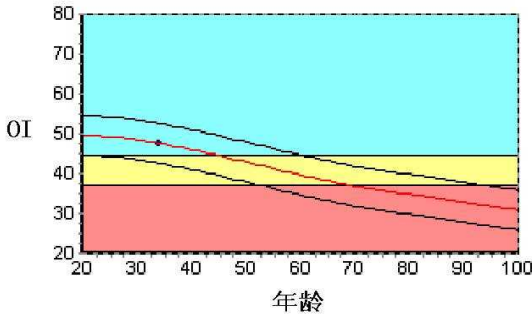
年龄: 34
性别: 女
测定部位(右/左): 右

测定结果

测定日期: 2025-5-3

测试编号: 1/1

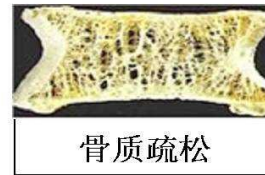
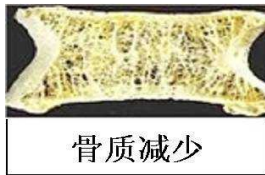
■ 受测者 ■ 平均值



数据库: Asia
OI: 47.3
SOS: 1372.0 m/s, BUA: 23.7
T值: -0.47
Z值: -0.05

成人比: 95.3 %
同龄比: 99.5 %
OPR: N/A %

结果分析



注解

以上结论仅供参考

科室:

医生签名:

医院地址 大同瑞慈健康体检
地址 大同市平城区魏都大道79号

联系电话 0352-2824444
操作者 名燕凌

Rich 大同瑞慈康复医院
超声诊断图文报告

流水号: 2206270528

超声号: 1836871

姓名: 刘晓娜

年龄: 34 岁

性别: 女

检查设备: Vivid E95

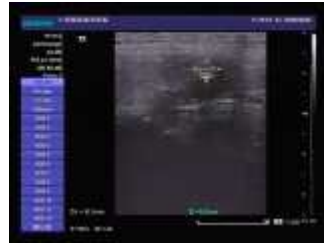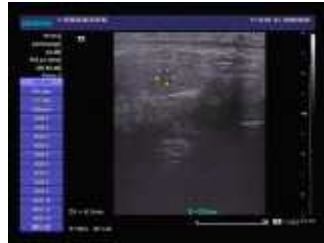体检号: 385681

申请医院: 本院

体检科室: 体检科

检查部位: 甲状腺彩超

经典图像:



影像所见:

甲状腺双侧叶形态正常, 包膜完整, 左侧叶实质内探及大小约 0.4*0.3cm 低回声结节, 右侧叶探及数个低回声结节, 较大者约 0.6*0.5cm, 周边可见粗大强回声斑, 上述结节形态规则, 边界清, 余实质回声均匀, CDFI: 未见异常血流信号。

双侧颈部未见明显肿大淋巴结。

影像诊断:

甲状腺双侧叶结节 TI-RADS III 级

报告医师: 李菊蓉

检查日期: 2025-05-03

审核医师: 李菊蓉

报告日期: 2025-05-03



注: 本报告仅供临床医生参考!

地址: 大同市魏都大道 79 号。如有疑问, 请致电: 0352---2830580

Rich 大同瑞慈康复医院
超声诊断图文报告

流水号: 2206270528

超声号: 1836873

姓名: 刘晓娜

年龄: 34 岁

性别: 女

检查设备: Vivid E95

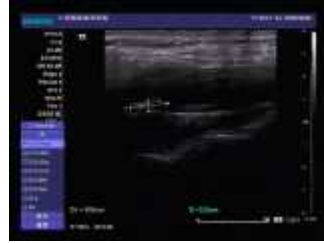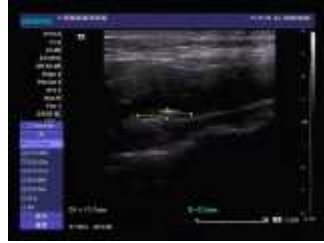体检号: 385681

申请医院: 本院

体检科室: 体检科

检查部位: 颈部血管彩超

经典图像:



影像所见:

双侧颈总动脉均可见混合回声斑, 左侧范围约 11.7*2.1mm, 右侧范围约 8.0*2.3mm, 右锁骨下动脉起始处、双侧颈内、颈外动脉起始段内中膜不增厚, 内壁欠光滑, 管壁未见明确强回声斑。CDFI: 血流充盈好。PW: 频谱形态正常。

双侧椎动脉走行正常, 椎动脉内径正常, 管壁不厚, 管腔内为无回声, CDFI: 血流充盈好。PW: 频谱正常。

内径 mm	流速 cm/s	RI		
左侧椎动脉	3.3		46.0	0.66
右侧椎动脉	3.2		49.3	0.65

影像诊断:

双侧颈总动脉粥样硬化斑块形成

报告医师: 李菊蓉

检查日期: 2025-05-03

审核医师: 李菊蓉

报告日期: 2025-05-03



注: 本报告仅供临床医生参考!

地址: 大同市魏都大道 79 号。若有疑问, 请致电: 0352---2830580

Rich 大同瑞慈康复医院
超声诊断图文报告

流水号: 2206270528

超声号: 1836875

姓名: 刘晓娜

年龄: 34 岁

性别: 女

检查设备: Vivid E95

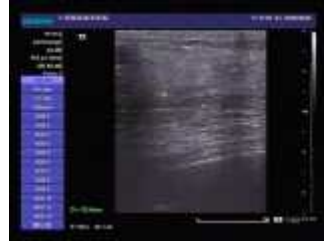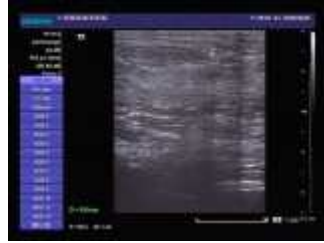体检号: 385681

申请医院: 本院

体检科室: 体检科

检查部位: 乳腺彩超

经典图像:



影像所见:

双侧乳腺腺体层次清晰, 右乳腺体厚 1.0cm, 左乳腺体厚 0.9cm, 乳导管未见扩张, 未见明显占位性病变, CDFI: 未见异常血流信号。

双侧腋下未见明显肿大淋巴结。

影像诊断:

双侧乳腺未见明显异常

报告医师: 李菊蓉

检查日期: 2025-05-03

审核医师: 李菊蓉

报告日期: 2025-05-03



注: 本报告仅供临床医生参考!

地址: 大同市魏都大道 79 号。若有疑问, 请致电: 0352---2830580

Rich 大同瑞慈康复医院
超声诊断图文报告

流水号: 2206270528

超声号: 1836877

姓名: 刘晓娜

年龄: 34 岁

性别: 女

检查设备: Vivid E95

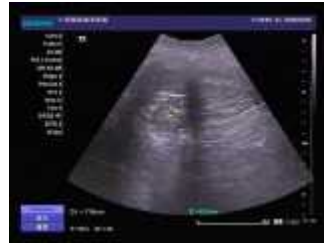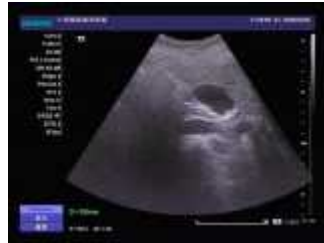体检号: 385681

申请医院: 本院

体检科室: 体检科

检查部位: 全腹彩超

经典图像:



影像所见:

肝脏大小形态正常, 包膜光滑完整, 实质回声细腻、增强, 肝内管道系统走行欠清晰, 门静脉及肝内胆管不扩张。

胆囊大小形态正常, 壁不厚、欠光滑, 壁上可见直径约 0.36cm 高回声凸起, 后无声影, 囊内透声好, 肝外胆管不扩张。

胰腺大小形态正常, 实质回声均匀, 主胰管不扩张。

脾脏大小形态正常, 实质回声均匀, 脾门静脉不宽。

双肾大小形态正常, 皮髓质分界清晰, 集合系统未见分离, 双侧输尿管未见扩张。于左肾实质内可见大小约 0.8*0.6cm 囊性回声, 边界清。

膀胱充盈佳, 未见明显异常。

绝经后子宫, 大小约 3.2*2.6*3.4cm, 肌壁回声欠均匀, 其内可见数个低回声结节, 较大者约 2.1*1.7cm, 内膜线不清晰, 宫颈厚约 2.2cm, 双侧附件区未见异常。

影像诊断:

1. 轻度脂肪肝
2. 胆囊息肉
3. 左肾囊肿
4. 子宫肌瘤

报告医师: 李菊蓉

检查日期: 2025-05-03

审核医师: 李菊蓉

报告日期: 2025-05-03



注: 本报告仅供临床医生参考!

地址: 大同市魏都大道 79 号。若有疑问, 请致电: 0352---2830580

ID 号: 2206270528

影像号: CT20250502049

姓名: 刘晓娜

年龄: 34 岁

性别: 女

检查设备: 西门子量子双源 CT

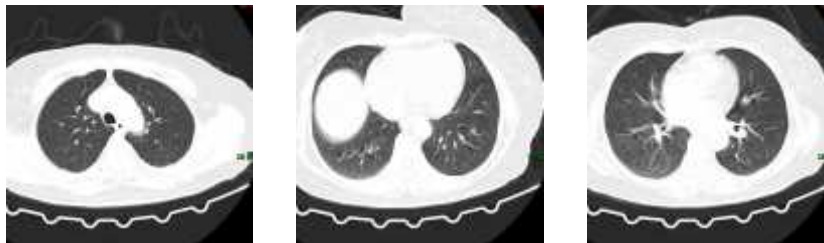体检号: 385681

申请医院: 本院

体检科室: 体检科

检查部位: CT 检查

经典图像:



影像所见:

胸廓对称, 骨性肋骨完整, 胸壁软组织结构良好, 两肺支气管血管纹理走行分布良好, 支气管束结构清晰, 双肺通气良好。左肺舌段结节密度增高, 直径约 0.3cm (3-27 层面) 肺门结构未见异常。纵隔无偏移, 段以上支气管通畅。心影及大血管形态结构正常, 纵隔内未见肿大淋巴结。胸膜未见异常。

影像诊断:

左肺舌段结节硬化灶, 低危结节

报告医师: 剧艳军

检查日期: 2025-05-03

审核医师: 剧艳军

报告日期: 2025-05-03