



2206270524

# 大同瑞慈健康体检

## 报 告 册

体检编号	385677	工号	20
姓名	仝丽君		
性别	女	年龄	30岁
单位	广灵县宜兴乡政府		
部门	广灵县宜兴乡政府		
联系电话	18535230081		
体检日期	2025-05-11		

尊敬的全丽君女士您好！

首先,瑞慈健康体检全体员工欢迎您的光临,并对您的信任表示衷心的感谢！

您于 2025-05-11 (体检编号: 385677) 完成健康检查,本机构的各科医生已根据您的体检项目及结果,汇总成此份健康体检报告,并经总检医生审核。据此提出对您健康状况的综合分析及建议。

瑞慈健康体检倡导“大健康、大康复”,提出“健康是第一财富 (Rich)”的人文理念。希望您仔细阅读并妥善地保管此份健康体检报告,并认真关注报告中的提示与建议,若您对报告内容有任何疑问,可直接与瑞慈健康体检客服部联系,进一步咨询。

健康体检咨询电话: 0352-2824444

客户服务咨询电话: 0352-2830597

400-6112995

瑞慈健康体检报告由下列内容组成:

第一部分:主检报告

第二部分:分科分项结果

第三部分:检验报告

第四部分:附表

## 主检报告

### 检查综述

- 1、【身高、体重、血压】 (1) 血压 97/54：本次测量基础血压偏低
- 2、【血常规（五分类）】 血小板压积(PCT)偏高(0.294 %)
- 3、【肾功三项】 肌酐(CREA)偏低(40.30 umol/L)
- 4、【血脂四项】 动脉硬化指数偏低(0.98) 甘油三脂(TG)偏低(0.60 mmol/L) 高密度脂蛋白(HDL)偏高(1.57 mmol/L)
- 5、【肝功能三项】 丙氨酸氨基转移酶(ALT)偏低(2.00 U/L) 谷草比谷丙偏高(7.00)
- 6、【尿常规】 鳞状上皮细胞偏高(8 /HP) 粘液丝偏高(25 /HP)
- 7、【妇科内诊】 (1) 宫颈肥大
- 8、【心电图】 1. 窦性心律不齐 2. 短 PR 间期 3. T 波改变(II, III, aVF)
- 9、【甲状腺彩超】 甲状腺右侧叶结节 TI-RADS 2 级
- 10、【乳腺彩超】 1. 双乳低回声结节（多发） BI-RADS 3 级 2. 左乳囊性结节 BI-RADS 2 级
- 11、【全腹彩超】 1. 宫颈肥大 2. 盆腔积液

### 医生建议

#### 【本次测量基础血压偏低】：

- (1) 由于生理或病理原因造成血压低于 90/60mmHg，就会形成低血压，平时我们讨论的低血压大多为慢性低血压。慢性低血压据统计发病率为 4% 左右，老年人群中可高达 10%。
- (2) 低血压一般可分为三类：一是体质性低血压，一般认为与遗传和体质瘦弱有关，多见于 20—50 岁的妇女和老年人，轻者可无如何症状，重者出现精神疲惫、头晕、头痛，甚至昏厥。夏季气温较高时更明显。
- (3) 二是体位性低血压，体位性低血压是患者从卧位到坐位或直立位时，或长时间站立出现血压突然下降超过 20mmHg，并伴有明显症状，这些症状包括：头昏、头晕、视力模糊、乏力、恶心、认识功能障碍、心悸、颈背部疼痛。
- (4) 体位性低血压与多种疾病有关，如多系统萎缩、糖尿病、帕金森氏病、多发性硬化病、更年期障碍、血液透析、手术后遗症、麻醉、降压药、利尿药、催眠药、抗精神抑郁药等，或其他如久病卧床，体质虚弱的老年人。
- (5) 三是继发性低血压，由某些疾病或药物引起的低血压，如脊髓空洞症、风湿性心脏病、降压药、抗抑郁药和慢性营养不良症、血液透析病人。
- (6) 饮食疗法是治疗本病的有力措施之一，可逐渐提高病患者的身体素质，改善心血管功能，增加心肌收缩力，增加心排血量，提高动脉管壁紧张度，从而逐步使血压上升并稳定正常水平，消除低血压带来的种种不适症状。
- (7) 荤素兼吃，合理搭配膳食，保证摄入全面充足的营养物质，使体质从纤弱逐渐变得健壮。
- (8) 如伴有红细胞计数过低，血红蛋白不足的贫血症，宜适当多吃富含蛋白质、铁、铜、叶酸、维生素 B12、维生素 C 等食物，诸如猪肝、蛋黄、瘦肉、牛奶、鱼虾、贝类、大豆、红糖及新鲜蔬菜、水果。有利于增加心排血量，改善大脑的供血量，提高血压和消除血压偏低引起的不良症状。
- (9) 莲子、桂圆、大枣、桑椹等果品，具有养心益血、健脾补脑之力，可常食用。
- (10) 伴有食少纳差者，宜适当食用能刺激食欲的食物和调味品，如姜、葱、醋、酱、糖、胡椒、辣椒、啤酒、葡萄酒等。
- (11) 加强锻炼，选择适合自己的运动方式。

#### 【血小板压积(PCT)偏高】：

- (1) 血小板压积是指外周血中血小板的容积占血液容积的百分比。血小板压积偏高，如果在血小板数目正常的情况下，可不考虑。如果血小板数目明显增高，建议往血液科进一步复查，以明确诊断。

**【肌酐(CREA)偏低】：**

- (1)临床上肾功能检查项目很多，常规体检一般只做三项测定，即血肌酐(Cr)、血尿素氮(BUN)、尿酸(UA)，通过这三项可初筛肾功能的情况。
- (2)血肌酐(Cr)由外源性和内源性两类组成。血肌酐是肌肉中肌酸代谢的最终产物，产生之后会被血液运到肾脏由肾小球滤过排出体外，肾小管基本不吸收且分泌量较少。
- (3)在外源性肌酐摄入量保持稳定的情况下，血中肌酐浓度取决于肾小球滤过能力，当肾实质损害，肾小球滤过率下降至正常人的1/3时肌酐浓度就会明显上升，故测定肌酐浓度可作为肾小球滤过受损的指标，也是判定肾功能是否受损的重要指标。
- (4)血肌酐升高常见于各种原因引起的滤过功能减退，如急性慢性肾衰竭；另外如果血肌酐在正常高值附近，就要引起重视了，若同时尿常规也有问题，建议尽快前往肾内科诊治。
- (5)在临床上如果肉食摄入过多、体育活动多导致肌肉分解代谢旺盛、体型强壮的人肌酐水平易偏高；反之，长期素食、卧床、肌肉萎缩、体型瘦小的人肌酐水平易偏低，需要饮食均衡，加强蛋白质的摄入。

**【动脉硬化指数偏低】：**

- (1)建议内科结合临床参考。

**【甘油三脂(TG)偏低】：**

- (1)可适当增加脂类食品的摄入。
- (2)也可见于甲亢、肾上腺皮质功能低下、肝功能障碍者，往内科咨询，进一步诊治。
- (3)高蛋白，高维生素饮食，适当增加奶、豆类制品、鱼类、新鲜水果和蔬菜。
- (4)适当增加户外活动和日光照射，避免过度劳累，保持良好睡眠。
- (5)定期复查，如检验结果异常，应在医师指导下治疗。

**【高密度脂蛋白(HDL)偏高】：**

- (1)高密度脂蛋白(HDL)主要在肝脏合成，具有抗动脉粥样硬化的功能，是冠心病的保护因子。高密度脂蛋白(HDL)能将周围组织包括动脉壁内的胆固醇运转到肝脏进行代谢，是一种抗动脉粥样硬化的血浆脂蛋白。
- (2)高密度脂蛋白(HDL)的含量与心血管的发病率和病变程度呈负相关，即高密度脂蛋白(HDL)减低，患冠心病的危险性增加；高密度脂蛋白(HDL)含量增高，患冠心病的危险性降低。
- (3)高密度脂蛋白(HDL)对冠心病的临床诊断是一个重要的参考指标。它的升高是临床冠心病保护因子之一，并能防治和延缓动脉粥样硬化的发展。
- (4)血清中高密度脂蛋白(HDL)的降低，预示着冠心病的出现。临床上常同时测定高密度脂蛋白(HDL)和血清总胆固醇，并根据它们的比值作为冠心病的信息指标。
- (5)高密度脂蛋白(HDL)减少，主要见于冠心病、冠状动脉粥样硬化、高甘油三酯血症、慢性贫血、脑血管病、糖尿病、急慢性肝炎、肝硬化等疾病。
- (6)戒烟，增强运动，采用低脂、低糖饮食，少食富含脂肪、胆固醇及饱和脂肪酸的食物，多进食蔬菜、水果、豆制品、粗粮、鱼和高纤维食品。
- (7)建议当高密度脂蛋白(HDL)减少时，可参考其他相关指标，积极治疗基础性疾病，往内分泌科复诊。

**【丙氨酸氨基转移酶(ALT)偏低】：**

- (1)建议消化内科结合临床参考。

**【谷草比谷丙偏高】：**

- (1)建议内科诊断治疗。

**【鳞状上皮细胞偏高】：**

- (1)在生理情况下，机体正常的新陈代谢都会引起鳞状上皮细胞的脱离，这是一种正常的机体现象。如果长时间出现鳞状上皮细胞偏高的现象时，则有可能是尿路感染、泌尿系统结石等因素导致，应及时往泌尿外科进一步诊断治疗。

**【粘液丝偏高】：**

- (1)尿常规中粘液丝是由尿路中细胞分泌出来的，在有尿路感染时分泌会明显增多，且伴有炎症细胞的出现。

(2) 粘液丝偏高，可分为生理性偏高和病理性偏高两种，生理性偏高一般是由于喝水较少导致的尿液浓缩，一般在喝水后就能达到稀释的效果。

(3) 病理性的粘液丝偏高是由于泌尿系炎症或者是前列腺炎导致的，需要注意观察，多喝水，同时有白细胞等炎症细胞增多时，应及时服用抗感染药物治疗。如果仅有粘液丝的增多而没有白细胞等炎症细胞增多时，尿路有炎症的可能性不大。

(4) 建议平时饮食注意清淡，多喝水，少吃油腻和辛辣的食物，要注意个人清洁卫生，勤洗阴部，注意休息。

**【宫颈肥大】：**

(1) 宫颈肥大引起的原因一是慢性炎症长期刺激，使宫颈充血、水肿，宫颈腺体和间质发生增生而导致宫颈不同程度的肥大、硬度增加。

(2) 二是在宫颈腺体的深部可能出现粘液潴留，形成大小不等的囊肿，使宫颈变得肥大。

(3) 宫颈肥大有时可比正常宫颈增大2~4倍，宫颈表面可以是光滑的，也可有糜烂。宫颈质地一般较硬，这是纤维结缔组织增生所致的。

(4) 如果是单纯性的宫颈肥大，一般不需特殊处理，妇科定期复查即可。

**【T波改变】：**

(1) 可见于心肌劳损，电解质紊乱及神经调节异常，如疲劳，精神紧张等，往心血管内科咨询，进一步查找病因及治疗。

**【窦性心律不齐】：**

(1) 供内科临床参考，可见于正常人，无重要临床意义。

(2) 见于正常人，是一种随呼吸节律而变化的正常心律。

**【短PR间期】：**

(1) 可见于正常人，和预激综合征、交界性心律，定期复查心电图，心血管专科治疗。

**【甲状腺右侧叶结节】：**

(1) 甲状腺结节是一种常见的甲状腺疾病，很多甲状腺疾病可表现为结节，如可由甲状腺退行性变、炎症、自身免疫性及新生物等多种病变所致。甲状腺结节在各个年龄段的男女人群中均可见到，但中年女性中较多。

(2) 甲状腺结节分良性和恶性两大类，良性的占绝大多数，恶性者不足1%，判断甲状腺结节的良恶主要依靠病史、体格检查、放射性核素扫描、穿刺细胞学检查。

(3) 建议往外科就诊，进一步检查，明确诊断，结合临床诊治并定期复查。

**【左乳囊性结节】：**

(1) 建议乳腺科诊治。

(2) 保持精神舒畅，情绪稳定。

(3) 定期复查。

**【双乳低回声结节】：**

(1) 乳腺结节是乳腺组织导管和乳小叶在结构上的退行性变及进行性结缔组织的生长，主要以乳房周围性疼痛为特征，或在情绪变化、劳累、天气变化时加重，每月月经前疼痛加剧，行经后疼痛减退或消失。其主要原因是由于内分泌失调。

(2) 建议少吃刺激性食物或进行药物治疗干预，必要时外科诊治。

**【宫颈肥大】：**

(1) 宫颈肥大引起的原因一是慢性炎症长期刺激，使宫颈充血、水肿，宫颈腺体和间质发生增生而导致宫颈不同程度的肥大、硬度增加。

(2) 二是在宫颈腺体的深部可能出现粘液潴留，形成大小不等的囊肿，使宫颈变得肥大。

(3) 宫颈肥大有时可比正常宫颈增大2~4倍，宫颈表面可以是光滑的，也可有糜烂。宫颈质地一般较硬，这是纤维结缔组织增生所致的。

(4) 如果是单纯性的宫颈肥大，一般不需特殊处理，妇科定期复查即可。

**【盆腔积液】：**

(1) 盆腔积液是一种表现，而不是一种疾病，可分为生理性积液和病理性积液两种。生理性积液见于部分正常女性在月经期或排卵期，含有少量的积液。病理性积液可在盆腔炎、附件炎和子宫内膜异位症等疾病下产生的。

(2) 建议月经干净 3、4 天后复查，如复查仍提示积液或有腹部疼痛等不适症状，不排除盆腔炎症，建议妇科诊治。

汇总医生： 樊兴国

主检日期： 2025-05-12

主检医生：

## 分科结果

### 身高、体重、血压

项目名称	检查结果	项目名称	检查结果
身高	168cm	体重	57kg
血压	97/54mmHg		

**\*小结:**

(1) 血压 97/54: 本次测量基础血压偏低

操作员: 陈红锦 检查日期: 2025-05-11 检查医生: 名燕凌

### 妇科内诊

项目名称	检查结果	项目名称	检查结果
外阴	正常	尿道口	正常
阴道	通畅	子宫	正常
附件	正常	宫颈	宫颈肥大
后穹窿	正常		

**\*小结:**

(1) 宫颈肥大

操作员: 智美玲 检查日期: 2025-05-11 检查医生: 智美玲

## 检验报告

## 尿常规

项目名称	检查结果	单位	参考值	提示
胆红素(BIL)	-		阴性	
隐血(ERY)	-		阴性	
小圆上皮细胞(SRC)	0	个/u1	0--0	
维生素C	-		阴性	
异常红细胞	0	个/u1	0--3	
红细胞(正常)	0	个/u1	0--6	
鳞状上皮细胞	8	个/u1	0--0	↑
粘液丝	25	个/u1	0--0	↑
尿葡萄糖(GLU)	-		阴性	
酮体(KET)	-		阴性	
比重(SG)	1.015		1.003--1.030	
酸碱度(PH)	6.0		4.5--8.0	
尿蛋白质(PRO)	-		阴性	
尿胆原(URO)	-		阴性	
亚硝酸盐(NIT)	-		阴性	
尿白细胞(LEU)	-		阴性	

## \*小结:

鳞状上皮细胞偏高(8 /HP) 粘液丝偏高(25 /HP)

操作员: 黄璐瑶 检查日期: 2025-05-11 检查医生: 陈建国

## 血常规(五分类)

项目名称	检查结果	单位	参考值	提示
白细胞(WBC)	6.10	$10^9/L$	3.5--9.5	
淋巴细胞绝对值(LY#)	1.96	$10^9/L$	1.1--3.2	

淋巴细胞百分比 (LY%)	32.1	%	20--50	
中性粒细胞绝对值 (GR#)	3.82	$10^9/L$	1.8--6.3	
中性粒细胞百分比 (GR%)	62.6	%	40--75	
嗜碱性粒细胞绝对值 (BA#)	0.05	$10^9/L$	0--0.06	
嗜碱性粒细胞百分比 (BA%)	0.8	%	0--1.0	
嗜酸性粒细胞绝对值 (EO#)	0.07	$10^9/L$	0.02--0.52	
嗜酸性粒细胞百分比 (EO%)	1.2	%	0.4--8.0	
血小板 (PLT)	285	$10^9/L$	125--350	
血小板分布宽度 (PDW)	16.2	%	15--17	
平均血小板体积 (MPV)	10.3	f1	6.0--14.0	
血小板压积 (PCT)	0.294	%	0.11--0.28	↑
红细胞 (RBC)	4.67	$10^{12}/L$	3.8--5.1	
血红蛋白	129	g/L	115--150	
红细胞压积 (HCT)	39.1	%	35--45	
红细胞平均体积 (MCV)	83.8	f1	82--100	
平均血红蛋白含量 (MCH)	27.7	pg	27--34	
平均血红蛋白浓度 (MCHC)	330	g/L	316--354	
单核细胞绝对值 (MO#)	0.20	$10^9/L$	0.1--0.60	
单核细胞百分比 (MO%)	3.3	%	3--10	
红细胞分布宽度标准差 (RDW-SD)	39.2	f1	35--56	
红细胞分布宽度变异系数 (RDW-CV)	12.4	%	10.6--16.6	
大血小板比率	27.1	%	11--45	
大血小板数目	77	$10^9/L$	30--90	
未成熟粒细胞数目	0.00	$10^9/L$	0--999	
未成熟粒细胞百分比	0.0	%	0--100	
有核红细胞数目	0.000	$10^9/L$	0--9999	
有核红细胞百分比	0.00	/100WBC	0--9999	

\*小结:

血小板压积(PCT)偏高(0.294 %)

操作员：黄璐瑶 检查日期：2025-05-11 检查医生：陈建国

### 肾功三项

项目名称	检查结果	单位	参考值	提示
肌酐(CREA)	40.30	umol/L	41--73	↓
尿酸(UA)	168.00	umol/L	140--340	
尿素测定(Urea)	4.30	mmol/L	2.6--7.5	

**\*小结：**

肌酐(CREA)偏低(40.30 umol/L)

操作员：梁可欣 检查日期：2025-05-11 检查医生：康建忠

### 空腹血糖

项目名称	检查结果	单位	参考值	提示
葡萄糖(GLU)	5.34	mmol/L	3.89--6.1	

**\*小结：**

未见异常

操作员：梁可欣 检查日期：2025-05-11 检查医生：康建忠

### 尿沉渣

项目名称	检查结果	单位	参考值	提示
白细胞尿	5	个/u1	0--13	
上皮细胞(EC)	8	/HP	0--28	
管型(CAST)	0	个/u1	0--1	
霉菌(尿)	0	/HP	0--0	
结晶	0	/HP	0--10	
透明度(CLA)	清亮			
胆红素(BIL)	-		阴性	
颜色(Colour)	淡黄色			
红细胞(尿)(RBC)	0	个/u1	0--6	

**\*小结：**

未见异常

操作员：黄璐瑶 检查日期：2025-05-11 检查医生：陈建国

**血脂四项**

项目名称	检查结果	单位	参考值	提示
动脉硬化指数	0.98		1.31--3.19	↓
总胆固醇(CHOL)	3.53	mmol/L	2.59--5.2	
甘油三脂(TG)	0.60	mmol/L	0.7--1.7	↓
低密度脂蛋白(LDL)	1.54	mmol/L	0--4.13	
高密度脂蛋白(HDL)	1.57	mmol/L	0.77--1.55	↑

**\*小结：**

动脉硬化指数偏低(0.98) 甘油三脂(TG)偏低(0.60 mmol/L) 高密度脂蛋白(HDL)偏高(1.57 mmol/L)

操作员：梁可欣 检查日期：2025-05-11 检查医生：康建忠

**肝功能三项**

项目名称	检查结果	单位	参考值	提示
γ-谷氨酰转肽酶(GGT)	10.0	U/L	7--45	
丙氨酸氨基转移酶(ALT)	2.00	U/L	7--40	↓
门冬氨酸氨基转移酶(AST)	14.00	U/L	13--35	
谷草比谷丙	7.00		0.4--2.5	↑

**\*小结：**

丙氨酸氨基转移酶(ALT)偏低(2.00 U/L) 谷草比谷丙偏高(7.00)

操作员：梁可欣 检查日期：2025-05-11 检查医生：康建忠

**肿瘤标志物 2 项**

项目名称	检查结果	单位	参考值	提示
癌胚抗原(CEA)	0.2	ng/ml	0--5	
甲胎蛋白(AFP)	0.9	ng/ml	0--7	

**\*小结：**

未见异常

姓名：全丽君 性别：女 年龄：30 登记流水：2206270524 体检日期：2025-05-11

---

操作员：梁可欣 检查日期：2025-05-11 检查医生：康建忠

---

# 大同现代医学检验实验室

## 液基薄层细胞学图文报告

ID: 2025115961

病理号: 105756

姓名: 仝丽君

性别: 女

年龄: 30岁

送检科室:

电话号码: 18535230081

床号:

病历号:

体检号: 2206270524

送检医院: 大同瑞慈康复体检

送检日期: 2025-05-12

末次月经:

送检医生:

采样日期:

报告日期: 2025-05-12

标本满意度: 满意

细胞量: >45%

红细胞:

经期样本:

颈管细胞:

化生细胞:

鳞状细胞:

宫颈柱状细胞:

未见上皮内病变/恶性细胞:

正常范围内:

良性反应性改变:

- 炎症:
- 放疗:
- 妊娠:
- 萎缩性:
- 宫内避孕器:
- 其他:

- 轻度:
- 中度:
- 重度:

病原体: 滴虫感染:  念珠菌感染:  细菌感染:

提示 HPV 感染:  疱疹病毒感染:

鳞状上皮细胞分析:

- 非典型鳞状细胞:
- 倾向上皮内瘤变:
  - 倾向良性反应性改变:
  - 不能明确意义(ASC-US):
  - 不排除高度病变(ASC-H):

上皮内低度病变:  鳞癌:

上皮内高度病变:

- CIN2:
- CIN3:

腺上皮细胞分析:

非典型腺细胞:

- 宫内膜:
- 来源不明:

非典型腺细胞(宫颈管):

- 倾向原位腺癌:
- 不能明确意义:
- 倾向良性反应性改变:

腺癌:

- 宫颈管:
- 宫内膜:
- 其它:

炎细胞:

- 轻度:
- 中度:
- 重度:

可疑腺癌:

诊断意见: 未见上皮内病变或恶性细胞 (NILM)。

建议:

报告医师: 张荣生

地址: 大同市魏都大道 79 号, 本报告医师签字后有效  
咨询: 0352-2830587 4006-122-995

妇科细胞学是筛查项目, 出于技术原因, 可能会有假阴性结果, 本检测仅对来样负责, 如果对结果有疑义, 请在收到报告 7 天内与我们联系。

# 大同瑞慈康复医院 12导联心电图报告

仝丽君 女 30岁

体检号:385677

病床号:

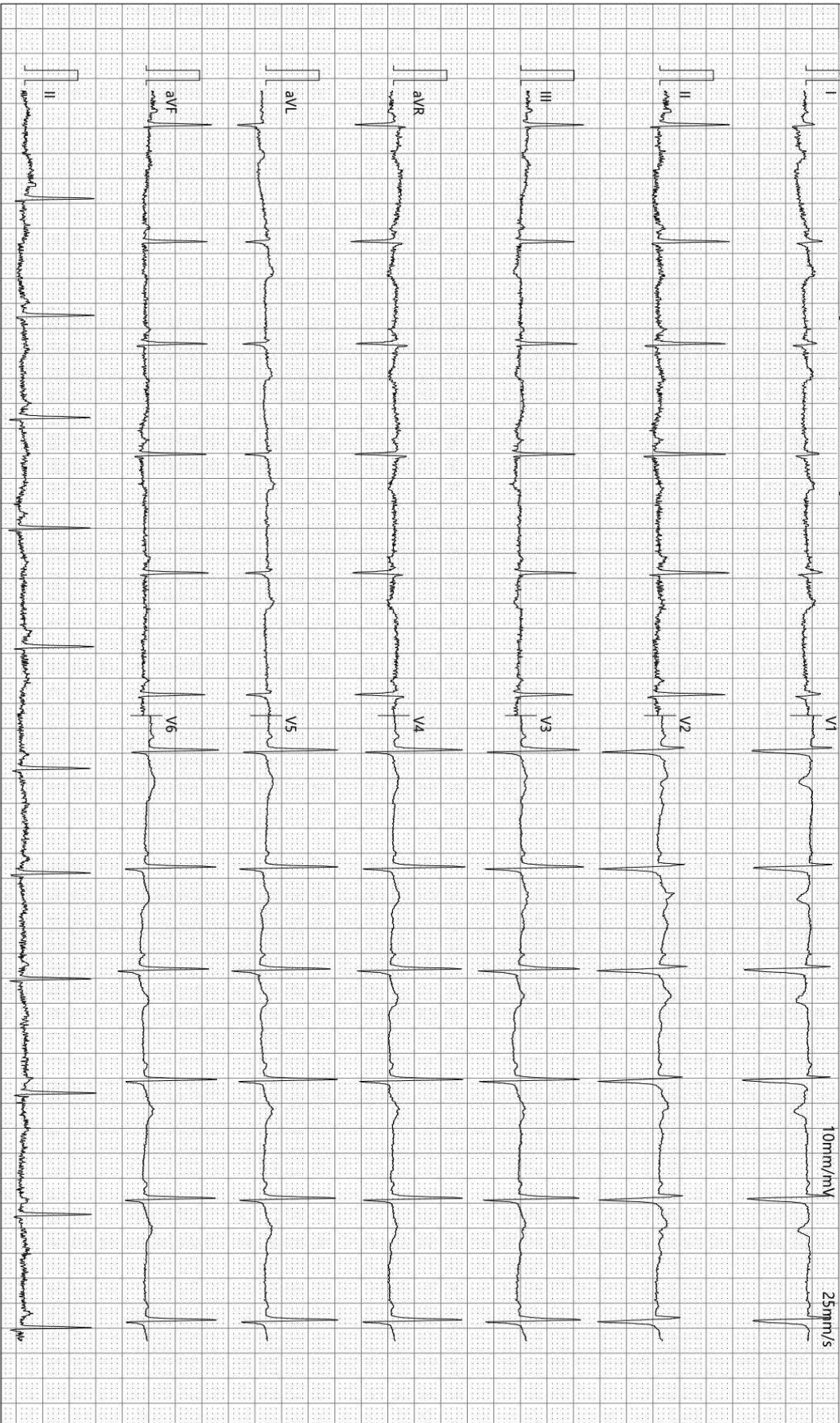
诊断结果:

1. 窦性心律不齐
2. 短PR间期
3. T波改变(II,III,aVF)

诊断医生:

*张之生*

HR	: 66bpm	[60 ~ 100bpm]
P	: 83ms	[0 ~ 110ms]
PR	: 116 ↓ ms	[120 ~ 200ms]
QRS	: 89ms	[60 ~ 100ms]
QT/QTc	: 403/424ms	[320 ~ 440/0 ~ 460ms]
P/QRS/T	: 71/85/-11 ↓ deg.	[0 ~ 75/-30 ~ 90/0 ~ 75deg]
RV5/SV1	: 1.315/1.125mV	[0.0 ~ 2.5/0.0 ~ 2.0mV]



检查时间:2025-05-11 09:19:45

诊断时间:2025-05-11 09:29:55

SEMIP V1.90

仅供临床参考

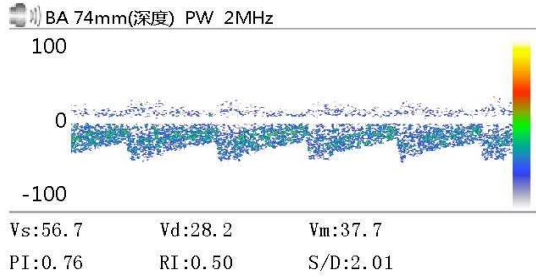
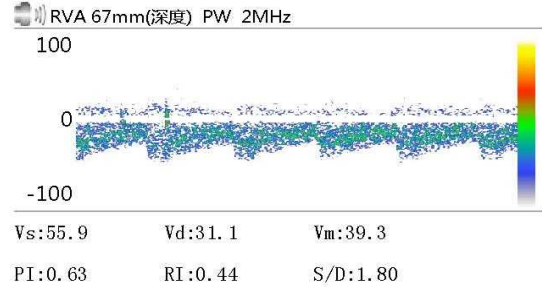
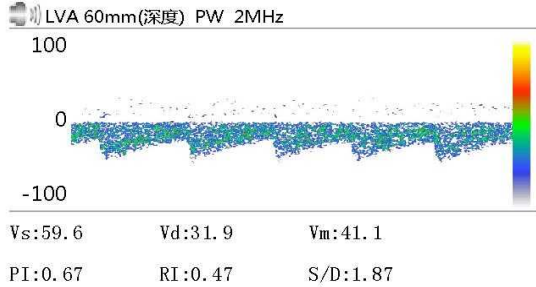
Text



# 大同瑞慈健康体检

## 颅内多普勒血流图 (TCD) 检查报告单

姓名: 仝丽君      性别: 女      年龄: 30 岁      检查号: 2206270524  
 申请科室: 体检科      申请医师: 李菊蓉      检查类型: 颅内血管      床号:



Vs:              Vd:              Vm:  
 PI:              RI:              S/D:

Vs:              Vd:              Vm:  
 PI:              RI:              S/D:

Vs:              Vd:              Vm:  
 PI:              RI:              S/D:

### 医生意见

结论: 椎-基底动脉脑血管超声未见异常。

李菊蓉

检查日期: 2025-05-11

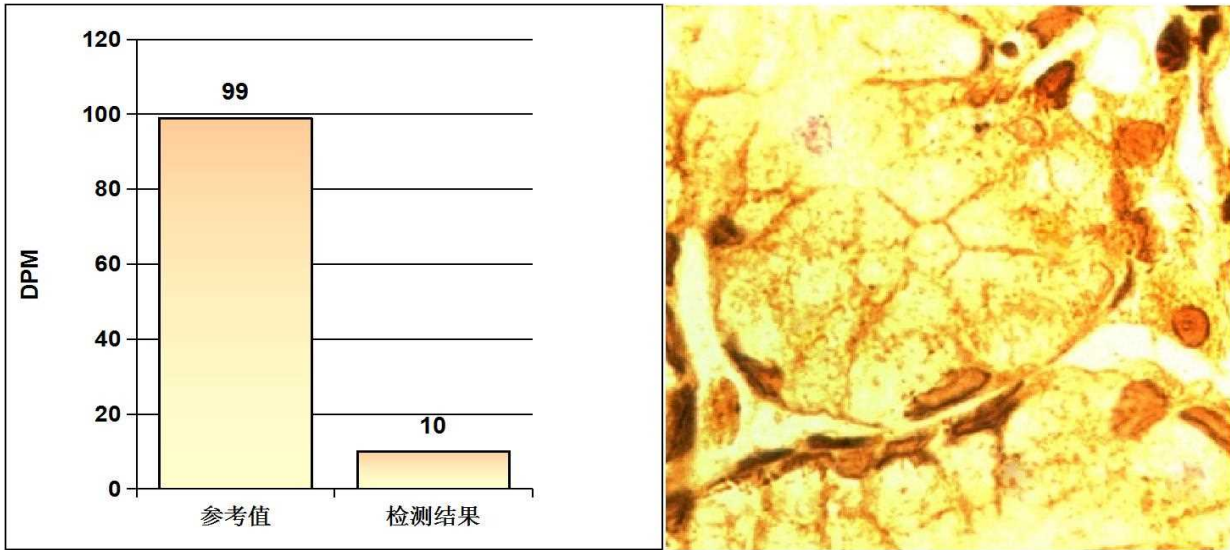
本报告单仅提供临床参考

# 大同瑞慈康复医院

## <sup>14</sup>C呼气试验检验报告

姓名	全丽君	年龄	30	性别	女
住院号	0	日期	2025/5/11 9:47:07	电话	18535230081
送检医生	曹居杰	样品编号	4367	编号	2206270524

### <sup>14</sup>C呼气试验



#### 阳性参考值 (Disintegrations Per Minute(DPM)):

DPM值:	dpm > 2499	阳性++++
	1499 < dpm ≤ 2499	阳性+++
	499 < dpm ≤ 1499	阳性++
	149 < dpm ≤ 499	阳性+
	dpm ≤ 99	阴性
	99 < dpm ≤ 149	不确定

**检测结果:** **dpm= 10** **阴性**

医生建议: 注意保持健康及规律饮食

温馨提示: 您本次检测的结果为阴性

检测医生: 曹居杰

# 大同瑞慈健康体检

## 骨密度检测报告

### 患者信息

患者ID: 2206270524  
姓名: 仝丽君  
出生年月日: 1994-8-1

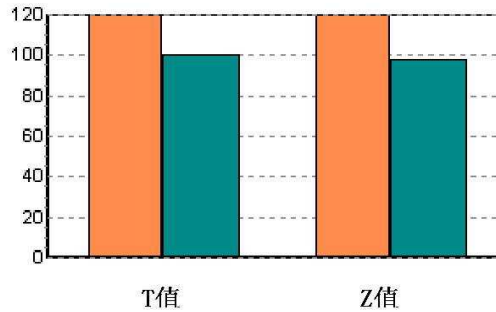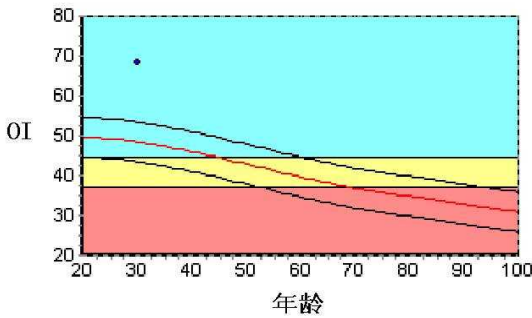
年龄: 30  
性别: 女  
测定部位(右/左): 左

### 测定结果

测定日期: 2025-5-11

测试编号: 1/1

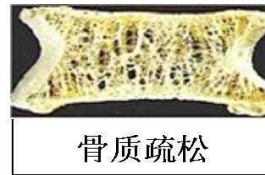
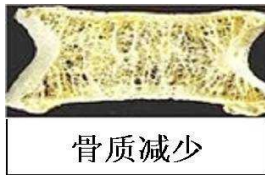
■ 受测者 ■ 平均值



数据库: Asia  
OI: 68.3  
SOS: 1375.0 m/s, BUA: 64.1  
T值: 3.73  
Z值: 3.98

成人比: 137.6 %  
同龄比: 141.0 %  
OPR: N/A %

### 结果分析



### 注解

以上结论仅供参考

科室:

医生签名:

医院地址 大同瑞慈健康体检  
地址 大同市平城区魏都大道79号

联系电话 0352-2824444  
操作者 名燕凌

Rich 大同瑞慈康复医院  
超声诊断图文报告

流水号: 2206270524

超声号: 1840142

姓名: 仝丽君

年龄: 30 岁

性别: 女

检查设备: Vivid E95

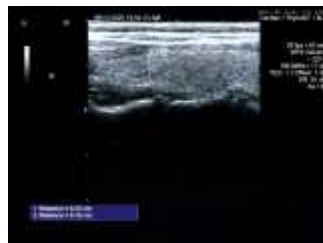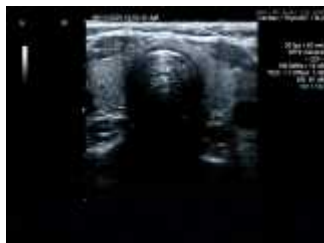体检号: 385677

申请医院: 本院

体检科室: 体检科

检查部位: 甲状腺彩超

经典图像:



影像所见:

甲状腺双侧叶形态正常, 包膜完整, 于右侧叶实质内探及囊性结节, 大小约 0.2\*0.2cm, 边界清, 形态规则, 余实质回声均匀, CDFI: 未见异常血流信号。

双侧颈部未见明显肿大淋巴结。

影像诊断:

甲状腺右侧叶结节 TI-RADS2 级

报告医师: 李菊蓉

检查日期: 2025-05-11

审核医师: 李菊蓉

报告日期: 2025-05-11



注: 本报告仅供临床医生参考!

地址: 大同市魏都大道 79 号。若有疑问, 请致电: 0352---2830580

Rich 大同瑞慈康复医院  
超声诊断图文报告

流水号: 2206270524

超声号: 1840148

姓名: 仝丽君

年龄: 30岁

性别: 女

检查设备: Vivid E95

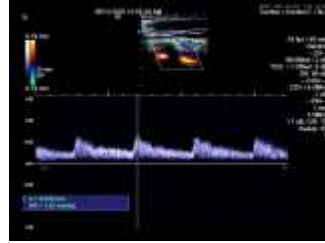
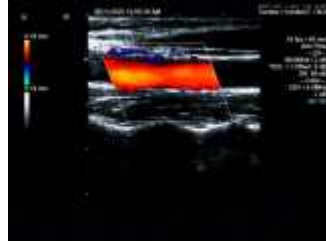
体检号: 385677

申请医院: 本院

体检科室: 体检科

检查部位: 颈部血管彩超

经典图像:



影像所见:

右锁骨下动脉起始处、双侧颈总动脉、颈内、颈外动脉起始段内中膜不增厚, 内壁欠光滑, 管壁未见明确强回声斑。CDFI: 血流充盈好。PW: 频谱形态正常。 双侧椎动脉走行正常, 椎动脉内径正常, 管壁不厚, 管腔内为无回声, CDFI: 血流充盈好。PW: 频谱正常。

影像诊断:

双侧颈动脉、椎动脉未见明显异常

报告医师: 李菊蓉

检查日期: 2025-05-11

审核医师: 李菊蓉

报告日期: 2025-05-11



注: 本报告仅供临床医生参考!

地址: 大同市魏都大道 79 号。若有疑问, 请致电: 0352---2830580

Rich 大同瑞慈康复医院  
超声诊断图文报告

流水号: 2206270524

超声号: 1840150

姓名: 仝丽君

年龄: 30 岁

性别: 女

检查设备: Vivid E95

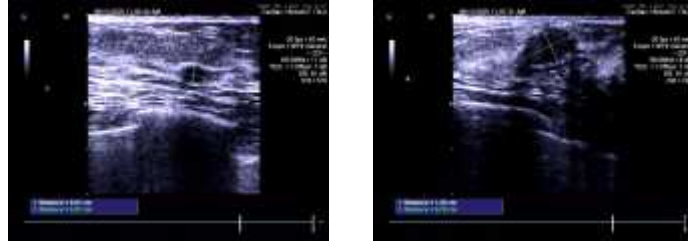
体检号: 385677

申请医院: 本院

体检科室: 体检科

检查部位: 乳腺彩超

经典图像:



影像所见:

双侧乳腺腺体层次清晰, 右乳腺体厚 0.9cm, 左乳腺体厚 1.0cm, 于左乳外上象限探及数个低回声结节, 大者位于 2 点位距乳头约 2.6cm, 大小约 0.5\*0.4cm, 边界清, 形态规则, 左乳 12 点位距乳头约 2.5cm 处探及囊性结节, 大小约 0.5\*0.4cm, 边界清, 形态规则; 另于右乳外侧象限探及数个低回声结节, 大者位于 9-10 点位, 大小约 1.2\*0.7cm, 边界清, 形态规则, 内回声欠均质, CDFI: 结节周边可见星点状血流信号, 双侧乳导管未见扩张。

双侧腋下未见明显肿大淋巴结。

影像诊断:

1. 双乳低回声结节 (多发) BI-RADS3 级
2. 左乳囊性结节 BI-RADS2 级

报告医师: 李菊蓉

检查日期: 2025-05-11

审核医师: 李菊蓉

报告日期: 2025-05-11



注: 本报告仅供临床医生参考!

地址: 大同市魏都大道 79 号。若有疑问, 请致电: 0352---2830580

Rich 大同瑞慈康复医院  
超声诊断图文报告

流水号: 2206270524

超声号: 1840152

姓名: 仝丽君

年龄: 30 岁

性别: 女

检查设备: Vivid E95

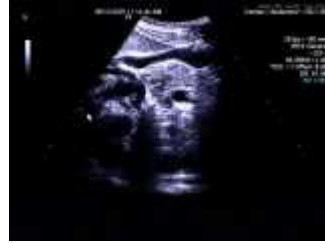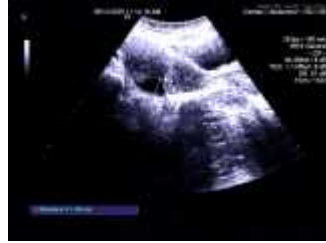体检号: 385677

申请医院: 本院

体检科室: 体检科

检查部位: 全腹彩超

经典图像:



影像所见:

肝脏大小形态正常, 包膜光滑完整, 实质回声均匀, 肝内管道系统走行清晰, 门静脉及肝内胆管不扩张。

胆囊大小形态正常, 壁不厚、光滑, 囊内透声好, 肝外胆管不扩张。

胰腺大小形态正常, 实质回声均匀, 主胰管不扩张。

脾脏大小形态正常, 实质回声均匀, 脾门静脉不宽。

双肾大小形态正常, 皮髓质分界清晰, 集合系统未见分离, 双侧输尿管未见扩张。

膀胱充盈尚可。

后位子宫, 大小约 4.7\*4.6\*4.3cm, 肌壁回声均匀, 内膜线清晰, 厚 0.8cm, 宫颈厚约 3.2cm, 双侧附件区未见异常。子宫后方探及液性暗区, 深约 1.4cm。

影像诊断:

1. 宫颈肥大
2. 盆腔积液

报告医师: 李菊蓉

检查日期: 2025-05-11

审核医师: 李菊蓉

报告日期: 2025-05-11



注: 本报告仅供临床医生参考!

地址: 大同市魏都大道 79 号。若有疑问, 请致电: 0352---2830580

ID 号: 2206270524

影像号: CT20250511024

姓名: 仝丽君

年龄: 30 岁

性别: 女

检查设备: 西门子量子双源 CT

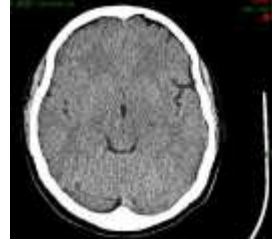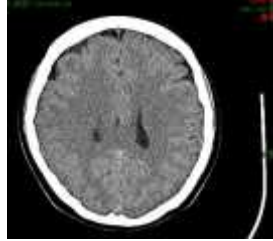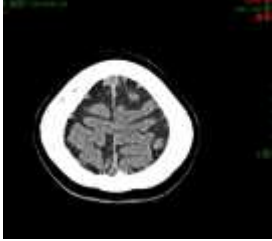
体检号: 385677

申请医院: 本院

体检科室: 体检科

检查部位: CT 检查

经典图像:



影像所见:

颅脑结构双侧对称, 脑实质内未见异常密度。中线结构居中。脑沟、裂、池及脑室系统等未见异常。

影像诊断:

颅脑未见明显异常

报告医师: 剧艳军

检查日期: 2025-05-11

审核医师: 剧艳军

报告日期: 2025-05-11