



2206270511

大同瑞慈健康体检

报 告 册

体检编号	385664	工号	7
姓名	张斌		
性别	男	年龄	36岁
单位	广灵县宜兴乡政府		
部门	广灵县宜兴乡政府		
联系电话	15388529194		
体检日期	2024-08-04		

尊敬的 张斌先生 您好！

首先，瑞慈健康体检全体员工欢迎您的光临，并对您的信任表示衷心的感谢！

您于 2024-08-04 （体检编号：385664）完成健康检查，本机构的各科医生已根据您的体检项目及结果，汇总成此份健康体检报告，并经总检医生审核。据此提出对您健康状况的综合分析及建议。

瑞慈健康体检倡导“大健康、大康复”，提出“健康是第一财富（Rich）”的人文理念。希望您仔细阅读并妥善地保管此份健康体检报告，并认真关注报告中的提示与建议，若您对报告内容有任何疑问，可直接与瑞慈健康体检客服部联系，进一步咨询。

健康体检咨询电话：**0352-2824444**

客户服务咨询电话：**0352-2830597**

400-6112995

瑞慈健康体检报告由下列内容组成：

第一部分：主检报告

第二部分：分科分项结果

第三部分：检验报告

第四部分：附表

主检报告

检查综述

- 【身高、体重、血压】 (1) 体重指数 26.49：超重
- 【血常规（五分类）】 大血小板比率偏高(46.6%)
- 【尿常规】 鳞状上皮细胞偏高(1/HP)
- 【甲状腺彩超】 甲状腺右侧叶结节 TI-RADS 3级
- 【全腹彩超】 轻度脂肪肝

医生建议

【超重】：

(1) 体重指数是判断体重超标或偏低的主要指标。体重是反映和衡量一个人健康状况的重要标志之一，过胖和过瘦都不利于健康，身高体重不协调也不会给人以美感。体重的变化，还会直接反映身体长期的热量平衡状态。

(2) 当需要比较及分析一个人的体重对于不同身高的人所带来的健康影响时，体重指数是一个中立而可靠的指标。其主要适用于需要体重测试、体型肥胖和全身检查的人群。

(3) 体重指数（BMI）是世界卫生组织推荐的国际统一使用的肥胖分型标准，也是目前国际上常用的衡量人体胖瘦程度以及是否健康的一个标准，其计算方式为： $BMI = \text{体重（千克）} / \text{身高（米）}^2$ 。成人的标准值是 BMI 18.5-23.9 之间。低于 18.5 为体重指数偏低；高于 23.9 则为体重指数偏高。

(4) 一般表现为体重超重或肥胖，超重及肥胖会出现一系列代谢性疾病，如高血压、高血糖、高血脂、高尿酸血症等，所以体重指数偏高者一定要注意控制体重。

(5) 合理控制饮食，食品多样化，食物纤维可适量增加，饮食规律，避免暴饮暴食，低盐、低脂饮食为主，减少高热量食物的摄入。

(6) 加强体育锻炼，每天最少保持 30 分钟的中等强度运动。鼓励每天至少快步走 6000 步比较健康。肥胖患者不适合较剧烈的运动，会加重膝关节的负担，可以选择游泳、划船等对膝关节负荷较小的运动。

(7) 定期检查血糖、血脂、肝功、肝脏 B 超等，积极治疗基础性疾病。

(8) 减少热量摄取及增加热量消耗。强调以健康行为、饮食、运动为主的综合治疗。

【大血小板比率偏高】：

(1) 供内科结合临床参考。

【鳞状上皮细胞偏高】：

(1) 在生理情况下，机体正常的新陈代谢都会引起鳞状上皮细胞的脱离，这是一种正常的机体现象。如果长时间出现鳞状上皮细胞偏高的现象时，则有可能是尿路感染、泌尿系统结石等因素导致，应及时往泌尿外科进一步诊断治疗。

【甲状腺右侧叶结节】：

(1) 甲状腺结节是一种常见的甲状腺疾病，很多甲状腺疾病可表现为结节，如可由甲状腺退行性变、炎症、自身免疫性及新生物等多种病变所致。甲状腺结节在各个年龄段的男女人群中均可见到，但中年女性中较多。

(2) 甲状腺结节分良性和恶性两大类，良性的占绝大多数，恶性者不足 1%，判断甲状腺结节的良恶主要依靠病史、体格检查、放射性核素扫描、穿刺细胞学检查。

(3) 建议往外科就诊，进一步检查，明确诊断，结合临床诊治并定期复查。

【轻度脂肪肝】：

- (1) 脂肪肝是指肝脏被脂肪浸润，为一种多病因引起的获得性疾病。
- (2) 脂肪肝是以肝细胞脂肪变性和脂肪蓄积为病理特征，最常见易患因素有超重或肥胖、进食油腻食物、高脂血症（尤其甘油三酯升高）、营养失调（营养过量或不足）、饮酒、高脂血症、少运动、糖耐量异常、减肥造成体重急剧下降、营养不良、中毒和药物等。
- (3) 当肝内脂类（主要为甘油三酯）含量超过肝重的 5% 时为脂肪肝。脂肪肝是一个常见的临床现象，不是一个独立性的疾病。
- (4) 值得注意的是，过多的脂肪在肝组织、肝细胞内浸润，引起肝细胞肿大，严重可致肝硬化。脂肪肝是可逆性的，合理饮食、运动及治疗后可恢复。
- (5) 合理控制饮食，控制总摄入量，低盐、低脂和低糖类饮食，少吃动物内脏，多吃蔬菜水果；
- (6) 控制危险因素，如控制体重、改善胰岛素抵抗、调整血脂紊乱，戒酒、戒烟，坚持长期有氧运动，加强体育锻炼；
- (7) 定期复查腹部彩超、血脂、肝功能。

汇总医生： 樊兴国

主检日期： 2024-08-07

主检医生：

分科结果

身高、体重、血压

项目名称	检查结果	项目名称	检查结果
身高	166cm	体重	73kg
血压	109/64mmHg		

***小结：**

(1) 体重指数 26.49：超重

操作员：闫辛儿 检查日期：2024-08-04 检查医生：名燕凌

检验报告

尿常规

项目名称	检查结果	单位	参考值	提示
胆红素(BIL)	-		阴性	
隐血(ERY)	-		阴性	
小圆上皮细胞(SRC)	0	个/ul	0--0	
维生素 C	-		阴性	
异常红细胞	0	个/ul	0--3	
红细胞（正常）	0	个/ul	0--6	
鳞状上皮细胞	1	个/ul	0--0	↑
粘液丝	0	个/ul	0--0	
尿葡萄糖(GLU)	-		阴性	
酮体(KET)	-		阴性	
比重(SG)	1.010		1.003--1.030	
酸碱度(PH)	6.0		4.5--8.0	
尿蛋白质(PRO)	-		阴性	
尿胆原(URO)	-		阴性	
亚硝酸盐(NIT)	-		阴性	
尿白细胞(LEU)	-		阴性	

*小结:

鳞状上皮细胞偏高(1 /HP)

操作员：乔叶 检查日期:2024-08-04 检查医生:陈建国

血常规（五分类）

项目名称	检查结果	单位	参考值	提示
白细胞(WBC)	5.53	10 ⁹ /L	3.5--9.5	
淋巴细胞绝对值(LY#)	2.00	10 ⁹ /L	1.1--3.2	

淋巴细胞百分比(LY%)	36.2	%	20--50	
中性粒细胞绝对值(GR#)	3.18	10 ⁹ /L	1.8--6.3	
中性粒细胞百分比(GR%)	57.4	%	40--75	
嗜碱性粒细胞绝对值(BA#)	0.04	10 ⁹ /L	0--0.06	
嗜碱性粒细胞百分比(BA%)	0.7	%	0--1.0	
嗜酸性粒细胞绝对值(EO#)	0.08	10 ⁹ /L	0.02--0.52	
嗜酸性粒细胞百分比(EO%)	1.5	%	0.4--8.0	
血小板(PLT)	166	10 ⁹ /L	125--350	
血小板分布宽度(PDW)	16.3	%	15--17	
平均血小板体积(MPV)	13.0	fl	6.0--14.0	
血小板压积(PCT)	0.215	%	0.11--0.28	
红细胞(RBC)	4.74	10 ¹² /L	4.3--5.8	
血红蛋白	145	g/L	130--175	
红细胞压积(HCT)	43.6	%	40--50	
红细胞平均体积(MCV)	92.1	fl	82--100	
平均血红蛋白含量(MCH)	30.6	pg	27--34	
平均血红蛋白浓度(MCHC)	332	g/L	316--354	
单核细胞绝对值(MO#)	0.23	10 ⁹ /L	0.1--0.60	
单核细胞百分比(MO%)	4.2	%	3--10	
红细胞分布宽度标准差(RDW-SD)	43.8	fl	35--56	
红细胞分布宽度变异系数(RDW-CV)	12.7	%	10.6--16.6	
大血小板比率	46.6	%	11--45	↑
大血小板数目	77	10 ⁹ /L	30--90	
未成熟粒细胞数目	0.00	10 ⁹ /L	0--999	
未成熟粒细胞百分比	0.1	%	0--100	
有核红细胞数目	0.000	10 ⁹ /L	0--9999	

有核红细胞百分比	0.00	/100WBC	0--9999	
----------	------	---------	---------	--

***小结:**

大血小板比率偏高(46.6 %)

操作员：赵伟 检查日期:2024-08-04 检查医生:陈建国

肾功三项

项目名称	检查结果	单位	参考值	提示
肌酐(CREA)	79.00	umol/L	57--97	
尿酸(UA)	393.00	umol/L	200--420	
尿素测定 (Urea)	6.50	mmol/L	3.1--8.0	

***小结:**

未见异常

操作员：梁可欣 检查日期:2024-08-04 检查医生:陈建国

空腹血糖

项目名称	检查结果	单位	参考值	提示
葡萄糖(GLU)	4.06	mmol/L	3.89--6.1	

***小结:**

未见异常

操作员：梁可欣 检查日期:2024-08-04 检查医生:陈建国

尿沉渣

项目名称	检查结果	单位	参考值	提示
白细胞尿	0	个/ul	0--13	
上皮细胞(EC)	1	/HP	0--28	
管型(CAST)	0	个/ul	0--1	
霉菌 (尿)	0	/HP	0--0	
结晶	0	/HP	0--10	

透明度(CLA)	清亮			
胆红素(BIL)	-		阴性	
颜色(Colour)	淡黄色			
红细胞(尿)(RBC)	0	个/ul	0--6	

***小结:**

未见异常

操作员：乔叶 检查日期:2024-08-04 检查医生:陈建国

血脂四项

项目名称	检查结果	单位	参考值	提示
动脉硬化指数	1.85		1.31--3.19	
总胆固醇(CHOL)	3.57	mmol/L	2.59--5.2	
甘油三脂(TG)	0.75	mmol/L	0.7--1.7	
低密度脂蛋白(LDL)	1.72	mmol/L	0--4.13	
高密度脂蛋白(HDL)	0.93	mmol/L	0.77--1.55	

***小结:**

未见异常

操作员：梁可欣 检查日期:2024-08-04 检查医生:陈建国

肝功能三项

项目名称	检查结果	单位	参考值	提示
γ-谷氨酰转肽酶(GGT)	12.0	U/L	10--60	
丙氨酸氨基转移酶(ALT)	17.00	U/L	9--50	
门冬氨酸氨基转移酶(AST)	25.00	U/L	15--40	
谷草比谷丙	1.47		0.4--2.5	

***小结:**

未见异常

操作员：梁可欣 检查日期:2024-08-04 检查医生:陈建国

肿瘤标志物 2 项

项目名称	检查结果	单位	参考值	提示
癌胚抗原(CEA)	0.83	ng/ml	0--5	
甲胎蛋白(AFP)	1.7	ng/ml	0--7	

*小结:

未见异常

操作员：梁可欣 检查日期:2024-08-04 检查医生:陈建国

大同瑞慈康复医院 12导联心电图报告

张斌 男 36岁

体检号:385664

病床号:

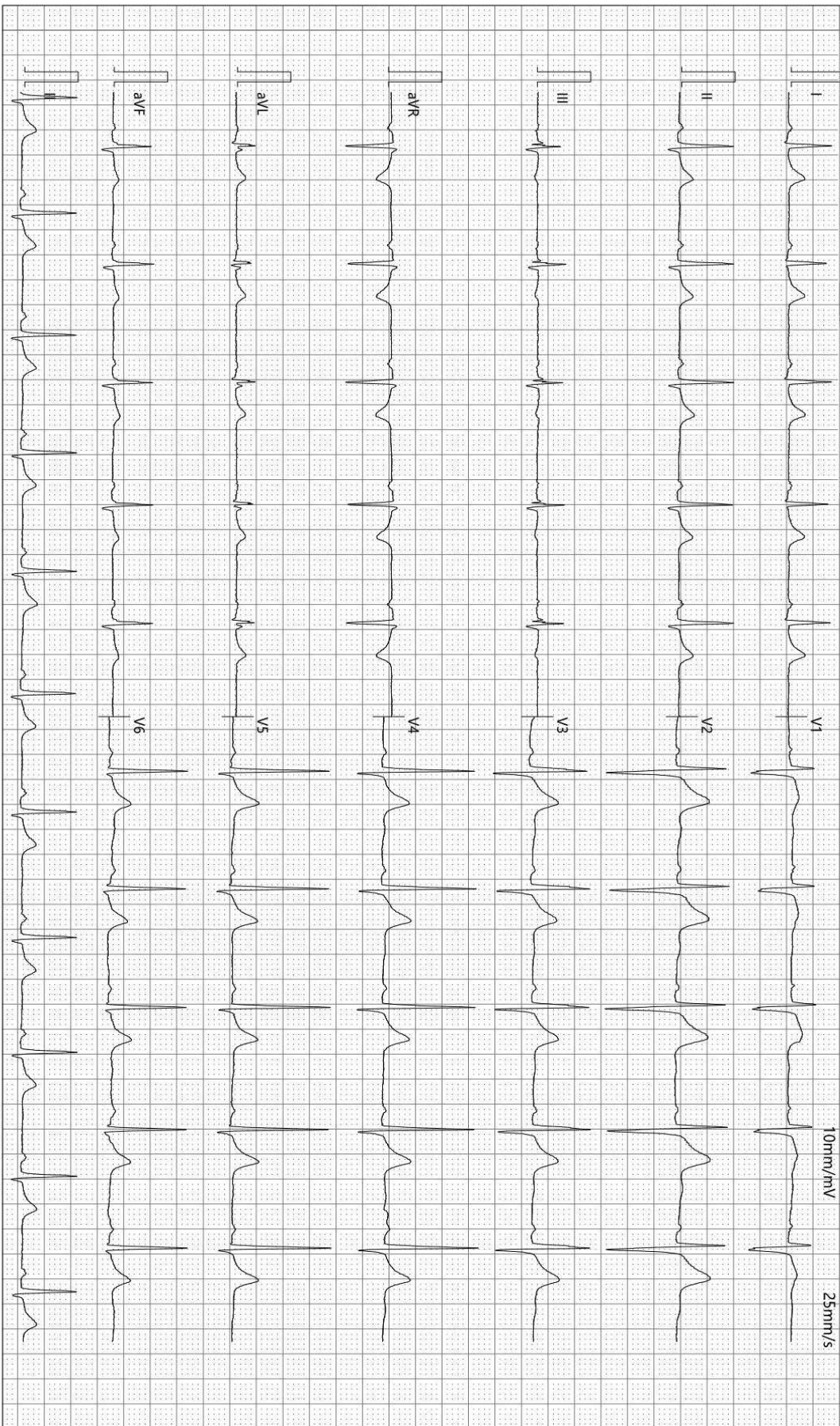
诊断结果:

- 1.窦性心律
- 2.正常心电图

诊断医生:

张斌

HR : 62bpm [60~100bpm]
 P : 94ms [0~110ms]
 PR : 157ms [120~200ms]
 QRS : 97ms [60~100ms]
 QT/QTc : 387/396ms [320~440/0~450ms]
 P/QRS/T : 50/47/22deg. [0~75/-30~90/0~75deg]
 RV5/SV1 : 1.845/0.688mV [0.0~2.5/0.0~2.0mV]



检查时间:2024-08-04 08:08:39

诊断时间:2024-08-04 08:22:25

SEMIP V1 90

仅供临床参考

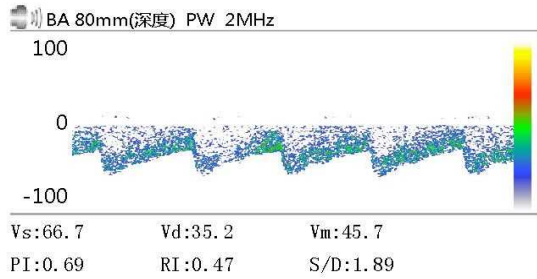
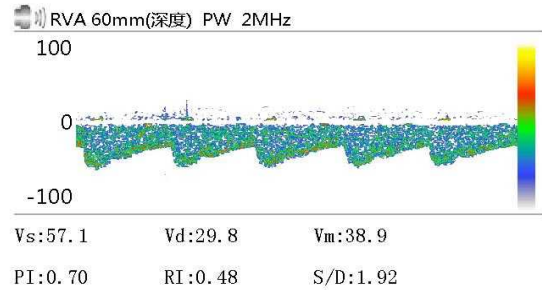
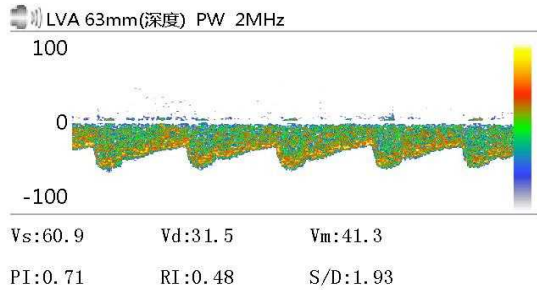
Text



大同瑞慈健康体检

颅内多普勒血流图 (TCD) 检查报告单

姓名: 张斌 性别: 男 年龄: 36 岁 检查号: 2206270511
 申请科室: 体检科 申请医师: 李菊蓉 检查类型: 颅内血管 床号:



Vs: Vd: Vm:
 PI: RI: S/D:

Vs: Vd: Vm:
 PI: RI: S/D:

Vs: Vd: Vm:
 PI: RI: S/D:

医生意见

结论: 椎-基底动脉脑血管超声未见异常。

李菊蓉

检查日期: 2024-08-04

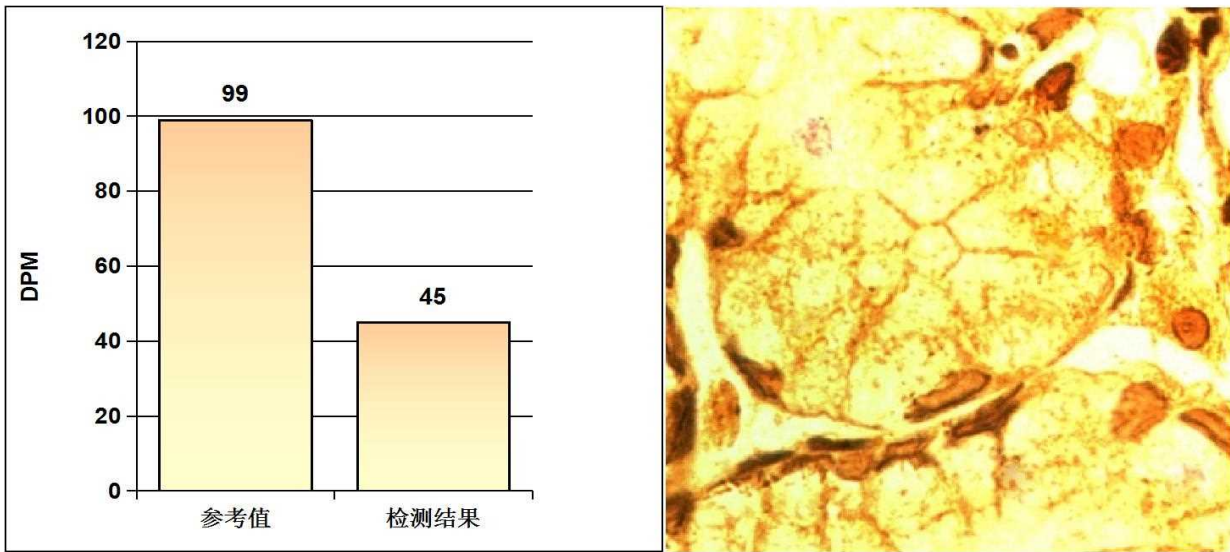
本报告单仅提供临床参考

大同瑞慈康复医院

¹⁴C呼气试验检验报告

姓名	张斌	年龄	36	性别	男
住院号	0	日期	2024/8/4 8:34:25	电话	0
送检医生	曹居杰	样品编号	0714	编号	2206270511

¹⁴C呼气试验



阳性参考值 (Disintegrations Per Minute(DPM)):

DPM值:	dpm > 2499	阳性++++
	1499 < dpm ≤ 2499	阳性+++
	499 < dpm ≤ 1499	阳性++
	149 < dpm ≤ 499	阳性+
	dpm ≤ 99	阴性
	99 < dpm ≤ 149	不确定

检测结果: **dpm= 45** **阴性**

医生建议: 注意保持健康及规律饮食

温馨提示: 您本次检测的结果为阴性

检测医生: 曹居杰

大同瑞慈健康体检

骨密度检测报告

受检者信息

受检者ID: 2206270511
姓名: 张斌
出生年月日: 1988/6/17

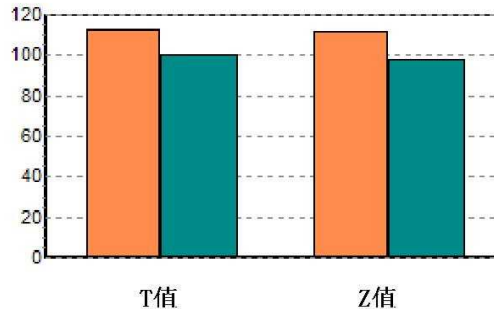
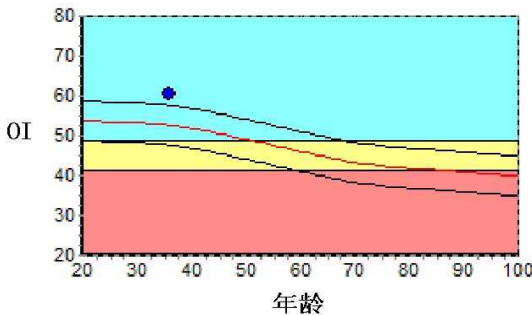
年龄: 36
性别: 男
测定部位(右/左): 右

测定结果

测定日期: 2024/8/4 8:17:35

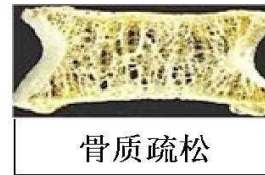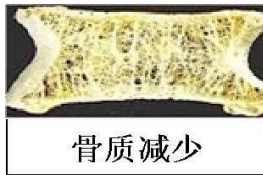测试编号: 1/1

■ 受测者 ■ 平均值



数据库:	Asia	成人比:	112.2	%
OI:	60.4	同龄比:	114.9	%
SOS:	1374.7 m/s	OPR:	N/A	%
T值:	1.31			
Z值:	1.57			

结果分析



注解

以上结论仅供参考

科室:

医生签名:

医院地址 大同瑞慈健康体检
地址 大同市平城区魏都大道79号

联系电话 0352-2824444
操作者 名燕凌

申请科室:

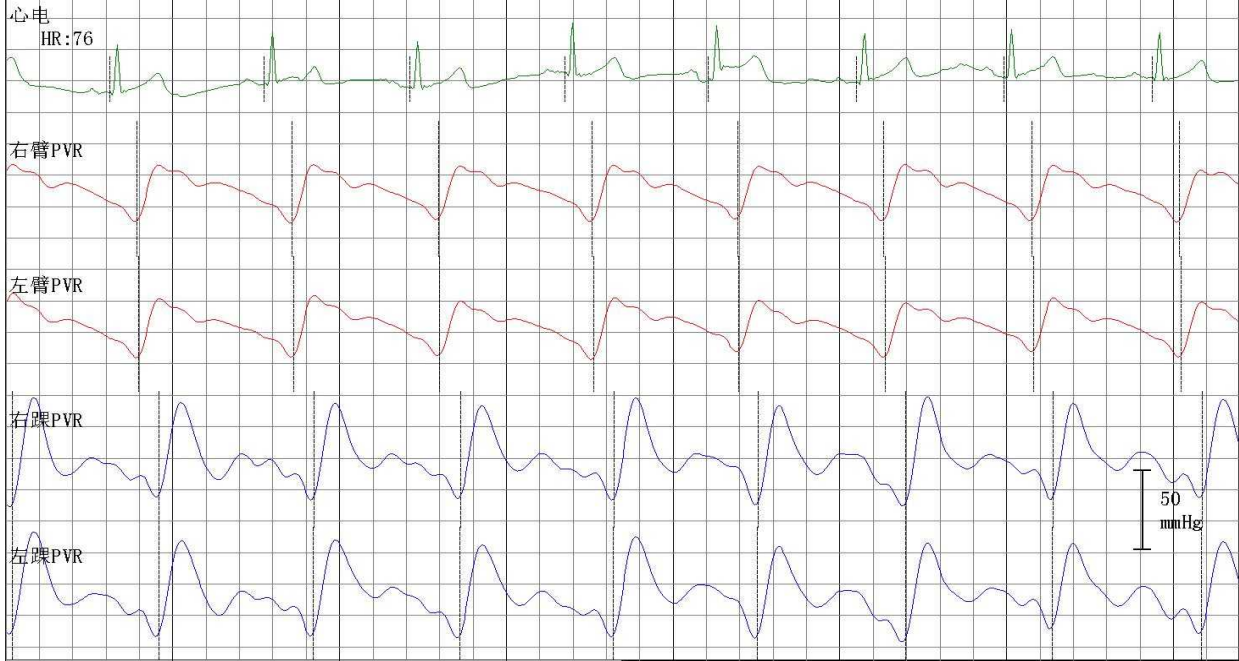
申请医师:

本报告单仅提供临床参考, 不作为诊断依据

大同瑞慈健康体检 外周动脉硬化检测报告单

病历号: 2206270511 检查号: 19094
姓名: 张斌 性别: 男 年龄: 36
身高: 166 体重: 73 BMI: 26.5

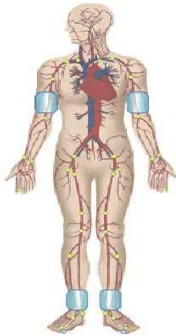
用药: 既往病史:



四肢动脉血压值 (mmHg)

右臂

SBP: 114
MBP: 91
DBP: 77
PP: 37



左臂

SBP: 112
MBP: 84
DBP: 70
PP: 42

右踝

SBP: 145
MBP: 102
DBP: 75
PP: 70

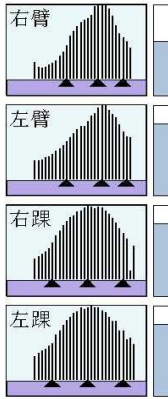
左踝

SBP: 145
MBP: 103
DBP: 75
PP: 70

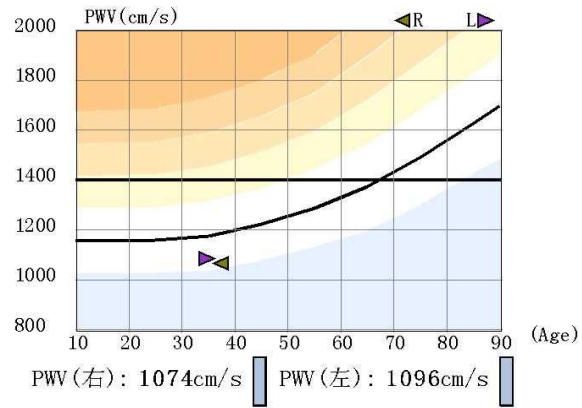
动脉阻塞值

ABI (R): 1.27
BAI (R): 0.78

ABI (L): 1.27
BAI (L): 0.77



大动脉僵硬度值 (PWV)



检查所见

1. 双上肢收缩压正常, 脉压正常, 两侧比较无明显差异
双下肢两侧血压无明显差异
2. 双下肢静态ABI正常
3. 双上肢静态BAI减低
4. 双侧bapwv正常范围
5. 右上肢动脉脉搏波呈低幅波, 左上肢脉搏波形未见异常
双下肢动脉脉搏波形未见异常

操作者:

检查日期: 2024-08-04

医生意见

1. 外周动脉检测未见异常

医师签名: 李桂珍

高血压判断依据《中国高血压防治指南》(第三版)
ABI判断依据《2011版美国心脏协会/美国心脏病学会周围动脉疾病指南》

双源 CT 诊断图文报告

流水号: 2206270511

影像号: CT20240803123

姓名: 张斌

年龄: 36 岁

性别: 男

检查设备: 西门子量子双源 CT

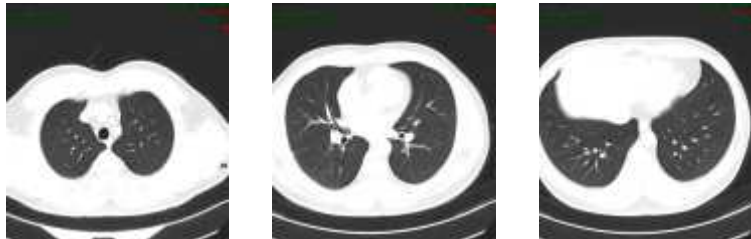体检号: 385664

申请医院: 本院

体检科室: 体检科

检查部位: CT 检查

经典图像:



影像所见:

胸廓对称, 骨性肋骨完整, 胸壁软组织结构良好, 两肺支气管血管纹理走行分布良好, 支气管束结构清晰, 双肺通气良好。肺门结构未见异常。纵隔无偏移, 段以上支气管通畅。心影及大血管形态结构正常, 纵隔内未见肿大淋巴结。胸膜未见异常。

影像诊断:

胸部未见明显异常

报告医师: 剧艳军

检查日期: 2024-08-06

审核医师: 剧艳军

报告日期: 2024-08-06

超声诊断图文报告

流水号: 2206270511

影像号: 1626434

姓名: 张斌

年龄: 36 岁

性别: 男

检查设备: Vivid E95

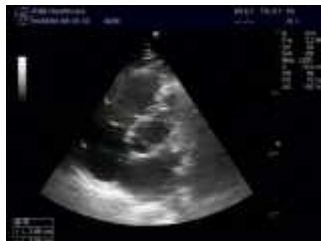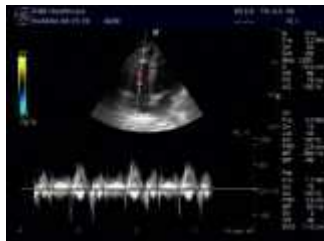体检号: 385664

申请医院: 本院

体检科室: 体检科

检查部位: 心脏彩超

经典图像:



影像所见:

超声测量 (单位: mm)

升主动脉内径 26 (32±3mm)

左房内径 28 (35mm)

室间隔 11 (8-11mm)

左室内径 43 (47±4mm)

左室后壁 10 (8-11mm)

EF65% (50-80%)

右室内径 27 (36±4mm)

右房内径 31 (36±4mm)

FS35% (28-41%)

主肺动脉内径 20 (23±3mm)

升主动脉内径正常, 心脏各腔室大小正常, 室间隔厚度正常, 左室壁未见明显节段性运动异常, 各瓣膜及启闭功能未见明显异常, 舒张期二尖瓣口血流频谱 E/A>1, 心包腔未见积液。

影像诊断:

心脏结构及功能未见明显异常

报告医师: 李菊蓉

检查日期: 2024-08-04

审核医师: 李菊蓉

报告日期: 2024-08-04

超声诊断图文报告

流水号: 2206270511

影像号: 1626436

姓名: 张斌

年龄: 36 岁

性别: 男

检查设备: Vivid E95

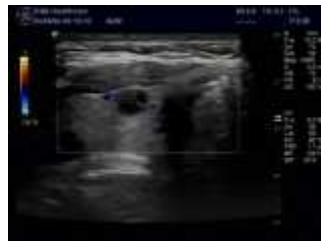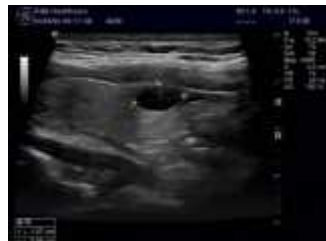体检号: 385664

申请医院: 本院

体检科室: 体检科

检查部位: 甲状腺彩超

经典图像:



影像所见:

甲状腺双侧叶形态正常, 包膜完整, 右侧叶探及囊实性结节, 大小约 1.1*0.6cm, 形态规则, 边界清, CDFI: 未探及血流信号, 余实质回声均匀。

双侧颈部未见明显肿大淋巴结。

影像诊断:

甲状腺右侧叶结节 TI-RADS 3 级

报告医师: 李菊蓉

检查日期: 2024-08-04

审核医师: 李菊蓉

报告日期: 2024-08-04

超声诊断图文报告

流水号: 2206270511

影像号: 1626438

姓名: 张斌

年龄: 36 岁

性别: 男

检查设备: Vivid E95

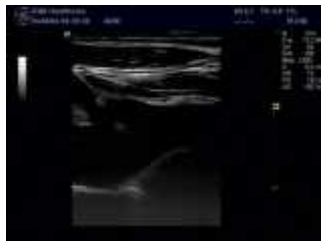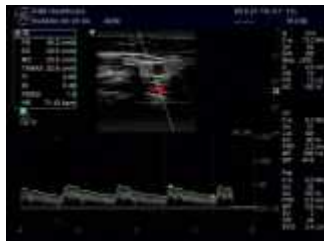
体检号: 385664

申请医院: 本院

体检科室: 体检科

检查部位: 颈部血管彩超

经典图像:



影像所见:

右锁骨下动脉起始处、双侧颈总动脉、颈内、颈外动脉起始段内中膜不增厚, 内壁欠光滑, 管壁未见明确强回声斑。CDFI: 血流充盈好。PW: 频谱形态正常。

双侧椎动脉走行正常, 椎动脉内径正常, 管壁不厚, 管腔内为无回声, CDFI: 血流充盈好。PW: 频谱正常。

	内径 mm	流速 cm/s	RI
左侧椎动脉	3.5	40.2	0.66
右侧椎动脉	3.3	39.6	0.65

影像诊断:

双侧颈动脉、椎动脉未见明显异常

报告医师: 李菊蓉

检查日期: 2024-08-04

审核医师: 李菊蓉

报告日期: 2024-08-04

超声诊断图文报告

流水号: 2206270511

影像号: 1626440

姓名: 张斌

年龄: 36 岁

性别: 男

检查设备: Vivid E95

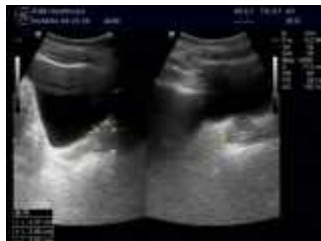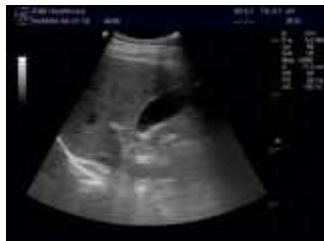体检号: 385664

申请医院: 本院

体检科室: 体检科

检查部位: 全腹彩超

经典图像:



影像所见:

肝脏大小形态正常, 包膜光滑完整, 实质回声细腻增强, 肝内管道系统走行欠清晰, 门静脉及肝内胆管不扩张。
胆囊大小形态正常, 壁不厚、光滑, 囊内透声好, 肝外胆管不扩张。
胰腺大小形态正常, 实质回声均匀, 主胰管不扩张。
脾脏大小形态正常, 实质回声均匀, 脾门静脉不宽。
双肾大小形态正常, 皮髓质分界清晰, 集合系统未见分离, 双侧输尿管未见扩张。
膀胱充盈佳, 未见明显异常。
前列腺形态正常, 大小约 3.6*2.9*2.5cm, 实质回声欠均匀。

影像诊断:

轻度脂肪肝

报告医师: 李菊蓉

检查日期: 2024-08-04

审核医师: 李菊蓉

报告日期: 2024-08-04