



检 查 结 果

姓名	刘素文
性别	女
年龄	59岁
联系电话	13593019227
体检日期	2026-05-26

检验报告

甲状腺功能八项

项目名称	检查结果	单位	参考值	提示
甲状腺球蛋白(TG)	24.40	ng/ml	3.5--77	
总甲状腺素(T4)	80.80	nmol/L	50--130	
促甲状腺素(TSH)	8.35	uIU/ml	0.3--4.5	↑
促甲状腺受体抗体(TRAb)	0.27	IU/l	0--1.5	
甲状腺过氧化物酶抗体	0.26	IU/ml	0--10	
总三碘甲状腺原氨酸(T3)	1.76	nmol/L	0.75--2.10	
游离三碘甲状腺原氨酸(FT3)	3.57	pmol/L	2.0--4.2	
游离甲状腺素(FT4)	13.00	pmol/L	9.0--17.5	

*小结:

促甲状腺素(TSH)偏高(8.35 uIU/ml)

操作员：孙钰 检查日期：2026-05-26 检查医生：

尿液分析+尿沉渣

项目名称	检查结果	单位	参考值	提示
白细胞尿	0	个/u1	0--13	
上皮细胞(EC)	0	/HP	0--28	
管型(CAST)	0	个/u1	0--1	
霉菌(尿)	0	/HP	0--0	
结晶	0	/HP	0--10	
透明度(CLA)	清亮			
胆红素(BIL)	-		阴性	
隐血(ERY)	-		阴性	
小圆上皮细胞(SRC)	0	个/u1	0--0	
维生素C	-		阴性	

异常红细胞	0	个/u1	0--3
红细胞（正常）	0	个/u1	0--6
鳞状上皮细胞	0	个/u1	0--0
粘液丝	0	个/u1	0--0
颜色(Colour)	淡黄色		
尿葡萄糖(GLU)	-		阴性
酮体(KET)	-		阴性
比重(SG)	1.010		1.003--1.030
酸碱度(PH)	5.0		4.5--8.0
尿蛋白质(PRO)	-		阴性
尿胆原(URO)	-		阴性
亚硝酸盐(NIT)	-		阴性
红细胞(尿)(RBC)	0	个/u1	0--6
尿白细胞(LEU)	-		阴性

***小结:**

未见异常

操作员：祁佳佳 检查日期：2026-05-26 检查医生：

血常规（五分类）

项目名称	检查结果	单位	参考值	提示
白细胞(WBC)	5.68	10 ⁹ /L	3.5--9.5	
淋巴细胞绝对值(LY#)	2.06	10 ⁹ /L	1.1--3.2	
淋巴细胞百分比(LY%)	36.3	%	20--50	
中性粒细胞绝对值(GR#)	3.19	10 ⁹ /L	1.8--6.3	
中性粒细胞百分比(GR%)	56.2	%	40--75	
嗜碱性粒细胞绝对值(BA#)	0.01	10 ⁹ /L	0--0.06	
嗜碱性粒细胞百分比(BA%)	0.2	%	0--1.0	
嗜酸性粒细胞绝对值(E0#)	0.09	10 ⁹ /L	0.02--0.52	
嗜酸性粒细胞百分比(E0%)	1.5	%	0.4--8	

血小板(PLT)	242	$10^9/L$	125--350	
血小板分布宽度(PDW)	11.1	f1	9.0--17	
平均血小板体积(MPV)	10.0	f1	6.0--14.0	
血小板压积(PCT)	0.243	%	0.11--0.28	
红细胞(RBC)	4.85	$10^{12}/L$	3.8--5.1	
血红蛋白	150	g/L	115--150	
红细胞压积(HCT)	45.1	%	35--45	↑
红细胞平均体积(MCV)	93.0	f1	82--100	
平均血红蛋白含量(MCH)	31.0	pg	27--34	
平均血红蛋白浓度(MCHC)	333	g/L	316--354	
单核细胞绝对值(MO#)	0.33	$10^9/L$	0.1--0.6	
单核细胞百分比(MO%)	5.8	%	3--10	
红细胞分布宽度标准差(RDW-SD)	45.1	f1	35--56	
红细胞分布宽度变异系数(RDW-CV)	13.7	%	11.6--16.6	
大血小板比率	24.0	%	11--45	
大血小板数目	58	$10^9/L$	30--90	
未成熟粒细胞数目	0.00	$10^9/L$	0--0.6	
未成熟粒细胞百分比	0.0	%	0--10	
有核红细胞数目	0.000	$10^9/L$	0--9999	
有核红细胞百分比	0.00	/100WBC	0--9999	

***小结:**

红细胞压积(HCT)偏高(45.1 %)

操作员：祁佳佳 检查日期：2026-05-26 检查医生：

肾功三项

项目名称	检查结果	单位	参考值	提示
肌酐(CREA)	60.70	umol/L	41--73	
尿酸(UA)	251.00	umol/L	140--340	

尿素测定 (Urea)	4.60	mmol/L	2.6--7.5	
-------------	------	--------	----------	--

***小结:**

未见异常

操作员：孙钰 检查日期：2026-05-26 检查医生：

空腹血糖

项目名称	检查结果	单位	参考值	提示
葡萄糖 (GLU)	5.43	mmol/L	3.89--6.1	

***小结:**

未见异常

操作员：孙钰 检查日期：2026-05-26 检查医生：

血脂四项

项目名称	检查结果	单位	参考值	提示
动脉硬化指数	2.41		1.31--3.19	
总胆固醇 (CHOL)	5.50	mmol/L	2.59--5.2	↑
甘油三脂 (TG)	1.33	mmol/L	0.7--1.7	
低密度脂蛋白 (LDL)	3.16	mmol/L	0--4.13	
高密度脂蛋白 (HDL)	1.31	mmol/L	0.77--1.55	

***小结:**

总胆固醇 (CHOL) 偏高 (5.50 mmol/L)

操作员：孙钰 检查日期：2026-05-26 检查医生：

风湿三项

项目名称	检查结果	单位	参考值	提示
抗链球菌 O 测定	阴性		阴性	
C 反应蛋白	1.10	mg/dl	0--3	
类风湿因子 (RF)	阴性	IU/ml	阴性	

***小结:**

未见异常

操作员：孙钰 检查日期：2026-05-26 检查医生：

肝功能三项

项目名称	检查结果	单位	参考值	提示
γ-谷氨酰转肽酶(GGT)	20.0	U/L	7--45	
丙氨酸氨基转移酶(ALT)	19.00	U/L	7--40	
门冬氨酸氨基转移酶(AST)	23.00	U/L	13--35	
谷草比谷丙	1.21		0.4--2.5	

*小结：

未见异常

操作员：孙钰 检查日期：2026-05-26 检查医生：

Rich 大同瑞慈康复医院
超声诊断图文报告

流水号: 2206240608

超声号: 2181614

姓名: 刘素文

年龄: 59 岁

性别: 女

检查设备: Vivid E95

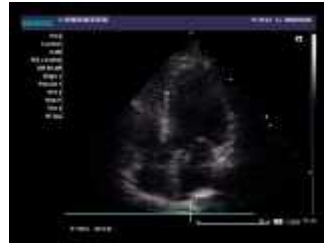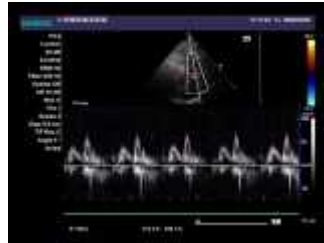
体检号: 385501

申请医院: 本院

体检科室: 体检科

检查部位: 心脏彩超

经典图像:



影像所见:

超声测量 (单位: mm)

升主动脉内径 26 (32±3mm)

左房内径 26 (35mm)

室间隔 10 (8-11mm)

左室内径 47 (47±4mm)

左室后壁 10 (8-11mm)

EF70% (50-80%)

右室内径 25 (36±4mm)

右房内径 28 (36±4mm)

FS40% (28-41%)

主肺动脉内径 20 (23±3mm)

升主动脉内径正常, 心脏各腔室大小正常, 室间隔厚度正常, 左室壁未见明显节段性运动异常, 各瓣膜及启闭功能未见明显异常, 舒张期二尖瓣口血流频谱 E/A<1, 心包腔未见积液。

影像诊断:

左室舒张功能减低

报告医师: 李菊蓉

检查日期: 2026-05-26

审核医师:

报告日期: 2026-05-26



注: 本报告仅供临床医生参考!

地址: 大同市魏都大道 79 号。若有疑问, 请致电: 0352---2830580

Rich 大同瑞慈康复医院
超声诊断图文报告

流水号: 2206240608

超声号: 2181605

姓名: 刘素文

年龄: 59 岁

性别: 女

检查设备: Vivid E95

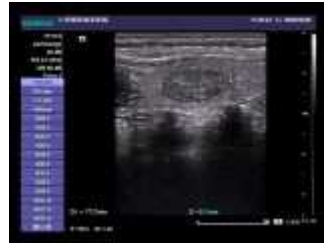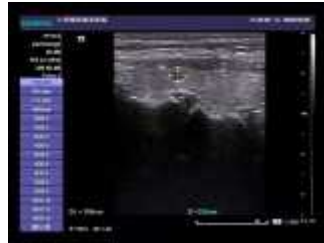体检号: 385501

申请医院: 本院

体检科室: 体检科

检查部位: 甲状腺彩超

经典图像:



影像所见:

甲状腺双侧叶形态正常, 包膜完整, 右侧叶实质内探及大小约 0.4*0.3cm 囊性结节, 形态规则, 边界清, 左侧叶实质内探及数个结节, 大者呈低回声, 大小约 1.7*0.9cm, 边界清, 形态规则, 余实质回声均匀, CDFI: 未见异常血流信号。

双侧颈部未见明显肿大淋巴结。

影像诊断:

1. 甲状腺右侧叶结节 TI-RADS2 级
2. 甲状腺左侧叶多发结节 TI-RADS3 级

报告医师: 李菊蓉

检查日期: 2026-05-26

审核医师:

报告日期: 2026-05-26



注: 本报告仅供临床医生参考!

地址: 大同市魏都大道 79 号。若有疑问, 请致电: 0352---2830580

 **大同瑞慈康复医院**
超声诊断图文报告

流水号：2206240608

超声号：2181608

姓名：刘素文

年龄：59岁

性别：女

检查设备：Vivid E95

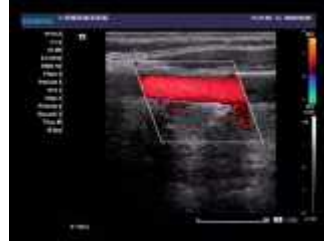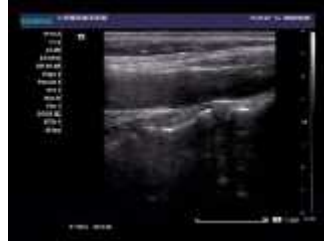体检号：385501

申请医院：本院

体检科室：体检科

检查部位：颈部血管彩超

经典图像：



影像所见：

右锁骨下动脉起始处、双侧颈总动脉、颈内、颈外动脉起始段内中膜不增厚，内壁欠光滑，管壁未见明确强回声斑。CDFI：血流充盈好。PW：频谱形态正常。

双侧椎动脉走行正常，椎动脉内径正常，管壁不厚，管腔内为无回声，CDFI：血流充盈好。PW：频谱正常。

影像诊断：

双侧颈动脉、椎动脉未见明显异常

报告医师：李菊蓉

检查日期：2026-05-26

审核医师：

报告日期：2026-05-26



注：本报告仅供临床医生参考！

地址：大同市魏都大道79号。如有疑问，请致电：0352---2830580

Rich 大同瑞慈康复医院
超声诊断图文报告

流水号: 2206240608

超声号: 2181616

姓名: 刘素文

年龄: 59 岁

性别: 女

检查设备: Vivid E95

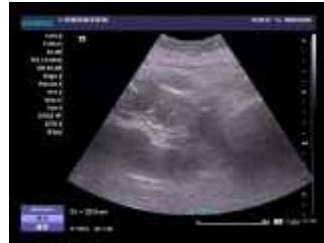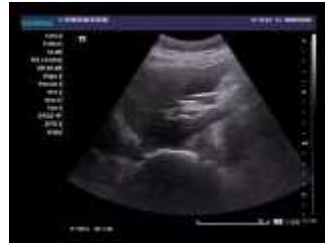体检号: 385501

申请医院: 本院

体检科室: 体检科

检查部位: 全腹彩超

经典图像:



影像所见:

肝脏大小形态正常, 包膜光滑完整, 实质回声细腻增强, 肝内管道系统走行尚清晰, 门静脉及肝内胆管不扩张。

胆囊大小形态正常, 壁不厚、光滑, 囊内透声好, 肝外胆管不扩张。

胰腺大小形态正常, 实质回声均匀, 主胰管不扩张。

脾脏大小形态正常, 实质回声均匀, 脾门静脉不宽。

双肾大小形态正常, 皮髓质分界清晰, 集合系统未见分离, 双侧输尿管未见扩张。

膀胱充盈佳, 未见明显异常。

绝经后子宫, 大小约 5.5*3.8*5.5cm, 肌壁回声均匀, 其内探及数个低回声结节, 大者约 2.4*2.3cm, 边界清, 形态规则, 内膜线清晰, 厚 0.3cm, 宫颈厚约 2.7cm, 双侧附件区未见异常。

影像诊断:

1. 轻度脂肪肝
2. 子宫肌瘤 (多发)

报告医师: 李菊蓉

检查日期: 2026-05-26

审核医师:

报告日期: 2026-05-26



注: 本报告仅供临床医生参考!

地址: 大同市魏都大道 79 号。若有疑问, 请致电: 0352---2830580