



2206210869

大同瑞慈健康体检

报 告 册

体检编号	384898	工号	93
姓名	王行凯		
性别	男	年龄	56岁
单位	广灵县壶泉镇人民政府		
部门	广灵县壶泉镇人民政府		
联系电话	13313420036		
体检日期	2025-04-06		

尊敬的王行凯先生您好！

首先，瑞慈健康体检全体员工欢迎您的光临，并对您的信任表示衷心的感谢！

您于 2025-04-06 （体检编号：384898）完成健康检查，本机构的各科医生已根据您的体检项目及结果，汇总成此份健康体检报告，并经总检医生审核。据此提出对您健康状况的综合分析及建议。

瑞慈健康体检倡导“大健康、大康复”，提出“健康是第一财富（Rich）”的人文理念。希望您仔细阅读并妥善地保管此份健康体检报告，并认真关注报告中的提示与建议，若您对报告内容有任何疑问，可直接与瑞慈健康体检客服部联系，进一步咨询。

健康体检咨询电话：0352-2824444

客户服务咨询电话：0352-2830597

400-6112995

瑞慈健康体检报告由下列内容组成：

第一部分：主检报告

第二部分：分科分项结果

第三部分：检验报告

第四部分：附表

主检报告

检查综述

- 【身高、体重、血压】 (1) 体重指数 29.76：超重
- 【肺部双源 CT】 右肺下叶胸膜下纤维钙化灶
- 【心脏彩超】 左室舒张功能减低
- 【盆腔彩超】 前列腺增生

医生建议

【超重】：

(1) 体重指数是判断体重超标或偏低的主要指标。体重是反映和衡量一个人健康状况的重要标志之一，过胖和过瘦都不利于健康，身高体重不协调也不会给人以美感。体重的变化，还会直接反映身体长期的热量平衡状态。

(2) 当需要比较及分析一个人的体重对于不同身高的人所带来的健康影响时，体重指数是一个中立而可靠的指标。其主要适用于需要体重测试、体型肥胖和全身检查的人群。

(3) 体重指数（BMI）是世界卫生组织推荐的国际统一使用的肥胖分型标准，也是目前国际上常用的衡量人体胖瘦程度以及是否健康的一个标准，其计算方式为： $BMI = \text{体重（千克）} / \text{身高（米} \times \text{米）}$ 。成人的标准值是 BMI 18.5-23.9 之间。低于 18.5 为体重指数偏低；高于 23.9 则为体重指数偏高。

(4) 一般表现为体重超重或肥胖，超重及肥胖会出现一系列代谢性疾病，如高血压、高血糖、高血脂、高尿酸血症等，所以体重指数偏高者一定要注意控制体重。

(5) 合理控制饮食，食品多样化，食物纤维可适量增加，饮食规律，避免暴饮暴食，低盐、低脂饮食为主，减少高热量食物的摄入。

(6) 加强体育锻炼，每天最少保持 30 分钟的中等强度运动。鼓励每天至少快步走 6000 步比较健康。肥胖患者不适合较剧烈的运动，会加重膝关节的负担，可以选择游泳、划船等对膝关节负荷较小的运动。

(7) 定期检查血糖、血脂、肝功、肝脏 B 超等，积极治疗基础性疾病。

(8) 减少热量摄取及增加热量消耗。强调以健康行为、饮食、运动为主的综合治疗。

【胸膜下纤维钙化灶】：

(1) 建议呼吸内科诊断治疗。

【左室舒张功能减低】：

(1) 左心室舒张功能是指心肌弹性减低，心脏泵血功能减退。其引起原因，一是随着年龄的增长，心肌组织进行性变。其二是由于冠心病、高血压等慢性心肌病变。一般来说没有原发病变及年龄偏大的人员又无症状，不需要特殊处理，建议心内科结合临床考虑。

【前列腺增生】：

(1) 前列腺增生又称前列腺肥大，增生的腺体位于膀胱颈部，会使尿路梗阻，引起尿频和排尿困难，严重影响患者的生活质量，是中老年男性的常见疾病。建议往泌尿科咨询，结合临床诊治。

汇总医生： 樊兴国

主检日期： 2025-04-07

主检医生：

分科结果

身高、体重、血压

项目名称	检查结果	项目名称	检查结果
身高	167cm	体重	83kg
血压	133/85mmHg		

***小结:**

(1) 体重指数 29.76: 超重

操作员：张文静

检查日期:2025-04-06

检查医生：名燕凌

检验报告

Rich 大同瑞慈康复医院
超声诊断图文报告

流水号: 2206210869

超声号: 1823177

姓名: 王行凯

年龄: 56 岁

性别: 男

检查设备: Vivid E95

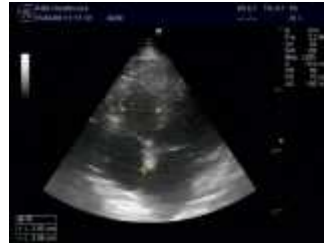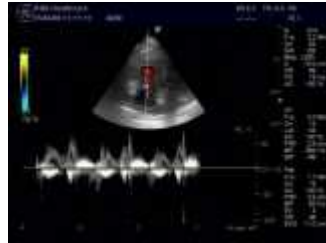体检号: 384898

申请医院: 本院

体检科室: 体检科

检查部位: 心脏彩超

经典图像:



影像所见:

超声测量 (单位: mm)

升主动脉内径 29 (32±3mm)

左房内径 31 (35mm)

室间隔 10 (8-11mm)

左室内径 44 (47±4mm)

左室后壁 10 (8-11mm)

EF65% (50-80%)

右室内径 29 (36±4mm)

右房内径 31 (36±4mm)

FS35% (28-41%)

主肺动脉内径 20 (23±3mm)

升主动脉内径正常, 心脏各腔室大小正常, 室间隔厚度正常, 左室壁未见明显节

段性运动异常, 各瓣膜及启闭功能未见明显异常, 舒张期二尖瓣口血流频谱 E/A<1, 心包腔未见积液。

影像诊断:

左室舒张功能减低

报告医师: 李菊蓉

检查日期: 2025-04-06

审核医师: 李菊蓉

报告日期: 2025-04-06



注: 本报告仅供临床医生参考!

地址: 大同市魏都大道 79 号。若有疑问, 请致电: 0352---2830580

Rich 大同瑞慈康复医院
超声诊断图文报告

流水号: 2206210869

超声号: 1823181

姓名: 王行凯

年龄: 56岁

性别: 男

检查设备: Vivid E95

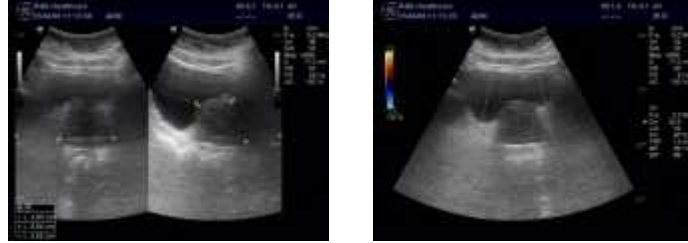
体检号: 384898

申请医院: 本院

体检科室: 体检科

检查部位: 盆腔彩超

经典图像:



影像所见:

膀胱充盈佳, 未见明显异常。

前列腺形态饱满, 体积增大, 大小约 4.9*5.5*4.5cm, 实质回声均匀。

影像诊断:

前列腺增生

报告医师: 李菊蓉

检查日期: 2025-04-06

审核医师: 李菊蓉

报告日期: 2025-04-06



注: 本报告仅供临床医生参考!

地址: 大同市魏都大道 79 号。若有疑问, 请致电: 0352---2830580

ID 号: 2206210869

影像号: CT20250406060

姓名: 王行凯

年龄: 56 岁

性别: 男

检查设备: 西门子量子双源 CT

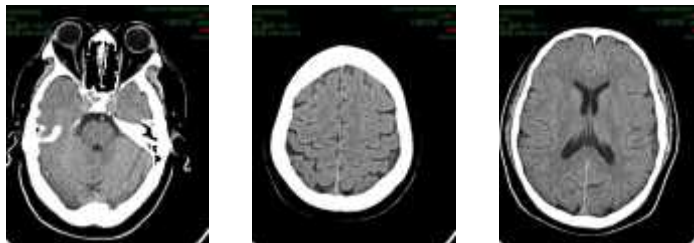体检号: 384898

申请医院: 本院

体检科室: 体检科

检查部位: 脑部双源 CT

经典图像:



影像所见:

颅脑结构双侧对称, 脑实质内未见异常密度。中线结构居中。脑沟、裂、池及脑室系统等未见异常。

影像诊断:

颅脑未见明显异常

报告医师: 剧艳军

检查日期: 2025-04-07

审核医师: 剧艳军

报告日期: 2025-04-07

ID 号: 2206210869

影像号: CT20250406059

姓名: 王行凯

年龄: 56 岁

性别: 男

检查设备: 西门子量子双源 CT

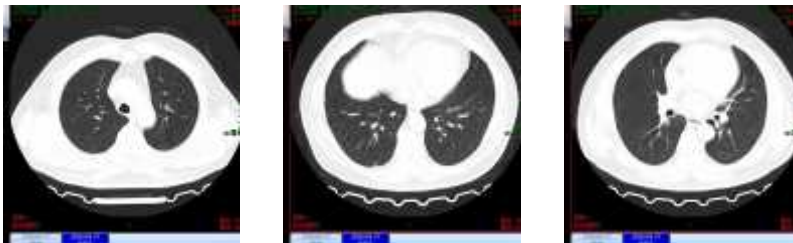体检号: 384898

申请医院: 本院

体检科室: 体检科

检查部位: 肺部双源 CT

经典图像:



影像所见:

胸廓对称, 骨性肋骨完整, 胸壁软组织结构良好, 两肺支气管血管纹理走行分布良好, 支气管束结构清晰, 双肺通气良好。右肺下叶胸膜下钙化灶, 直径约 0.2cm。肺门结构未见异常。纵隔无偏移, 段以上支气管通畅。心影及大血管形态结构正常, 纵隔内未见肿大淋巴结。胸膜未见异常。

影像诊断:

右肺下叶胸膜下纤维钙化灶

报告医师: 剧艳军

检查日期: 2025-04-07

审核医师: 剧艳军

报告日期: 2025-04-07