



2206210836

大同瑞慈健康体检

报 告 册

体检编号	384865	工号	60
姓名	武秀峰		
性别	女	年龄	55岁
单位	广灵县壶泉镇人民政府		
部门	广灵县壶泉镇人民政府		
联系电话	13934748292		
体检日期	2024-12-14		

尊敬的武秀峰女士您好！

首先，瑞慈健康体检全体员工欢迎您的光临，并对您的信任表示衷心的感谢！

您于 2024-12-14 （体检编号：384865）完成健康检查，本机构的各科医生已根据您的体检项目及结果，汇总成此份健康体检报告，并经总检医生审核。据此提出对您健康状况的综合分析及建议。

瑞慈健康体检倡导“大健康、大康复”，提出“健康是第一财富（Rich）”的人文理念。希望您仔细阅读并妥善地保管此份健康体检报告，并认真关注报告中的提示与建议，若您对报告内容有任何疑问，可直接与瑞慈健康体检客服部联系，进一步咨询。

健康体检咨询电话： 0352-2824444

客户服务咨询电话： 0352-2830597

400-6112995

瑞慈健康体检报告由下列内容组成：

第一部分：主检报告

第二部分：分科分项结果

第三部分：检验报告

第四部分：附表

主检报告

检查综述

- 【身高、体重、血压】 (1) 体重指数 27.89：超重 (2) 血压 159/75：本次测量收缩期血压偏高
- 【血常规（五分类）】 红细胞(RBC)偏高($5.20 \times 10^{12}/L$) 血红蛋白偏高(153 g/L) 红细胞压积(HCT)偏高(47.2%)
- 【空腹血糖】 葡萄糖(GLU)偏高(7.38 mmol/L)
- 【血脂四项】 动脉硬化指数偏低(1.18) 高密度脂蛋白(HDL)偏高(1.74 mmol/L)
- 【肝功能三项】 丙氨酸氨基转移酶(ALT)偏高(67.00 U/L) 门冬氨酸氨基转移酶(AST)偏高(46.00 U/L)
- 【人乳头瘤病毒检查(HPV)】 HPV 高危亚型 31(阳性(+))
- 【尿液分析+尿沉渣】 鳞状上皮细胞偏高(1 /HP) 粘液丝偏高(9 /HP) 酮体(KET) +-
- 【肺部双源CT】 1、右肺上叶纤维化灶 2、右肺下叶胸膜下间质改变，纤维粘连灶。
- 【心脏彩超】 左室舒张功能减低
- 【全腹彩超】 1. 中度脂肪肝 2. 子宫肌瘤 3. 宫颈纳囊

医生建议

【超重】：

- 体重指数是判断体重超标或偏低的主要指标。体重是反映和衡量一个人健康状况的重要标志之一，过胖和过瘦都不利于健康，身高体重不协调也不会给人以美感。体重的变化，还会直接反映身体长期的热量平衡状态。
- 当需要比较及分析一个人的体重对于不同身高的人所带来的健康影响时，体重指数是一个中立而可靠的指标。其主要适用于需要体重测试、体型肥胖和全身检查的人群。
- 体重指数(BMI)是世界卫生组织推荐的国际统一使用的肥胖分型标准，也是目前国际上常用的衡量人体胖瘦程度以及是否健康的一个标准，其计算方式为： $BMI = \text{体重(千克)} / \text{身高(米} \times \text{米)}$ 。成人的标准值是BMI 18.5-23.9之间。低于18.5为体重指数偏低；高于23.9则为体重指数偏高。
- 一般表现为体重超重或肥胖，超重及肥胖会出现一系列代谢性疾病，如高血压、高血糖、高血脂、高尿酸血症等，所以体重指数偏高者一定要注意控制体重。
- 合理控制饮食，食品多样化，食物纤维可适量增加，饮食规律，避免暴饮暴食，低盐、低脂饮食为主，减少高热量食物的摄入。
- 加强体育锻炼，每天最少保持30分钟的中等强度运动。鼓励每天至少快步走6000步比较健康。肥胖患者不适合较剧烈的运动，会加重膝关节的负担，可以选择游泳、划船等对膝关节负荷较小的运动。
- 定期检查血糖、血脂、肝功、肝脏B超等，积极治疗基础性疾病。
- 减少热量摄取及增加热量消耗。强调以健康行为、饮食、运动为主的综合治疗。

【本次测量收缩期血压偏高】：

- 所谓单纯收缩期高血压，顾名思义是指一个人的舒张压(即低压)不高，仅仅是收缩压(即高压)超过正常范围。
- 单纯收缩期高血压标准为收缩压在140mmHg以上，舒张压为90mmHg以下。如果收缩压在140-149mmHg，又称单纯收缩期临界高血压。由于单纯收缩期高血压大部分发生在60岁以上的老年人，故又称老年单纯收缩期高血压。
- 当病人患动脉硬化、甲状腺功能亢进、主动脉关闭不全、体循环动静脉瘘、动脉导管未闭及原因不明的高动力循环状态时，也常伴有收缩期高血压，但这些不包括在单纯收缩期高血压范围内。
- 劳逸结合，保持良好身心状态。避免各种诱因：如情绪低落、紧张等。改进生活方式，适当低盐、低脂、低胆固醇饮食，戒烟酒。必要时心血管专科诊治，定期复诊。

(5)平时应低盐（每天5~10g）、低脂饮食（少吃动物脂肪与内脏）；戒烟限酒。遵照医嘱坚持服药，定期测量血压，宜控制在140/90mmHg以下，若合并有糖尿病和肾病，要把血压控制在130/80mmHg以下。
(6)血压到正常水平时，说明此时选用的降压药和治疗方案基本合适，但并不意味着高血压已被“治愈”，应坚持治疗。若盲目自行停药或间断服药，常会使血压波动很大，而加重心、脑、肾和血管的损害。

【红细胞压积(HCT)偏高】：

- (1)供内科结合临床参考。
- (2)如果明显升高，复查血常规。

【血红蛋白偏高】：

- (1)由于各种原因引起血液中的红细胞和血红蛋白绝对值增多，多见于机体循环及组织缺氧，血液中促红细胞生成素水平升高，骨髓加速释放细胞有关。
- (2)某些原因使血浆中的水分丢失，血液浓缩，使红细胞和血红蛋白相对增多，如连续剧烈呕吐，大面积烧伤，大量出汗等。
- (3)如轻度升高，不需要治疗。如明显升高，建议到血液科咨询。

【红细胞(RBC)偏高】：

- (1)红细胞异常，但仅凭一次检查结果不一定有临床意义，请您复查血常规。
- (2)如果明显升高，复查血常规。

【葡萄糖(GLU)偏高】：

- (1)正常情况下，人体中糖的分解和合成代谢处于动态平衡，保持相对恒定。血清葡萄糖是指血液中的葡萄糖浓度，是诊断糖尿病最重要检查项目之一。
- (2)空腹血糖偏高可分为生理性偏高（如餐后、高糖饮食、剧烈运动、情绪激动等均可引起一过性增高，经过休息后血糖值可以恢复正常）和病理性增高（如糖尿病、甲状腺功能亢进、库欣综合征等）。
- (3)空腹血糖生理性增高经过调整饮食结构、避免剧烈活动、控制情绪等方式后可自行缓解，血糖值可以恢复正常。
- (4)排除生理性增高因素经复查仍然增高者属于病理性增高，应及时到内分泌科复诊，明确血糖偏高的原因及所患疾病的种类。
- (5)如果是首次检查发现血糖偏高，应及时到医院内分泌科进行详细的检查及正规的治疗。
- (6)已确诊的糖尿病患者，如血糖仍较高则说明血糖控制不佳，应及时到医院内分泌科诊治，修正以往的治疗方案及改变一些不良的生活习惯。
- (7)糖尿病的治疗强调早期治疗、长期治疗、综合治疗和措施个体化，综合防治包括糖尿病教育、饮食治疗、体育锻炼、药物治疗和血糖监测五个方面。

【动脉硬化指数偏低】：

- (1)建议内科结合临床参考。

【高密度脂蛋白(HDL)偏高】：

- (1)高密度脂蛋白(HDL)主要在肝脏合成，具有抗动脉粥样硬化的功能，是冠心病的保护因子。高密度脂蛋白(HDL)能将周围组织包括动脉壁内的胆固醇运转到肝脏进行代谢，是一种抗动脉粥样硬化的血浆脂蛋白。
- (2)高密度脂蛋白(HDL)的含量与心血管的发病率和病变程度呈负相关，即高密度脂蛋白(HDL)减低，患冠心病的危险性增加；高密度脂蛋白(HDL)含量增高，患冠心病的危险性降低。
- (3)高密度脂蛋白(HDL)对冠心病的临床诊断是一个重要的参考指标。它的升高是临床冠心病保护因子之一，并能防治和延缓动脉粥样硬化的发展。
- (4)血清中高密度脂蛋白(HDL)的降低，预示着冠心病的出现。临床上常同时测定高密度脂蛋白(HDL)和血清总胆固醇，并根据它们的比值作为冠心病的信息指标。
- (5)高密度脂蛋白(HDL)减少，主要见于冠心病、冠状动脉粥样硬化、高甘油三酯血症、慢性贫血、脑血管病、糖尿病、急慢性肝炎、肝硬化等疾病。
- (6)戒烟，增强运动，采用低脂、低糖饮食，少食富含脂肪、胆固醇及饱和脂肪酸的食物，多进食蔬菜、水果、豆制品、粗粮、鱼和高纤维食品。
- (7)建议当高密度脂蛋白(HDL)减少时，可参考其他相关指标，积极治疗基础性疾病，往内分泌科复诊。

【丙氨酸氨基转移酶(ALT)偏高】：

(1)丙氨酸氨基转移酶主要存在于肝细胞内，还分布在心肌、骨骼肌、肾脏等部位。肝脏轻度损伤就可能引起肝细胞膜破坏，导致丙氨酸转氨酶释放入血，是肝细胞损害的敏感指标，其增高的程度与肝细胞被破坏的程度成正比。

(2)丙氨酸氨基转移酶具有临床意义的升高一般要大于正常值的2-3倍。如果是生理性的升高多是由于剧烈运动、熬夜、饮酒、感冒、过量食用油腻食物后，致使丙氨酸氨基转移酶轻度升高。

(3)丙氨酸氨基转移酶病理性升高多由于病毒性肝炎、肝硬化、酒精肝、药物性肝病、脂肪肝、胆囊炎等疾病造成，除了肝胆疾病外，心脏疾病、骨骼疾病等，也可使丙氨酸氨基转移酶升高。

(4)发现了丙氨酸氨基转移酶升高，排除生理性的原因外，如果超过正常值的两倍，则需要明确升高的原因。首先完善彩超、各型肝炎病毒等检查，如果经复查仍偏高者，应前往消化内科咨询，结合临床治疗。

(5)平时生活中应清淡饮食、戒烟限酒、避免劳累，多食新鲜果蔬，尤其是富含V-C的水果蔬菜。

【门冬氨酸氨基转移酶(AST)偏高】：

(1)门冬氨酸氨基转移酶(AST)，通常存在于人体的心肌细胞和肝细胞线粒体中，心肌细胞中含量最高，它也是心肌酶谱的重要组成部分之一。

(2)一般情况下，门冬氨酸氨基转移酶大于正常值上限2-3倍才具有意义，生理性的升高多见于劳累、熬夜、饮酒、剧烈运动等情况。

(3)当心肌细胞或者肝细胞受损的时候，血液中的门冬氨酸氨基转移酶就会明显升高，最常见的原因是心肌梗塞。在心肌梗塞早期6-12小时之内就会明显升高，且通常增高的程度与梗塞病灶大小成正比。

(4)在急慢性肝炎、肝外伤、酒精性肝损伤、脂肪肝的患者中，门冬氨酸氨基转移酶也会异常的升高；此外，心肌炎、肾炎、肺炎等疾患，门冬氨酸氨基转移酶也会轻度升高。

(5)病理情况下的门冬氨酸氨基转移酶异常升高，多见于体内的重要细胞损伤，应该积极的去医院消化内科完善相关检查，结合临床诊治。

(6)平时生活中，避免过度劳累、不熬夜、戒烟酒、适度的运动、进食高蛋白低脂饮食、多吃新鲜的果蔬。

【鳞状上皮细胞偏高】：

(1)在生理情况下，机体正常的新陈代谢都会引起鳞状上皮细胞的脱离，这是一种正常的机体现象。如果长时间出现鳞状上皮细胞偏高的现象时，则有可能是尿路感染、泌尿系统结石等因素导致，应及时往泌尿外科进一步诊断治疗。

【粘液丝偏高】：

(1)尿常规中粘液丝是由尿路中细胞分泌出来的，在有尿路感染时分泌会明显增多，且伴有炎症细胞的出现。

(2)粘液丝偏高，可分为生理性偏高和病理性偏高两种，生理性偏高一般是由于喝水较少导致的尿液浓缩，一般在喝水后就能达到稀释的效果。

(3)病理性的粘液丝偏高是由于泌尿系炎症或者是前列腺炎导致的，需要注意观察，多喝水，同时有白细胞等炎症细胞增多时，应及时服用抗感染药物治疗。如果仅有粘液丝的增多而没有白细胞等炎症细胞增多时，尿路有炎症的可能性不大。

(4)建议平时饮食注意清淡，多喝水，少吃油腻和辛辣的食物，要注意个人清洁卫生，勤洗阴部，注意休息。

【酮体(KET)+-】：

(1)尿酮体升高可以分为糖尿病酮症所引起和非糖尿病酮症引起。糖尿病患者当血糖控制不佳，糖利用减少，从而导致脂肪的分解增加，因而酮体增加。非糖尿病酮症所引起的尿酮体偏高多见于伤寒、败血症、腹泻、饥饿、剧烈运动等体内代谢水平升高的情况。

【右肺下叶胸膜下间质改变】：

(1)建议呼吸内科诊断治疗。

【右肺上叶纤维硬化灶】：

(1)建议呼吸内科诊断治疗。

【左室舒张功能减低】：

(1)左心室舒张功能是指心肌弹性减低，心脏泵血功能减退。其引起原因，一是随着年龄的增长，心肌组织进行性变。其二是由于冠心病、高血压等慢性心肌病变。一般来说没有原发病变及年龄偏大的人员又无症状，不需要特殊处理，建议心内科结合临床考虑。

【子宫肌瘤】：

- (1)子宫肌瘤又称子宫平滑肌瘤，是女性生殖器最常见的一种良性肿瘤，多见于30—50岁妇女，以40—50岁最为多见。
- (2)子宫肌瘤根据肌瘤与子宫壁的关系分3类：肌壁间肌瘤、浆膜下肌瘤和粘膜下肌瘤。
- (3)子宫肌瘤多无症状，少数表现为阴道出血，腹部触及肿物以及压迫症状等。如发生蒂扭转或其他情况时可引起疼痛。以多发性子宫肌瘤为常见。
- (4)治疗必须根据患者年龄、生育要求、症状、肌瘤大小等情况全面考虑，肌瘤小且无症状，尤其近绝经年龄者，雌激素水平低落，肌瘤可自然萎缩或消失，通常不需治疗，每3—6个月随访一次；若肌瘤较大或症状明显继发贫血者，常需手术切除。

【中度脂肪肝】：

- (1)脂肪肝是指肝脏被脂肪浸润，为一种多病因引起的获得性疾病。
- (2)脂肪肝是以肝细胞脂肪变性和脂肪蓄积为病理特征，最常见易患因素有超重或肥胖、进食油腻食物、高脂血症（尤其甘油三酯升高）、营养失调（营养过量或不足）、饮酒、高脂血症、少运动、糖耐量异常、减肥造成体重急剧下降、营养不良、中毒和药物等。
- (3)当肝内脂类（主要为甘油三酯）含量超过肝重的5%时为脂肪肝。脂肪肝是一个常见的临床现象，不是一个独立性的疾病。
- (4)值得注意的是，过多的脂肪在肝组织、肝细胞内浸润，引起肝细胞肿大，严重可致肝硬化。脂肪肝是可逆性的，合理饮食、运动及治疗后可恢复。
- (5)合理控制饮食，控制总摄入量，低盐、低脂和低糖类饮食，少吃动物内脏，多吃蔬菜水果；
- (6)控制危险因素，如控制体重、改善胰岛素抵抗、调整血脂紊乱，戒酒、戒烟，坚持长期有氧运动，加强体育锻炼；
- (7)定期复查腹部彩超、血脂、肝功能。

【宫颈纳囊】：

- (1)宫颈腺体囊肿又叫宫颈纳氏囊肿（可称“纳囊”或“那囊”），同宫颈糜烂、宫颈息肉一样，是慢性宫颈炎的一种表现。
- (2)临床表现时可以看到宫颈表面突出多个大小不一的青白色囊泡（并非紫色），内含黏液，小的有米粒大，大的有玉米粒大，有的可以长得很大，突出于宫颈表面，甚至到达阴道口，根部与宫颈之间有蒂相连，常合并有宫颈肥大。
- (3)其形成原因是在宫颈糜烂愈合过程中，新生的鳞状上皮覆盖宫颈腺管口或伸入腺管，将腺管口阻塞；腺管周围的结缔组织增生或瘢痕形成压迫腺管，使腺管变窄甚至阻塞，腺体分泌物引流受阻，滞留形成的囊肿叫宫颈纳氏囊肿。
- (4)对小的纳囊，无任何临床症状可不予处理；对于密集的较小的纳囊或比较大的纳囊，可考虑光疗、激光、微波、自凝刀等物理治疗。
- (5)对于较大的突出于宫颈表面的纳囊，可考虑电刀切除治疗。上述治疗方法均无太大痛苦，也基本不会影响日常的工作和生活。

【HPV 高危亚型：阳性】：

- (1)妇科咨询。
- (2)妇科作宫颈细胞病理学检查。
- (3)动态追踪观察 HPV 变化；定期（三个月）复查 HPV；定期常规妇检（包括子宫、附件 B 超）。
- (4)必要时进行免疫治疗、抗病毒治疗及妇科相关疾病治疗（如宫颈炎的治疗等）。

汇总医生： 丁昊炜

主检日期： 2024-12-17

主检医生：

分科结果

身高、体重、血压

项目名称	检查结果	项目名称	检查结果
身高	155cm	体重	67kg
血压	159/75mmHg		

*小结:

(1) 体重指数 27.89: 超重

(2) 血压 159/75: 本次测量收缩期血压偏高

操作员: 张悦 检查日期: 2024-12-14 检查医生: 名燕凌

耳鼻喉科

项目名称	检查结果	项目名称	检查结果
听力(左)	正常	听力(右)	正常
外耳道	正常	鼓膜	正常
鼻窦	正常	鼻中隔	正常
鼻腔	正常	扁桃体	无肿大
嗅觉	正常	咽喉	正常

*小结:

未见异常

操作员: 裴文兴 检查日期: 2024-12-14 检查医生: 裴文兴

妇科内诊

项目名称	检查结果	项目名称	检查结果
外阴	正常	尿道口	正常
阴道	通畅	子宫	正常
附件	正常	宫颈	光滑
后穹窿	正常		

*小结:

未见异常

操作员：薛荣丽

检查日期：2024-12-14

检查医生：薛荣丽

检验报告

尿液分析+尿沉渣

项目名称	检查结果	单位	参考值	提示
白细胞尿	0	个/u1	0--13	
上皮细胞(EC)	1	/HP	0--28	
管型(CAST)	0	个/u1	0--1	
霉菌(尿)	0	/HP	0--0	
结晶	0	/HP	0--10	
透明度(CLA)	清亮			
胆红素(BIL)	-		阴性	
隐血(ERY)	-		阴性	
小圆上皮细胞(SRC)	0	个/u1	0--0	
维生素C	-		阴性	
异常红细胞	0	个/u1	0--3	
红细胞(正常)	0	个/u1	0--6	
鳞状上皮细胞	1	个/u1	0--0	↑
粘液丝	9	个/u1	0--0	↑
颜色(Colour)	淡黄色			
尿葡萄糖(GLU)	-		阴性	
酮体(KET)	+-		阴性	
比重(SG)	1.025		1.003--1.030	
酸碱度(PH)	6.5		4.5--8.0	
尿蛋白质(PRO)	-		阴性	
尿胆原(URO)	-		阴性	
亚硝酸盐(NIT)	-		阴性	
红细胞(尿)(RBC)	0	个/u1	0--6	
尿白细胞(LEU)	-		阴性	

*小结：

鳞状上皮细胞偏高(1 /HP) 粘液丝偏高(9 /HP) 酮体(KET)+-

操作员：赵伟 检查日期：2024-12-14 检查医生：康建忠

血常规（五分类）

项目名称	检查结果	单位	参考值	提示
白细胞(WBC)	4.75	$10^9/L$	3.5--9.5	
淋巴细胞绝对值(LY#)	1.74	$10^9/L$	1.1--3.2	
淋巴细胞百分比(LY%)	36.8	%	20--50	
中性粒细胞绝对值(GR#)	2.58	$10^9/L$	1.8--6.3	
中性粒细胞百分比(GR%)	54.3	%	40--75	
嗜碱性粒细胞绝对值(BA#)	0.03	$10^9/L$	0--0.06	
嗜碱性粒细胞百分比(BA%)	0.6	%	0--1.0	
嗜酸性粒细胞绝对值(E0#)	0.12	$10^9/L$	0.02--0.52	
嗜酸性粒细胞百分比(E0%)	2.4	%	0.4--8.0	
血小板(PLT)	247	$10^9/L$	125--350	
血小板分布宽度(PDW)	16.4	%	15--17	
平均血小板体积(MPV)	9.7	f1	6.0--14.0	
血小板压积(PCT)	0.239	%	0.11--0.28	
红细胞(RBC)	5.20	$10^{12}/L$	3.8--5.1	↑
血红蛋白	153	g/L	115--150	↑
红细胞压积(HCT)	47.2	%	35--45	↑
红细胞平均体积(MCV)	90.8	f1	82--100	
平均血红蛋白含量(MCH)	29.5	pg	27--34	
平均血红蛋白浓度(MCHC)	324	g/L	316--354	
单核细胞绝对值(MO#)	0.28	$10^9/L$	0.1--0.60	
单核细胞百分比(MO%)	5.9	%	3--10	
红细胞分布宽度标准差(RDW-SD)	40.9	f1	35--56	
红细胞分布宽度变异系数(RDW-CV)	12.0	%	10.6--16.6	

大血小板比率	23.2	%	11--45	
大血小板数目	57	$10^9/L$	30--90	
未成熟粒细胞数目	0.00	$10^9/L$	0--999	
未成熟粒细胞百分比	0.1	%	0--100	
有核红细胞数目	0.000	$10^9/L$	0--9999	
有核红细胞百分比	0.00	/100WBC	0--9999	

***小结:**

红细胞(RBC)偏高($5.20 \times 10^{12}/L$) 血红蛋白偏高(153 g/L) 红细胞压积(HCT)偏高(47.2 %)

操作员：贺琰 检查日期：2024-12-14 检查医生：康建忠

肾功三项

项目名称	检查结果	单位	参考值	提示
肌酐(CREA)	70.90	$\mu\text{mol}/L$	41--73	
尿酸(UA)	318.00	$\mu\text{mol}/L$	140--340	
尿素测定(Urea)	5.64	mmol/L	2.6--7.5	

***小结:**

未见异常

操作员：刘慧芳 检查日期：2024-12-14 检查医生：康建忠

空腹血糖

项目名称	检查结果	单位	参考值	提示
葡萄糖(GLU)	7.38	mmol/L	3.89--6.1	↑

***小结:**

葡萄糖(GLU)偏高(7.38 mmol/L)

操作员：刘慧芳 检查日期：2024-12-14 检查医生：康建忠

生殖道微生态

项目名称	检查结果	单位	参考值	提示
线索细胞	-			
清洁度	II			

上皮细胞(白带)	++			
滴虫	—			
G-球菌	—			
霉菌	—			
G-杆菌	±			
G+杆菌	—			
G+球菌	—			

***小结:**

未见异常

操作员：贺琰 检查日期：2024-12-15 检查医生：陈建国

血脂四项

项目名称	检查结果	单位	参考值	提示
动脉硬化指数	1.18		1.31--3.19	↓
总胆固醇(CHOL)	4.76	mmol/L	2.59--5.2	
甘油三脂(TG)	1.18	mmol/L	0.7--1.7	
低密度脂蛋白(LDL)	2.05	mmol/L	0--4.13	
高密度脂蛋白(HDL)	1.74	mmol/L	0.77--1.55	↑

***小结:**

动脉硬化指数偏低(1.18) 高密度脂蛋白(HDL)偏高(1.74 mmol/L)

操作员：刘慧芳 检查日期：2024-12-14 检查医生：康建忠

肝功能三项

项目名称	检查结果	单位	参考值	提示
γ-谷氨酰转肽酶(GGT)	26.0	U/L	7--45	
丙氨酸氨基转移酶(ALT)	67.00	U/L	7--40	↑
门冬氨酸氨基转移酶(AST)	46.00	U/L	13--35	↑
谷草比谷丙	0.69		0.4--2.5	

***小结:**

丙氨酸氨基转移酶(ALT)偏高(67.00 U/L) 门冬氨酸氨基转移酶(AST)偏高(46.00 U/L)

人乳头瘤病毒检查 (HPV)

项目名称	检查结果	单位	参考值	提示
HPV 高危亚型 16	阴性 (-)		阴性	
HPV 高危亚型 18	阴性 (-)		阴性	
HPV 高危亚型 31	阳性 (+)		阴性	*
HPV 高危亚型 26	阴性 (-)		阴性	
HPV 高危亚型 33	阴性 (-)		阴性	
HPV 高危亚型 35	阴性 (-)		阴性	
HPV 高危亚型 39	阴性 (-)		阴性	
HPV 高危亚型 45	阴性 (-)		阴性	
HPV 高危亚型 51	阴性 (-)		阴性	
HPV 高危亚型 52	阴性 (-)		阴性	
HPV 高危亚型 53	阴性 (-)		阴性	
HPV 高危亚型 56	阴性 (-)		阴性	
HPV 高危亚型 58	阴性 (-)		阴性	
HPV 高危亚型 59	阴性 (-)		阴性	
HPV 高危亚型 66	阴性 (-)		阴性	
HPV 高危亚型 68	阴性 (-)		阴性	
HPV 高危亚型 73	阴性 (-)		阴性	
HPV 高危亚型 82	阴性 (-)		阴性	
HPV 低危亚型 6	阴性 (-)		阴性	
HPV 低危亚型 11	阴性 (-)		阴性	
HPV 低危亚型 42	阴性 (-)		阴性	
HPV 低危亚型 43	阴性 (-)		阴性	
HPV 低危亚型 81	阴性 (-)		阴性	

*小结:

HPV 高危亚型 31(阳性(+))

姓名：武秀峰 性别：女 年龄：55 登记流水：2206210836 体检日期：2024-12-14

操作员：祁佳佳 检查日期：2024-12-16 检查医生：康建忠

大同现代医学检验实验室

液基薄层细胞学图文报告

ID: 2024111630

病理号: 102970

姓名: 武秀峰

性别: 女

年龄: 55岁

送检科室:

电话号码: 13934748292

床号:

病历号:

体检号: 2206210836

送检医院: 大同瑞慈康复体检

送检日期: 2024-12-15

末次月经:

送检医生:

采样日期:

报告日期: 2024-12-15

标本满意度: 满意

细胞量: >45%

红细胞:

经期样本:

颈管细胞:

化生细胞:

鳞状细胞:

宫颈柱状细胞:

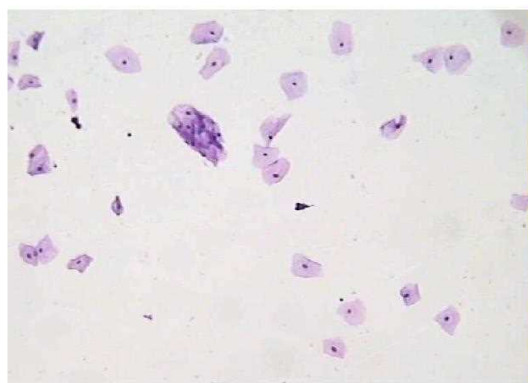
未见上皮内病变/恶性细胞:

正常范围内:

良性反应性改变:

- 炎性:
- 放疗:
- 妊娠:
- 萎缩性:
- 宫内避孕器:
- 其他:

- 轻度:
- 中度:
- 重度:



病原体: 滴虫感染: 念珠菌感染: 细菌感染:

提示 HPV 感染: 疱疹病毒感染:

鳞状上皮细胞分析:

- 非典型鳞状细胞:
- 倾向上皮内瘤变:
 - 倾向良性反应性改变:
 - 不能明确意义(ASC-US):
 - 不排除高度病变(ASC-H):

- 上皮内低度病变: 鳞癌:
- 上皮内高度病变:
- CIN2:
 - CIN3:

腺上皮细胞分析:

非典型腺细胞:

- 宫内膜:
- 来源不明:

非典型腺细胞(宫颈管):

- 倾向原位腺癌:
- 不能明确意义:
- 倾向良性反应性改变:

腺癌:

- 宫颈管:
- 宫内膜:
- 其它:

炎细胞:

- 轻度:
- 中度:
- 重度:

可疑腺癌:

诊断意见: 未见上皮内病变或恶性细胞 (NILM)。

建议:

报告医师: 张荣生

地址: 大同市魏都大道 79 号, 本报告医师签字后有效
咨询: 0352-2830587 4006-122-995

妇科细胞学是筛查项目, 出于技术原因, 可能会有假阴性结果, 本检测仅对来样负责, 如果对结果有疑义, 请在收到报告 7 天内与我们联系。

Rich 大同瑞慈康复医院
超声诊断图文报告

流水号: 2206210836

超声号: 1772730

姓名: 武秀峰

年龄: 55 岁

性别: 女

检查设备: Vivid E95

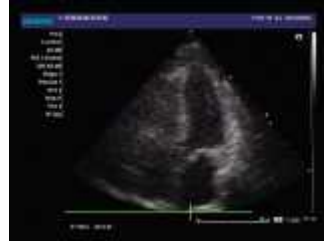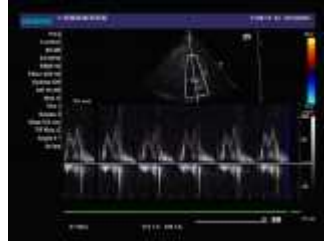
体检号: 384865

申请医院: 本院

体检科室: 体检科

检查部位: 心脏彩超

经典图像:



影像所见:

超声测量 (单位: mm)

升主动脉内径 28 (32±3mm)

左房内径 29 (35mm)

室间隔 10 (8-11mm)

左室内径 42 (47±4mm)

左室后壁 9 (8-11mm)

EF72% (50-80%)

右室内径 25 (36±4mm)

右房内径 28 (36±4mm)

FS41% (28-41%)

主肺动脉内径 20 (23±3mm)

升主动脉内径正常, 心脏各腔室大小正常, 室间隔厚度正常, 左室壁未见明显节段性运动异常, 各瓣膜及启闭功能未见明显异常, 舒张期二尖瓣口血流频谱 E/A<1, 心包腔未见积液。

影像诊断:

左室舒张功能减低

报告医师: 李菊蓉

检查日期: 2024-12-14

审核医师: 李菊蓉

报告日期: 2024-12-14



注: 本报告仅供临床医生参考!

地址: 大同市魏都大道 79 号。若有疑问, 请致电: 0352-2830580

Rich 大同瑞慈康复医院
超声诊断图文报告

流水号: 2206210836

超声号: 1772734

姓名: 武秀峰

年龄: 55 岁

性别: 女

检查设备: Vivid E95

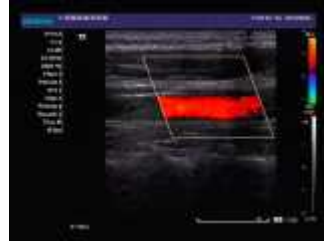
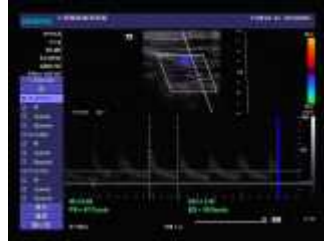
体检号: 384865

申请医院: 本院

体检科室: 体检科

检查部位: 颈部血管彩超

经典图像:



影像所见:

右锁骨下动脉起始处、双侧颈总动脉、颈内、颈外动脉起始段内中膜不增厚, 内壁欠光滑, 管壁未见明确强回声斑。CDFI: 血流充盈好。PW: 频谱形态正常。

双侧椎动脉走行正常, 椎动脉内径正常, 管壁不厚, 管腔内为无回声, CDFI: 血流充盈好。PW: 频谱正常。

	内径 mm	流速 cm/s	RI
左侧椎动脉	3.3	47.7	0.62
右侧椎动脉	3.2	54.3	0.60

影像诊断:

双侧颈动脉、椎动脉未见明显异常

报告医师: 李菊蓉

检查日期: 2024-12-14

审核医师: 李菊蓉

报告日期: 2024-12-14



注: 本报告仅供临床医生参考!

地址: 大同市魏都大道 79 号。如有疑问, 请致电: 0352-2830580

Rich 大同瑞慈康复医院
超声诊断图文报告

流水号: 2206210836

超声号: 1772739

姓名: 武秀峰

年龄: 55 岁

性别: 女

检查设备: Vivid E95

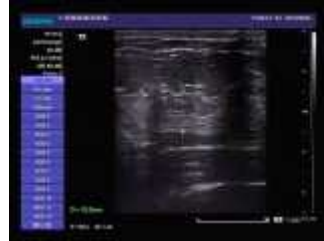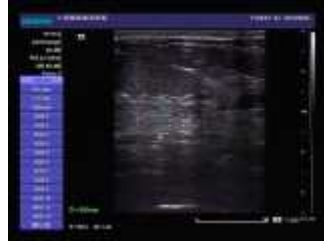体检号: 384865

申请医院: 本院

体检科室: 体检科

检查部位: 乳腺彩超

经典图像:



影像所见:

双侧乳腺腺体层次清晰, 右乳腺体厚 1.0cm, 左乳腺体厚 1.0cm, 乳导管未见扩张, 未见明显占位性病变, CDFI: 未见异常血流信号。

双侧腋下未见明显肿大淋巴结。

影像诊断:

双侧乳腺未见明显异常

报告医师: 李菊蓉

检查日期: 2024-12-14

审核医师: 李菊蓉

报告日期: 2024-12-14



注: 本报告仅供临床医生参考!

地址: 大同市魏都大道 79 号。若有疑问, 请致电: 0352-2830580

Rich 大同瑞慈康复医院
超声诊断图文报告

流水号: 2206210836

超声号: 1772741

姓名: 武秀峰

年龄: 55 岁

性别: 女

检查设备: Vivid E95

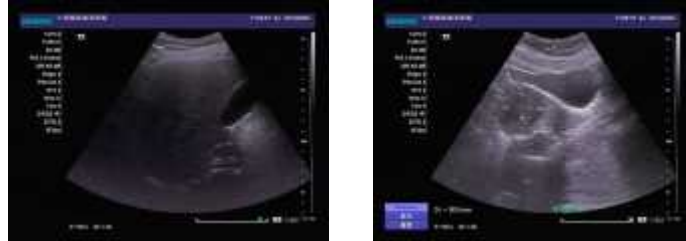体检号: 384865

申请医院: 本院

体检科室: 体检科

检查部位: 全腹彩超

经典图像:



影像所见:

肝脏大小形态正常, 包膜光滑完整, 实质回声细腻、增强, 后方回声伴衰减, 肝内管道系统走行欠清晰, 门静脉及肝内胆管不扩张。

胆囊大小形态正常, 壁不厚、光滑, 囊内透声好, 肝外胆管不扩张。

胰腺大小形态正常, 实质回声均匀, 主胰管不扩张。

脾脏大小形态正常, 实质回声均匀, 脾门静脉不宽。

双肾大小形态正常, 皮髓质分界清晰, 集合系统未见分离, 双侧输尿管未见扩张。

膀胱充盈佳, 未见明显异常。

水平偏后位子宫, 大小约 4.6*4.1*5.4cm, 肌壁回声欠均匀, 前壁可见大小约 3.1*2.3cm 低回声结节, 内膜线清晰, 厚 0.7cm, 宫颈厚约 2.6cm, 其内可见直径约 0.6cm 囊性回声, 双侧附件区未见异常。

影像诊断:

1. 中度脂肪肝
2. 子宫肌瘤
3. 宫颈纳囊

报告医师: 李菊蓉

检查日期: 2024-12-14

审核医师: 李菊蓉

报告日期: 2024-12-14



注: 本报告仅供临床医生参考!

地址: 大同市魏都大道 79 号。若有疑问, 请致电: 0352-2830580

ID 号: 2206210836

影像号: CT20241214074

姓名: 武秀峰

年龄: 55 岁

性别: 女

检查设备: 西门子量子双源 CT

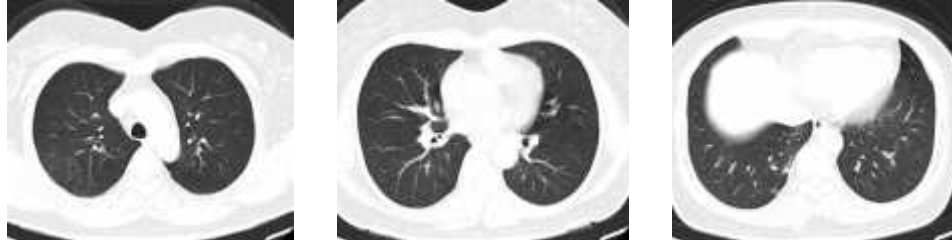体检号: 384865

申请医院: 本院

体检科室: 体检科

检查部位: 肺部双源 CT

经典图像:



影像所见:

胸廓对称, 纵隔无偏移。右肺支气管血管纹理模糊, 增多, 小叶性结构增多, 间质密度索条结构紊乱。上叶纤维结节硬化灶, 直径约 0.3cm。(3-14 层面) 段以上支气管通畅, 心影形态未见异常, 纵隔内气管隆突旁、肺门旁淋巴结部分钙化斑。两侧胸膜未见异常。

影像诊断:

- 右肺上叶纤维硬化灶
- 右肺下叶胸膜下间质改变, 纤维粘连灶。

报告医师: 剧艳军

检查日期: 2024-12-14

审核医师: 剧艳军

报告日期: 2024-12-14