



检 查 结 果

姓名	刘国举
性别	男
年龄	54岁
联系电话	13133282522
体检日期	2026-04-27

检验报告

尿液分析+尿沉渣

项目名称	检查结果	单位	参考值	提示
白细胞尿	0	个/u1	0--13	
上皮细胞(EC)	1	/HP	0--28	
管型(CAST)	1	个/u1	0--1	
霉菌(尿)	0	/HP	0--0	
结晶	152	/HP	0--10	↑
透明度(CLA)	清亮			
胆红素(BIL)	-		阴性	
隐血(ERY)	+-		阴性	
小圆上皮细胞(SRC)	0	个/u1	0--0	
维生素C	-		阴性	
异常红细胞	4	个/u1	0--3	↑
红细胞(正常)	12	个/u1	0--6	↑
鳞状上皮细胞	1	个/u1	0--0	↑
粘液丝	1	个/u1	0--0	↑
颜色(Colour)	淡黄色			
尿葡萄糖(GLU)	+-		阴性	
酮体(KET)	-		阴性	
比重(SG)	1.030		1.003--1.030	
酸碱度(PH)	5.0		4.5--8.0	
尿蛋白质(PRO)	1+		阴性	
尿胆原(URO)	-		阴性	
亚硝酸盐(NIT)	-		阴性	
红细胞(尿)(RBC)	16	个/u1	0--6	↑
尿白细胞(LEU)	-		阴性	

***小结：**

结晶偏高(152 /HP) 隐血(ERY)+- 异常红细胞偏高(4 个/u1) 正常红细胞偏高(12 个/u1) 鳞状上皮细胞偏高(1 /HP) 粘液丝偏高(1 /HP) 尿葡萄糖(GLU)+- 尿蛋白质(PRO)1+ 红细胞(尿)(RBC)偏高(16 个/u1)

操作员：祁佳佳 检查日期：2026-04-28 检查医生：

血常规（五分类）

项目名称	检查结果	单位	参考值	提示
白细胞(WBC)	10.37	$10^9/L$	3.5--9.5	↑
淋巴细胞绝对值(LY#)	1.88	$10^9/L$	1.1--3.2	
淋巴细胞百分比(LY%)	18.1	%	20--50	↓
中性粒细胞绝对值(GR#)	7.94	$10^9/L$	1.8--6.3	↑
中性粒细胞百分比(GR%)	76.6	%	40--75	↑
嗜碱性粒细胞绝对值(BA#)	0.02	$10^9/L$	0--0.06	
嗜碱性粒细胞百分比(BA%)	0.2	%	0--1.0	
嗜酸性粒细胞绝对值(E0#)	0.05	$10^9/L$	0.02--0.52	
嗜酸性粒细胞百分比(E0%)	0.5	%	0.4--8	
血小板(PLT)	221	$10^9/L$	125--350	
血小板分布宽度(PDW)	15.9	f1	9.0--17	
平均血小板体积(MPV)	11.8	f1	6.0--14.0	
血小板压积(PCT)	0.260	%	0.11--0.28	
红细胞(RBC)	5.18	$10^{12}/L$	4.3--5.8	
血红蛋白	147	g/L	130--175	
红细胞压积(HCT)	45.7	%	40--50	
红细胞平均体积(MCV)	88.2	f1	82--100	
平均血红蛋白含量(MCH)	28.4	pg	27--34	
平均血红蛋白浓度(MCHC)	321	g/L	316--354	
单核细胞绝对值(MO#)	0.48	$10^9/L$	0.1--0.6	
单核细胞百分比(MO%)	4.6	%	3--10	
红细胞分布宽度标准差(RDW-SD)	45.6	f1	35--56	

红细胞分布宽度变异系数 (RDW-CV)	14.5	%	10.6--16.6	
大血小板比率	39.3	%	11--45	
大血小板数目	87	10 ⁹ /L	30--90	
未成熟粒细胞数目	0.00	10 ⁹ /L	0--0.6	
未成熟粒细胞百分比	0.0	%	0--10	
有核红细胞数目	0.000	10 ⁹ /L	0--9999	
有核红细胞百分比	0.00	/100WBC	0--9999	

***小结:**

白细胞(WBC)偏高(10.37 ×10⁹/L) 淋巴细胞百分比(LY%)偏低(18.1 %) 中性粒细胞绝对值(GR#)偏高(7.94 ×10⁹/L) 中性粒细胞百分比(GR%)偏高(76.6 %)

操作员：祁佳佳 检查日期:2026-04-28 检查医生:

同型半胱氨酸

项目名称	检查结果	单位	参考值	提示
同型半胱氨酸	8.40	umol/L	0--20	

***小结:**

未见异常

操作员：孙钰 检查日期:2026-04-28 检查医生:

生化 1(特殊级)

项目名称	检查结果	单位	参考值	提示
碳酸氢根(HCO3)	22.50	mmol/L	22--29	
总蛋白(T PROT)	69.9	g/L	65--85	
白蛋白(ALB)	45.00	g/L	40--55	
球蛋白(GLB)	24.90	g/L	15--35	
白蛋白/球蛋白(ALB/GLB)	1.81		1.0--2.5	
碱性磷酸酶(ALP)	118.0	U/L	45--125	
肌酐(CREA)	86.50	umol/L	57--97	
尿酸(UA)	343.00	umol/L	200--420	

钾(K)	3.52	mmol/L	3.5--5.3	
钠(Na)	139.7	mmol/L	137--147	
氯(Cl)	101.7	mmol/L	99--110	
钙(Ca)	2.30	mmol/L	2.11--2.52	
乳酸脱氢酶(LDH)	149.00	U/L	120--250	
淀粉酶(AMY)	65.00	IU/L	35--135	
葡萄糖(GLU)	9.76	mmol/L	3.89--6.1	↑
总胆红素(TBIL)	17.30	umol/L	0--26	
直接胆红素(DBIL)	4.0	umol/L	0--8.0	
间接胆红素(IBIL)	13.30	umol/L	0--17.39	
丙氨酸氨基转移酶(ALT)	57.00	U/L	9--50	↑
门冬氨酸氨基转移酶(AST)	39.00	U/L	15--40	
尿素测定(Urea)	7.10	mmol/L	3.1--8.0	
肌酸激酶(CK)	355.00	U/L	50--310	↑
α-羟丁酸脱氢酶	128.00	U/L	72--182	
C反应蛋白	5.00	mg/dl	0--3	↑
动脉硬化指数	3.68		1.31--3.19	↑
谷草比谷丙	0.68		0.4--2.5	
总胆固醇(CHOL)	5.55	mmol/L	2.59--5.2	↑
甘油三脂(TG)	3.34	mmol/L	0.7--1.7	↑
低密度脂蛋白(LDL)	3.31	mmol/L	0--4.13	
高密度脂蛋白(HDL)	0.90	mmol/L	0.77--1.55	

***小结:**

葡萄糖(GLU)偏高(9.76 mmol/L) 丙氨酸氨基转移酶(ALT)偏高(57.00 U/L) 肌酸激酶(CK)偏高(355.00 U/L) C反应蛋白偏高(5.00 mg/L) 动脉硬化指数偏高(3.68) 总胆固醇(CHOL)偏高(5.55 mmol/L) 甘油三脂(TG)偏高(3.34 mmol/L)

操作员：孙钰 检查日期：2026-04-28 检查医生：

体检科 12导联心电图报告

刘国举 男 54岁 体检号:384852

病床号:

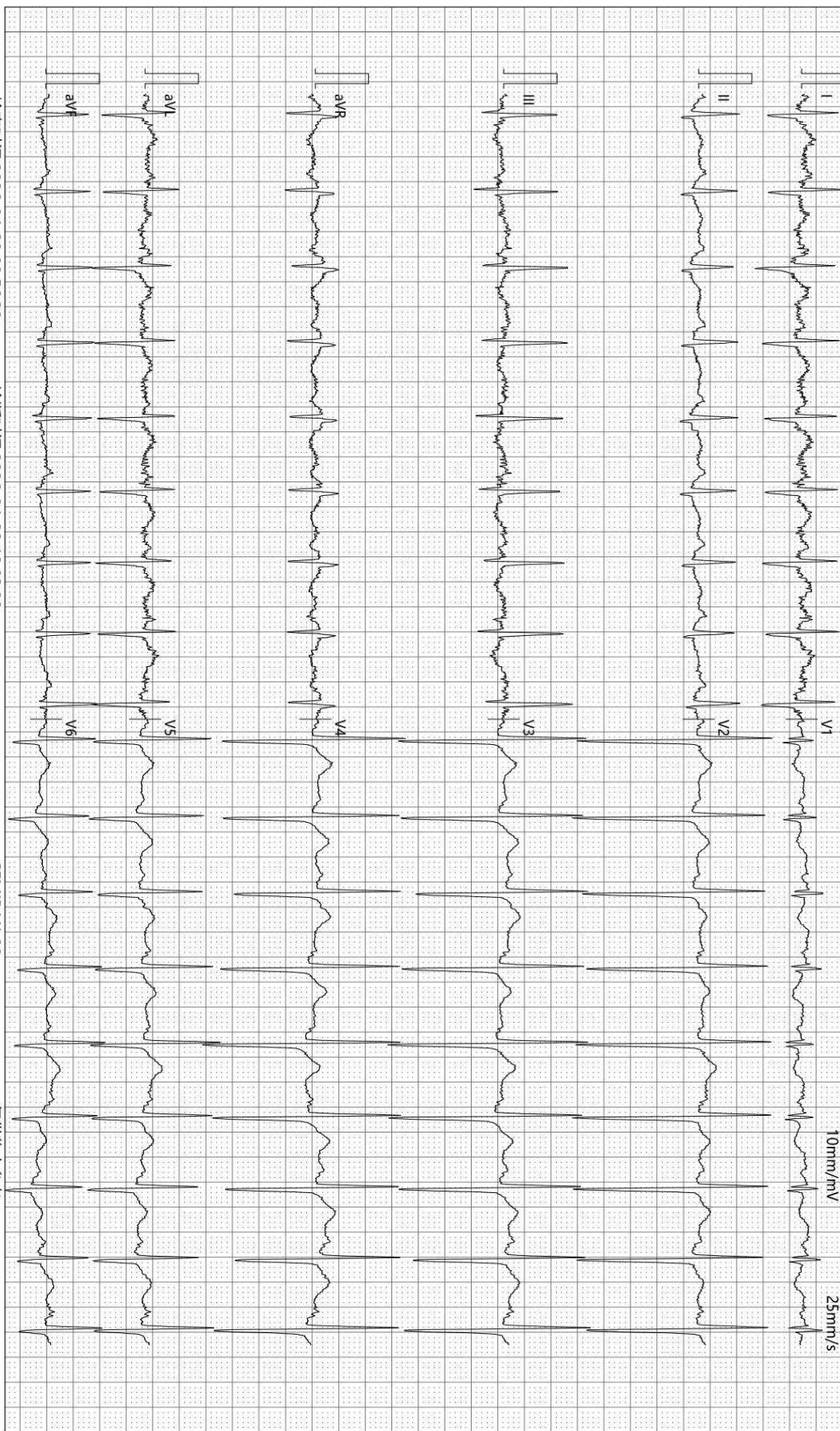
诊断结果:

- 1. 窦性心动过速
- 2. 不完全性右束支阻滞
- 3. ST-T改变 (II、III、aVf)

诊断医生:

陶志 陶志娟

HR : 101 ↑ bpm [60 ~ 100bpm]
P : 122 ↑ ms [0 ~ 110ms]
PR : 162ms [120 ~ 200ms]
QRS : 97ms [60 ~ 100ms]
QT/QTc : 336/436ms [320 ~ 440/0 ~ 450ms]
P/QRS/T : 25/84/-3 ↓ deg. [0 ~ 75/-30 ~ 90/0 ~ 75deg]
RV5/SV1 : 1.285/0.290mV [0.0 ~ 2.5/0.0 ~ 2.0mV]



检查时间:2026-04-28 09:56:38

诊断时间:2026-04-28 10:03:28

SEMIP V1 90

仅供临床参考

Rich 大同瑞慈康复医院
超声诊断图文报告

流水号: 2206210823

超声号: 2163942

姓名: 刘国举

年龄: 54 岁

性别: 男

检查设备: Vivid E95

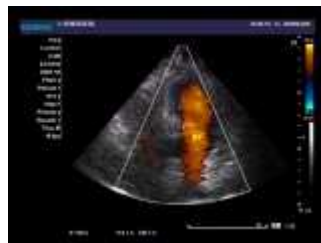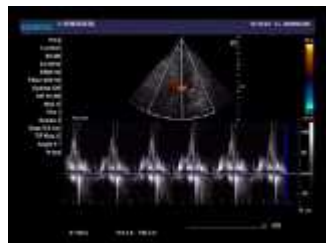体检号: 384852

申请医院: 本院

体检科室: 体检科

检查部位: 心脏彩超

经典图像:



影像所见:

超声测量 (单位: mm)

升主动脉内径 30 (21-36)

左房内径 31 (22-39)

室间隔 9 (8-11)

左室内径 39 (37-54)

左室后壁 9 (8-11)

EF72% (50-80%)

右室内径 31 (25-40)

右房内径 31 (25-42)

FS35% (28-41%)

主肺动脉内径 20 (15-25)

升主动脉内径正常, 心脏各腔室大小正常, 室间隔厚度正常, 左室壁未见明显节段性运动异常, 各瓣膜及启闭功能未见明显异常, 舒张期二尖瓣口血流频谱 E/A<1, 心包腔未见积液。

影像诊断:

左室舒张功能减低

报告医师: 李菊蓉

检查日期: 2026-04-28

审核医师:

报告日期: 2026-04-28



注: 本报告仅供临床医生参考!

地址: 大同市魏都大道 79 号。若有疑问, 请致电: 0352---2830580

Rich 大同瑞慈康复医院
超声诊断图文报告

流水号: 2206210823

超声号: 2163944

姓名: 刘国举

年龄: 54 岁

性别: 男

检查设备: Vivid E95

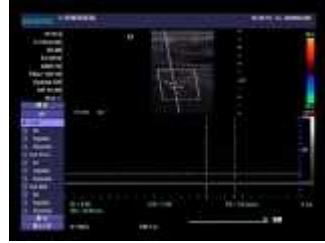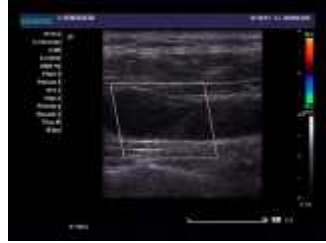体检号: 384852

申请医院: 本院

体检科室: 体检科

检查部位: 颈部血管彩超

经典图像:



影像所见:

右锁骨下动脉起始处、双侧颈总动脉、颈内、颈外动脉起始段内中膜不增厚, 内壁欠光滑, 管壁未见明确强回声斑。CDFI: 血流充盈好。PW: 频谱形态正常。 双侧椎动脉走行正常, 椎动脉内径正常, 管壁不厚, 管腔内为无回声, CDFI: 血流充盈好。PW: 频谱正常。

影像诊断:

双侧颈动脉、椎动脉未见明显异常

报告医师: 李菊蓉

检查日期: 2026-04-28

审核医师:

报告日期: 2026-04-28



注: 本报告仅供临床医生参考!

地址: 大同市魏都大道 79 号。若有疑问, 请致电: 0352---2830580

Rich 大同瑞慈康复医院
超声诊断图文报告

流水号: 2206210823

超声号: 2163949

姓名: 刘国举

年龄: 54岁

性别: 男

检查设备: Vivid E95

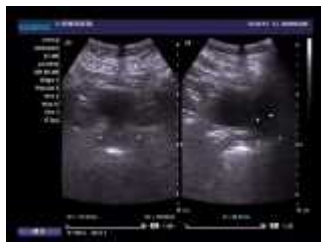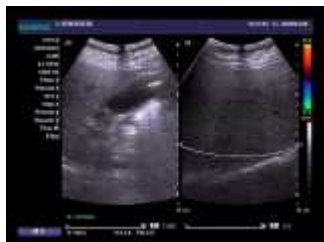体检号: 384852

申请医院: 本院

体检科室: 体检科

检查部位: 全腹彩超

经典图像:



影像所见:

肝脏大小形态正常,包膜光滑完整,实质回声细腻增强,肝内管道系统走行欠清晰,门静脉及肝内胆管不扩张。

胆囊大小形态正常,壁不厚、欠光滑,囊壁探及点状强回声附着,后伴彗星尾,囊内透声好,腔内探及直径约1.1cm强回声团,后伴声影,肝外胆管不扩张。

胰腺大小形态正常,实质回声均匀,主胰管不扩张。

脾脏大小形态正常,实质回声均匀,脾门静脉不宽。

双肾大小形态正常,皮髓质分界清晰,集合系统未见分离,双侧输尿管未见扩张。

膀胱充盈佳,未见明显异常。

前列腺形态正常,大小约3.7*3.0*2.8cm,实质回声均匀。

影像诊断:

1. 轻度脂肪肝
2. 胆囊结石
3. 胆囊附壁结晶

报告医师: 李菊蓉

检查日期: 2026-04-28

审核医师:

报告日期: 2026-04-28



注: 本报告仅供临床医生参考!

地址: 大同市魏都大道79号。若有疑问,请致电: 0352---2830580

ID 号: 2206210823

影像号: CT20260427135

姓名: 刘国举

年龄: 54 岁

性别: 男

检查设备: 西门子量子双源 CT

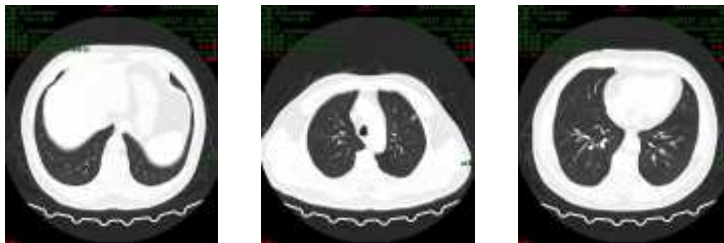体检号: 384852

申请医院: 本院

体检科室: 体检科

检查部位: 肺部双源 CT

经典图像:



影像所见:

双侧胸廓对称, 气管居中。气管及支气管未见狭窄及阻塞。左肺上叶见多发泡状空腔影, 右肺、左肺上叶见多发实性结节, 较大者位于左肺上叶前段 (IM132), 大小约为 1.0cm×0.7cm。右肺下叶背段 (IM198) 见钙化结节, 大小约为 0.5cm×0.3cm。双肺门不大, 形态自然。心脏及大血管大小、形态未见异常。纵隔内未见肿块及肿大淋巴结。胸膜无增厚, 胸膜腔内无积液。胸壁软组织及骨骼未见病变征象。

扫及胆囊内见高密度影。

影像诊断:

1. 左肺上叶前段实性结节, 右肺实性结节, 建议随诊复查 (3 个月)
2. 右肺下叶背段钙化灶、左肺上叶含气囊肿
3. 胆囊结石

报告医师: 张剑峰

检查日期: 2026-04-28

审核医师:

报告日期: 2026-04-28

ID号: 2206210823

影像号: MR20260427090

姓名: 刘国举

年龄: 54岁

性别: 男

检查设备: 西门子 1.5T 磁共振

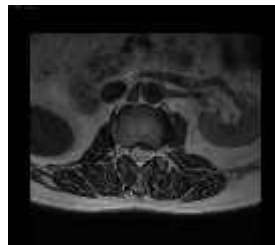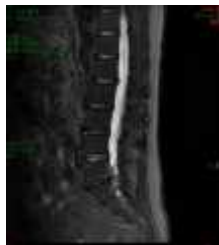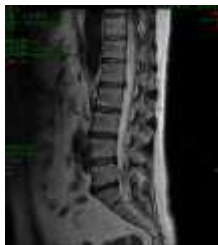体检号: 384852

申请医院: 本院

体检科室: 体检科

检查部位: 腰椎 MRI

经典图像:



影像所见:

腰椎椎体序列正常, 生理曲度存在。诸椎体边缘变尖。腰 2、3、4、5 椎体边缘见条片状长 T1 长 T2 信号, T2 抑脂像呈高信号。腰 5-骶 1 椎间盘脱水变性, 于 T2WI 像信号减低。腰 1-2 椎间盘向左旁突出, 左侧椎间孔狭窄, 硬膜囊及左侧神经根受压。腰 2-3、3-4、4-5、腰 5-骶 1 椎间盘膨出。脊髓圆锥位置、形态、信号无异常。

影像诊断:

1. 腰 1-2 椎间盘突出 (左旁中央型)
2. 腰 2-3、3-4、4-5、腰 5-骶 1 椎间盘膨出
3. 腰 2、3、4、5 椎体终板炎 I 型
4. 腰椎椎体骨质增生

报告医师: 张剑峰

检查日期: 2026-04-27

审核医师:

报告日期: 2026-04-27