



2206210821

大同瑞慈健康体检

报 告 册

体检编号	384850	工号	45
姓名	刘志峰		
性别	男	年龄	48岁
单位	广灵县壶泉镇人民政府		
部门	广灵县壶泉镇人民政府		
联系电话	13754910608		
体检日期	2024-08-21		

尊敬的刘志峰先生您好！

首先，瑞慈健康体检全体员工欢迎您的光临，并对您的信任表示衷心的感谢！

您于 2024-08-21 （体检编号：384850）完成健康检查，本机构的各科医生已根据您的体检项目及结果，汇总成此份健康体检报告，并经总检医生审核。据此提出对您健康状况的综合分析及建议。

瑞慈健康体检倡导“大健康、大康复”，提出“健康是第一财富（Rich）”的人文理念。希望您仔细阅读并妥善地保管此份健康体检报告，并认真关注报告中的提示与建议，若您对报告内容有任何疑问，可直接与瑞慈健康体检客服部联系，进一步咨询。

健康体检咨询电话：**0352-2824444**

客户服务咨询电话：**0352-2830597**

400-6112995

瑞慈健康体检报告由下列内容组成：

第一部分：主检报告

第二部分：分科分项结果

第三部分：检验报告

第四部分：附表

主检报告

检查综述

医生建议

汇总医生： 丁昊炜

主检日期： 2024-08-22

主检医生：

分科结果

姓名：刘志峰

性别：男

年龄：48

登记流水：2206210821

体检日期：2024-08-21

检验报告

大同瑞慈康复医院 12导联心电图报告

刘志峰 男 48岁 体检号:384850

病床号:

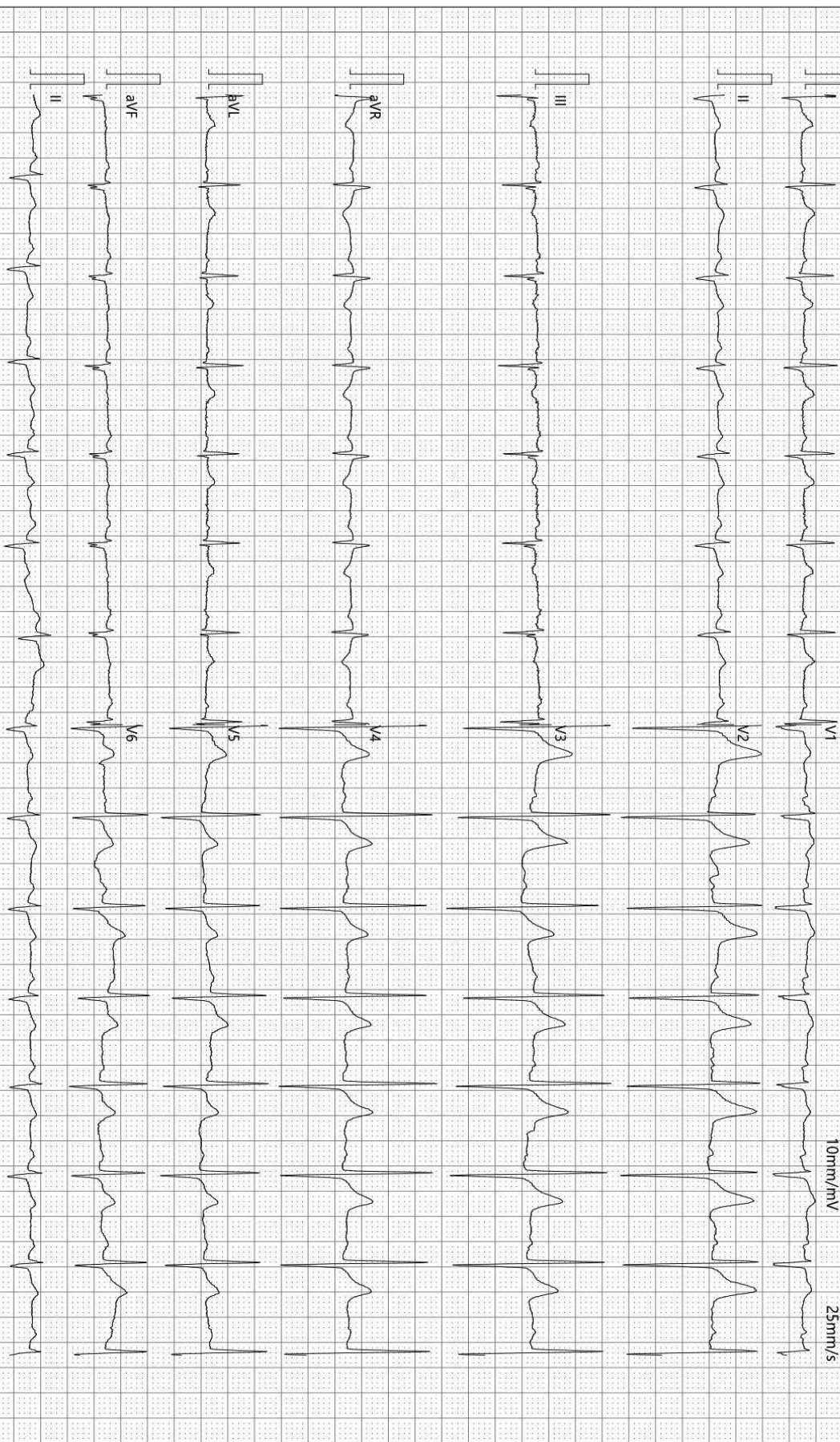
诊断结果:

- 1.窦性心律
- 2.正常心电图

诊断医生:

张生 陶志峰

HR : 84bpm [60~100bpm]
P : 112 f ms [0~110ms]
PR : 170ms [120~200ms]
QRS : 76ms [60~100ms]
QT/QTc : 333/394ms [320~440/0~450ms]
P/QRS/T : 56/-63 / 6deg. [0~75/-30~90/0~75deg]
RV5/SV1 : 1.082/0.540mV [0.0~2.5/0.0~2.0mV]



检查时间:2024-08-21 10:19:16

诊断时间:2024-08-21 10:25:39

SEMIP V1 90

仅供临床参考

流水号: 2206210821

影像号: CT20240821189

姓名: 刘志峰

年龄: 48 岁

性别: 男

检查设备:

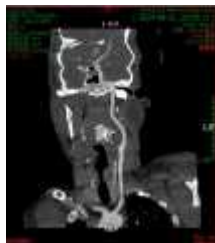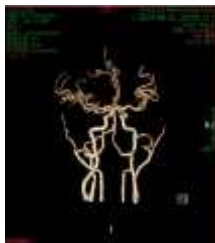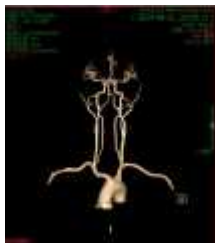体检号: 384850

申请医院: 本院

体检科室: 体检科

检查部位: 头、颈部血管 CTA

经典图像:



影像所见:

双侧颈总动脉、颈内、外动脉管壁光滑, 管腔通畅, 未见狭窄及闭塞。

双侧大脑前动脉、大脑中动脉显示清楚, 管壁光滑, 管腔通畅, 未见狭窄及闭塞。

双侧椎动脉、基底动脉及大脑后动脉显示清楚, 管壁光滑, 管腔通畅, 未见狭窄及闭塞。
颅内未见异常血管影。

影像诊断:

双源 CT 头颈血管成像未见病变征象

报告医师: 张剑峰

检查日期: 2024-08-21

审核医师: 叶道斌

报告日期: 2024-08-21

超声诊断图文报告

流水号: 2206210821

影像号: 1645683

姓名: 刘志峰

年龄: 48 岁

性别: 男

检查设备: Vivid E95

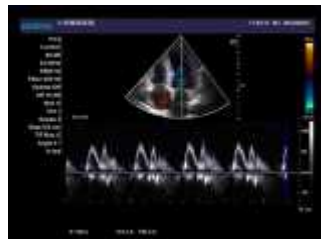
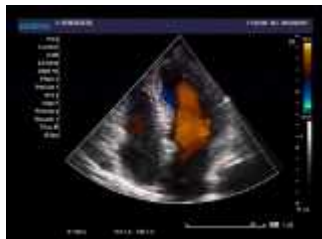体检号: 384850

申请医院: 本院

体检科室: 体检科

检查部位: 心脏彩超

经典图像:



影像所见:

超声测量 (单位: mm)

升主动脉内径 31 (32±3mm)

左房内径 35 (35mm)

室间隔 9.3 (8-11mm)

左室内径 50 (47±4mm)

左室后壁 9 (8-11mm)

EF71% (50-80%)

右室内径 31 (36±4mm)

右房内径 35 (36±4mm)

FS36% (28-41%)

主肺动脉内径 20 (23±3mm)

升主动脉内径正常, 心脏各腔室大小正常, 室间隔厚度正常, 左室壁未见明显节段性运动异常, 各瓣膜及启闭功能未见明显异常, 舒张期二尖瓣口血流频谱 E/A>1, 心包腔未见积液。

影像诊断:

心脏结构及功能未见明显异常

报告医师: 李菊蓉

检查日期: 2024-08-21

审核医师: 李菊蓉

报告日期: 2024-08-21



大同市医学影像研究中心

注: 本报告仅供临床医生参考!

地址: 大同市魏都大道 79 号。若有疑问, 请致电: 0352-2830580