



2206170552

# 大同瑞慈健康体检

## 报 告 册

体检编号	384182	工号	41
姓名	燕腾		
性别	男	年龄	41岁
单位	大同市新荣区税务局		
部门	大同市新荣区税务局		
联系电话	13994371169		
体检日期	2023-11-15		

尊敬的燕腾先生您好！

首先，瑞慈健康体检全体员工欢迎您的光临，并对您的信任表示衷心的感谢！

您于 2023-11-15 （体检编号：384182）完成健康检查，本机构的各科医生已根据您的体检项目及结果，汇总成此份健康体检报告，并经总检医生审核。据此提出对您健康状况的综合分析及建议。

瑞慈健康体检倡导“大健康、大康复”，提出“健康是第一财富（Rich）”的人文理念。希望您仔细阅读并妥善地保管此份健康体检报告，并认真关注报告中的提示与建议，若您对报告内容有任何疑问，可直接与瑞慈健康体检客服部联系，进一步咨询。

健康体检咨询电话：**0352-2824444**

客户服务咨询电话：**0352-2830597**  
**400-6112995**

瑞慈健康体检报告由下列内容组成：

第一部分：主检报告

第二部分：分科分项结果

第三部分：检验报告

第四部分：附表

## 主检报告

### 检查综述

- 【身高、体重、血压】 (1) 血压 157/72：本次测量收缩期血压偏高
- 【血凝四项】 活化部分凝血活酶时间(APTT) 偏高(44.5 sec)
- 【心电图】 1. 窦性心律 2. ST段改变
- 【腹部彩超】 肝内偏强回声结节 考虑血管瘤

### 医生建议

#### 【本次测量收缩期血压偏高】：

- (1) 所谓单纯收缩期高血压，顾名思义是指一个人的舒张压（即低压）不高，仅仅是收缩压（即高压）超过正常范围。
- (2) 单纯收缩期高血压标准为收缩压在 140mmHg 以上，舒张压为 90mmHg 以下。如果收缩压在 140-149mmHg，又称单纯收缩期临界高血压。由于单纯收缩期高血压大部分发生在 60 岁以上的老年人，故又称老年单纯收缩期高血压。
- (3) 当病人患动脉硬化、甲状腺功能亢进、主动脉关闭不全、体循环动静脉瘘、动脉导管未闭及原因不明的高动力循环状态时，也常伴有收缩期高血压，但这些不包括在单纯收缩期高血压范围内。
- (4) 劳逸结合，保持良好身心状态。避免各种诱因：如情绪低落、紧张等。改进生活方式，适当低盐、低脂、低胆固醇饮食，戒烟酒。必要时心血管专科诊治，定期复诊。
- (5) 平时应低盐（每天 5~10g）、低脂饮食（少吃动物脂肪与内脏）；忌烟限酒。遵照医嘱坚持服药，定期测量血压，宜控制在 140/90mmHg 以下，若合并有糖尿病和肾病，要把血压控制在 130/80mmHg 以下。
- (6) 血压到正常水平时，说明此时选用的降压药和治疗方案基本合适，但并不意味着高血压已被“治愈”，应坚持治疗。若盲目自行停药或间断服药，常会使血压波动很大，而加重心、脑、肾和血管的损害。

#### 【活化部分凝血活酶时间(APTT) 偏高】：

- (1) 建议内科结合临床参考。

#### 【ST段改变】：

- (1) ST-T 改变主要是反映心肌缺血现象，具有 ST 段抬高和下移两种表现，多见于慢性冠状动脉供血不足、心绞痛、心肌炎、心肌劳损等，但有时也见于神经植物功能紊乱、精神紧张、电解质紊乱、内分泌疾病等。
- (2) 临床上把心肌缺血疾病的 ST-T 改变称为特异性 ST-T 改变，把超出正常范围而又不具备特异性 ST-T 改变归结为非特异性 ST-T 改变。建议定期复查、动态观察，并心内科结合临床考虑。

#### 【肝内偏强回声结节】：

- (1) 建议肝胆外科诊断治疗。

汇总医生： 丁昊炜

主检日期： 2023-11-16

主检医生：

## 分科结果

### 身高、体重、血压

项目名称	检查结果	项目名称	检查结果
身高	169cm	体重	65kg
血压	157/72mmHg		

**\*小结：**

(1) 血压 157/72：本次测量收缩期血压偏高

操作员：陈红锦

检查日期：2023-11-15

检查医生：张彬艳

## 检验报告

### 传染四项

项目名称	检查结果	单位	参考值	提示
乙肝表面抗原	阴性 (-)		阴性 (-)	
丙型肝炎病毒抗体	阴性 (-)		阴性 (-)	
梅毒抗体	阴性 (-)	S/CO	阴性 (-)	
艾滋病病毒抗体	阴性 (-)		阴性 (-)	

**\*小结:**

未见异常

操作员：祁佳佳 检查日期:2023-11-15 检查医生:陈建国

### 血凝四项

项目名称	检查结果	单位	参考值	提示
凝血酶原时间(PT)	11.6	秒	9.3--14	
活化部分凝血活酶时间 (APTT)	44.5	秒	27.9--43.3	↑
凝血酶时间 (TT)	15.5	秒	14--21	
纤维蛋白原(FIB)	3.32	g/L	2--4	
国际标准化比值(INR)	1	INR	0.85--1.15	

**\*小结:**

活化部分凝血活酶时间(APTT)偏高(44.5 sec)

操作员：余雅倩 检查日期:2023-11-15 检查医生:陈建国

### 血常规（五分类）

项目名称	检查结果	单位	参考值	提示
白细胞(WBC)	6.72	10 <sup>9</sup> /L	3.5--9.5	
淋巴细胞绝对值(LY#)	1.34	10 <sup>9</sup> /L	1.1--3.2	
淋巴细胞百分比(LY%)	20.0	%	20--50	

中性粒细胞绝对值(GR#)	4.49	10 <sup>9</sup> /L	1.8--6.3
中性粒细胞百分比(GR%)	66.8	%	40--75
嗜碱性粒细胞绝对值(BA#)	0.01	10 <sup>9</sup> /L	0--0.06
嗜碱性粒细胞百分比(BA%)	0.1	%	0--1.0
嗜酸性粒细胞绝对值(EO#)	0.51	10 <sup>9</sup> /L	0.02--0.52
嗜酸性粒细胞百分比(EO%)	7.6	%	0.4--8.0
血小板(PLT)	174	10 <sup>9</sup> /L	125--350
血小板分布宽度(PDW)	16.0	%	15--17
平均血小板体积(MPV)	10.5	fl	6.0--14.0
血小板压积(PCT)	0.182	%	0.11--0.28
红细胞(RBC)	4.47	10 <sup>12</sup> /L	4.3--5.8
血红蛋白	140	g/L	130--175
红细胞压积(HCT)	41.7	%	40--50
红细胞平均体积(MCV)	93.2	fl	82--100
平均血红蛋白含量(MCH)	31.4	pg	27--34
平均血红蛋白浓度(MCHC)	336	g/L	316--354
单核细胞绝对值(MO#)	0.37	10 <sup>9</sup> /L	0.1--0.60
单核细胞百分比(MO%)	5.5	%	3--10
红细胞分布宽度标准差(RDW-SD)	43.6	fl	35--56
红细胞分布宽度变异系数(RDW-CV)	12.2	%	10.6--16.6
大血小板比率	27.2	%	11--45
大血小板数目	47	10 <sup>9</sup> /L	30--90
未成熟粒细胞数目	0.01	10 <sup>9</sup> /L	0--999
未成熟粒细胞百分比	0.1	%	0--100
有核红细胞数目	0.000	10 <sup>9</sup> /L	0--9999
有核红细胞百分比	0.00	/100WBC	0--9999

**\*小结：**

未见异常

操作员：余雅倩 检查日期:2023-11-15 检查医生:陈建国

---

大同瑞慈康复医院 12导联心电图报告

燕腾

男

41岁

体检号:384182

病床号:

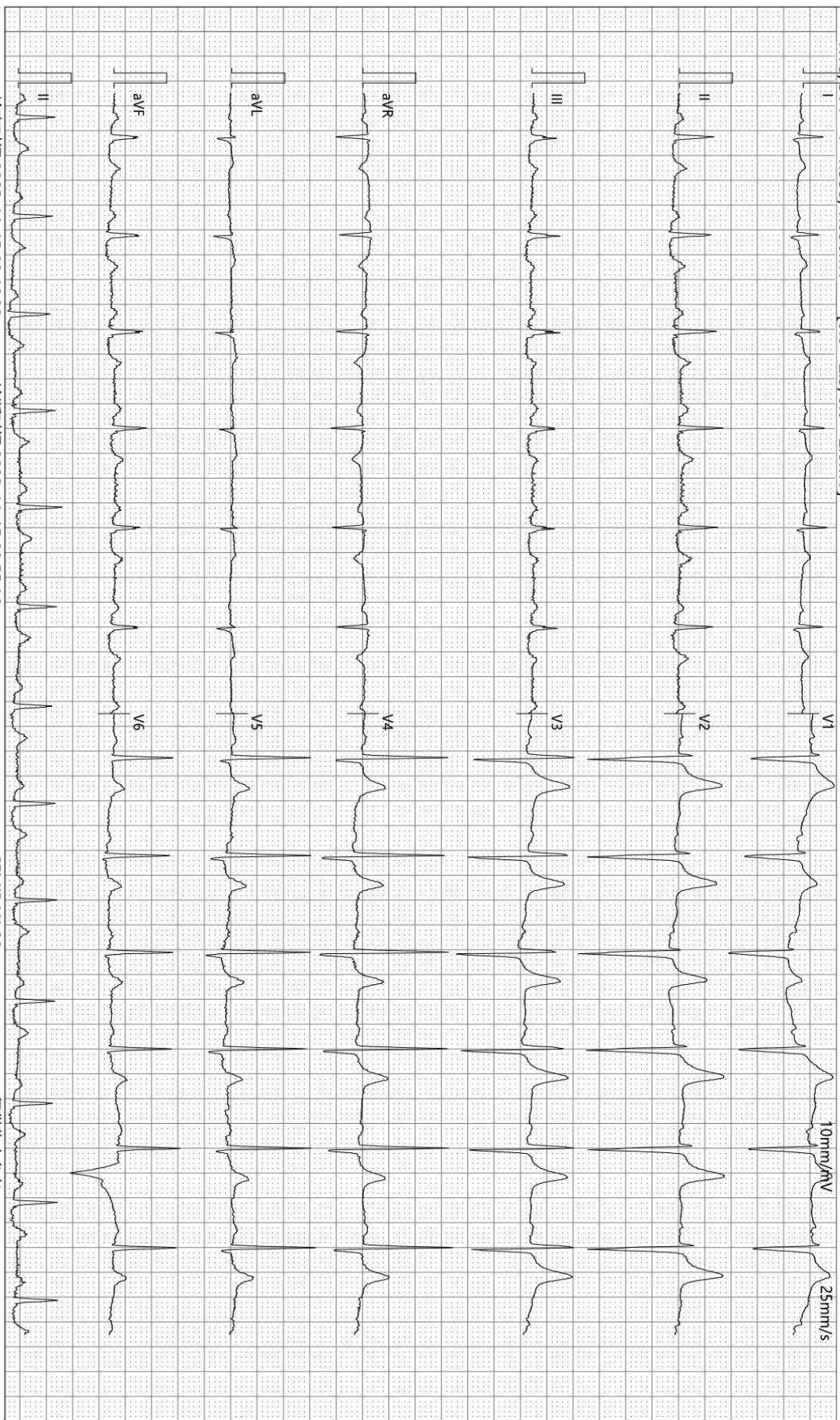
诊断结果:

- 1.窦性心律
- 2.ST段改变

诊断医生:

张之生

HR : 75bpm [60~100bpm]  
 P : 114 f ms [0~110ms]  
 PR : 175ms [120~200ms]  
 QRS : 84ms [60~100ms]  
 QT/QTc : 348/391ms [320~440/0~450ms]  
 P/QRS/T : 70/70/53deg. [0~75/-30~90/0~75deg]  
 RV5/SV1 : 1.559/1.096mV [0.0~2.5/0.0~2.0mV]



检查时间:2023-11-15 08:46:09

诊断时间:2023-11-15 08:55:16

SEMIP V1 90

仅供临床参考

## MRI 诊断图文报告

流水号: 2206170552

影像号: MR20231115007

姓名: 燕腾

年龄: 41 岁

性别: 男

检查设备: 西门子 1.5T 磁共振

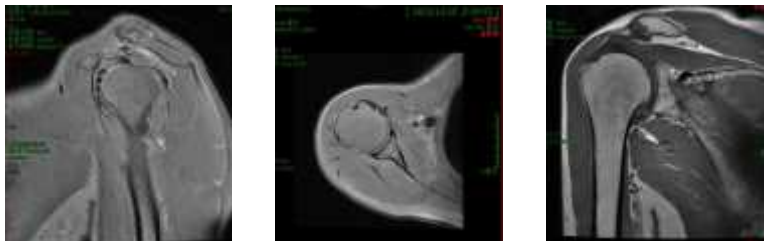体检号: 384182

申请医院: 本院

体检科室: 体检科

检查部位: 右侧肩关节 MRI

经典图像:



影像所见:

右侧肩关节在位, 关节面光滑, 关节腔内、肩峰下滑囊、肱二头肌长头腱鞘未见异常积液。肩袖未见异常, 关节周围、肱骨上段周围软组织未见异常征象。

影像诊断:

右侧肩关节 MRI 平扫未见异常

报告医师: 张剑峰

检查日期: 2023-11-15

审核医师: 叶道斌

报告日期: 2023-11-15

## 超声诊断图文报告

流水号: 2206170552

影像号: 1449378

姓名: 燕腾

年龄: 41 岁

性别: 男

检查设备: Vivid E95

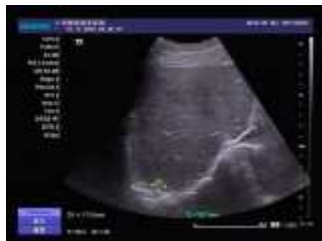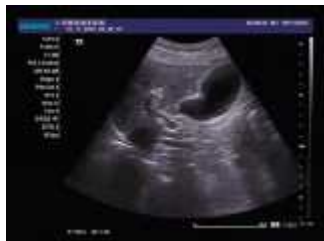体检号: 384182

申请医院: 本院

体检科室: 体检科

检查部位: 腹部彩超

经典图像:



影像所见:

肝脏大小形态正常,包膜光滑完整,肝内探及偏强回声结节,大小约 1.2\*1.1cm,边界清,形态规则,余实质回声均匀,肝内管道系统走行清晰,门静脉及肝内胆管不扩张。

胆囊大小形态正常,壁不厚、光滑,囊内透声好,肝外胆管不扩张。

胰腺大小形态正常,实质回声均匀,主胰管不扩张。

脾脏大小形态正常,实质回声均匀,脾门静脉不宽。

双肾大小形态正常,皮髓质分界清晰,集合系统未见分离,双侧输尿管未见扩张。

影像诊断:

肝内偏强回声结节 考虑血管瘤

报告医师: 李菊蓉

检查日期: 2023-11-15

审核医师: 李菊蓉

报告日期: 2023-11-15