



2206130617

大同瑞慈健康体检

报 告 册

体检编号	297211	工号	107
姓名	魏芽芽		
性别	女	年龄	37岁
单位	大同师范高等专科学校		
部门	师范高等专科学校-在职		
联系电话	13133152102		
体检日期	2024-11-09		

尊敬的魏芽芽女士您好！

首先，瑞慈健康体检全体员工欢迎您的光临，并对您的信任表示衷心的感谢！

您于 2024-11-09 （体检编号：297211）完成健康检查，本机构的各科医生已根据您的体检项目及结果，汇总成此份健康体检报告，并经总检医生审核。据此提出对您健康状况的综合分析及建议。

瑞慈健康体检倡导“大健康、大康复”，提出“健康是第一财富（Rich）”的人文理念。希望您仔细阅读并妥善地保管此份健康体检报告，并认真关注报告中的提示与建议，若您对报告内容有任何疑问，可直接与瑞慈健康体检客服部联系，进一步咨询。

健康体检咨询电话：**0352-2824444**

客户服务咨询电话：**0352-2830597**

400-6112995

瑞慈健康体检报告由下列内容组成：

第一部分：主检报告

第二部分：分科分项结果

第三部分：检验报告

第四部分：附表

主检报告

检查综述

- 【身高、体重、血压】（1）体重指数 28.08：超重（2）血压 146/94：本次测量血压偏高
- 【眼科】（1）左眼视力下降（2）右眼视力下降
- 【血常规（五分类）】红细胞压积(HCT)偏高(45.2%)
- 【血 HP 检测】幽门螺旋杆菌抗体检测阳性
- 【尿沉渣】红细胞(尿)(RBC)偏高(8个/u1)
- 【血脂四项】总胆固醇(CHOL)偏高(5.26 mmol/L) 高密度脂蛋白(HDL)偏高(1.62 mmol/L)
- 【尿常规】隐血(ERY)+- 正常红细胞偏高(8个/u1)
- 【CT 检查二】腰椎退行性变 L3/4、L4/5、L5/S1 椎间盘膨出
- 【心电图】1. 窦性心律 2. T波低平
- 【甲状腺彩超】甲状腺双侧叶多发结节（右侧结节融合）TI-RADS 3级
- 【全腹彩超】1. 肝囊肿（多发）2. 脂肪肝（中度）3. 胆囊切除术后，肝外胆管不扩张
- 【骨密度检查】骨质减少
- 【肺功能测定】限制性通气
- 【动脉硬化检测】双侧下肢静态 ABI 未见异常；双侧外周动脉僵硬度增高。

医生建议

【超重】：

- 体重指数是判断体重超标或偏低的主要指标。体重是反映和衡量一个人健康状况的重要标志之一，过胖和过瘦都不利于健康，身高体重不协调也不会给人以美感。体重的变化，还会直接反映身体长期的热量平衡状态。
- 当需要比较及分析一个人的体重对于不同身高的人所带来的健康影响时，体重指数是一个中立而可靠的指标。其主要适用于需要体重测试、体型肥胖和全身检查的人群。
- 体重指数（BMI）是世界卫生组织推荐的国际统一使用的肥胖分型标准，也是目前国际上常用的衡量人体胖瘦程度以及是否健康的一个标准，其计算方式为： $BMI = \text{体重（千克）} / \text{身高（米} \times \text{米）}$ 。成人的标准值是 BMI 18.5-23.9 之间。低于 18.5 为体重指数偏低；高于 23.9 则为体重指数偏高。
- 一般表现为体重超重或肥胖，超重及肥胖会出现一系列代谢性疾病，如高血压、高血糖、高血脂、高尿酸血症等，所以体重指数偏高者一定要注意控制体重。
- 合理控制饮食，食品多样化，食物纤维可适量增加，饮食规律，避免暴饮暴食，低盐、低脂饮食为主，减少高热量食物的摄入。
- 加强体育锻炼，每天最少保持 30 分钟的中等强度运动。鼓励每天至少快步走 6000 步比较健康。肥胖患者不适合较剧烈的运动，会加重膝关节的负担，可以选择游泳、划船等对膝关节负荷较小的运动。
- 定期检查血糖、血脂、肝功、肝脏 B 超等，积极治疗基础性疾病。
- 减少热量摄取及增加热量消耗。强调以健康行为、饮食、运动为主的综合治疗。

【本次测量血压偏高】：

- 高血压是指收缩期和（或）舒张期动脉血压高于正常，并连续三次不同日测量，血压都高于正常标准，可确定患高血压病。

- (2) 高血压的发病与遗传、精神过度紧张、肥胖、吸烟、酗酒、嗜盐等因素有关。血压持久增高，可导致心、脑、肾等脏器的损害。
- (3) 原发性高血压由于目前原因不明（部分与遗传有关），须终身服药降压。高血压主要危害心、脑血管和肾脏。一旦确诊“高血压”就要终生服药。
- (4) 平时应低盐（每天 5~10g）、低脂饮食（少吃动物脂肪与内脏）；忌烟限酒。遵照医嘱坚持服药，定期测量血压，宜控制在 140/90mmHg 以下，若合并有糖尿病和肾病，要把血压控制在 130/80mmHg 以下。
- (5) 血压到正常水平时，说明此时选用的降压药和治疗方案基本合适，但并不意味着高血压已被“治愈”，应坚持治疗。若盲目自行停药或间断服药，常会使血压波动很大，而加重心、脑、肾和血管的损害。
- (6) 建议您密切关注血压，保持心情舒畅，劳逸结合，适量运动，控制体重，避免过度劳累、情绪激动等。改进生活方式，适当低盐、低脂、低胆固醇饮食，戒烟酒。必要时心血管专科诊治。

【左眼视力下降】：

- (1) 视力下降是由角膜白斑或角膜炎、晶状体混浊、眼底疾病、屈光不正等原因引起，建议眼科诊断治疗。

【右眼视力下降】：

- (1) 视力下降是由角膜白斑或角膜炎、晶状体混浊、眼底疾病、屈光不正等原因引起，建议眼科诊断治疗。

【红细胞压积(HCT)偏高】：

- (1) 供内科结合临床参考。
- (2) 如果明显升高，复查血常规。

【幽门螺旋杆菌抗体检测阳性】：

- (1) 建议往消化内科进一步诊断治疗，定期复查。
- (2) 幽门螺杆菌（Hp）感染是慢性胃炎、消化性溃疡的主要病因，也是非贲门胃癌的一个明确致病因子。Hp 在普通人中的感染率为 35%—87%，在胃炎和胃溃疡患者中的感染率超过 90%。
- (3) 建议以下 4 类人群在消化内科医生的指导下接受根除 Hp 的治疗：消化性溃疡患者，以及有并发症（消化道出血、穿孔等）或接受过胃部手术的患者、低度恶性的胃黏膜相关淋巴样组织淋巴瘤患者、萎缩性胃炎患者、一级亲属（父母、兄弟姐妹）中有胃癌患者的 Hp 感染者。
- (4) 幽门螺杆菌（Hp）主要通过“人—人”、“粪—口”传播，Hp 感染在家庭内有明显的聚集现象。如父母若感染了 Hp，其子女感染的机会要比一般家庭高得多。因此，若家庭成员中有 Hp 感染者，用餐时最好采用“分食制”。

【红细胞(尿)(RBC)偏高】：

- (1) 建议泌尿外科复查，结合临床参考。

【总胆固醇(CHOL)偏高】：

- (1) 总胆固醇是脂质的主要成分之一，其数量受年龄、家族、性别、饮食、遗传等多种因素影响。总胆固醇对人体生长发育以及新陈代谢有重要的作用，正常值是 2.59-5.20mmol/L。
- (2) 总胆固醇升高后，会增加类脂物质的堆积，会产生更多的血管斑块，进而增加心脑血管疾病的风险。大于 5.21-5.69mmol/L 是胆固醇的临界偏高，即使是一个完全健康的人，只要总胆固醇 > 7.2mmol/L 或低密度脂蛋白 > 4.9mmol/L，未来发生心脑血管的风险就明显增高，应该马上治疗。
- (3) 总胆固醇升高根据病因可分为两大类：一是原发性，是由于遗传因素缺陷所致，另一种是继发性，可引起其升高的疾病主要有糖尿病、高血压、甲减、肝肾疾病等。
- (4) 降低总胆固醇的治疗中，原发性偏高应积极应用降脂药，曾经选择他汀类药物，胆固醇不能达标的，可联合用药（如依折麦布等）。
- (5) 如果总胆固醇偏高，且患者有糖尿病、高血压、甲减、肝肾疾病或者已经发生心脑血管疾病的人更应积极用药，控制降低疾病风险。
- (6) 戒烟，增强运动，采用低脂、低糖饮食，少食富含脂肪、胆固醇及饱和脂肪酸的食物，多进食蔬菜、水果、豆制品、粗粮、鱼和高纤维食品。
- (7) 必要时在医师指导下使用降脂药物治疗，并前往内分泌科复诊。

【高密度脂蛋白(HDL)偏高】：

- (1) 高密度脂蛋白(HDL)主要在肝脏合成，具有抗动脉粥样硬化的功能，是冠心病的保护因子。高密度脂蛋白(HDL)能将周围组织包括动脉壁内的胆固醇运转到肝脏进行代谢，是一种抗动脉粥样硬化的血浆脂蛋白。
- (2) 高密度脂蛋白(HDL)的含量与心血管的发病率和病变程度呈负相关，即高密度脂蛋白(HDL)减低，患冠心病的危险性增加；高密度脂蛋白(HDL)含量增高，患冠心病的危险性降低。
- (3) 高密度脂蛋白(HDL)对冠心病的临床诊断是一个重要的参考指标。它的升高是临床冠心病保护因子之一，并能防治和延缓动脉粥样硬化的发展。
- (4) 血清中高密度脂蛋白(HDL)的降低，预示着冠心病的出现。临床上常同时测定高密度脂蛋白(HDL)和血清总胆固醇，并根据它们的比值作为冠心病的信息指标。
- (5) 高密度脂蛋白(HDL)减少，主要见于冠心病、冠状动脉粥样硬化、高甘油三酯血症、慢性贫血、脑血管病、糖尿病、急慢性肝炎、肝硬化等疾病。
- (6) 戒烟，增强运动，采用低脂、低糖饮食，少食富含脂肪、胆固醇及饱和脂肪酸的食物，多进食蔬菜、水果、豆制品、粗粮、鱼和高纤维食品。
- (7) 建议当高密度脂蛋白(HDL)减少时，可参考其他相关指标，积极治疗基础性疾病，往内分泌科复诊。

【隐血(ERY)+-】：

- (1) 尿隐血可分为肉眼血尿和镜下血尿。肉眼血尿是指肉眼能见到血色的尿，尿液呈洗肉水色或血色，通常在1000ml尿中含有1ml血液即肉眼可见。镜下血尿是指尿的颜色正常，通过显微镜可以观察到尿液中含红细胞，通常离心沉淀后的尿液镜检每高倍视野有红细胞3个以上。
- (2) 尿隐血是泌尿系疾病常见的症状之一，生理情况下女性生理期、运动后等都可以引起，病理情况下大多是由泌尿系统疾病引起，如泌尿系炎症、尿路结石等，也有一些血尿是由全身性疾病或泌尿系统邻近器官所致。
- (3) 需要指出的是：尿液呈红色并不都是血尿，有些药物、食物都能使尿液呈红色、橙色或褐色；由于严重创伤、错误输血等大量红细胞或组织破坏，也可导致血红蛋白或肌红蛋白尿。
- (4) 建议往泌尿外科进一步复查，以明确诊断。

【椎间盘膨出】：

- (1) 椎间盘膨出指的是由于退行性变或者外伤导致间盘中央的髓核细胞组织突破内层纤维环，而未突破外层纤维环的状态。属于椎间盘突出症当中较轻的一种，临床症状较轻，可采取保守治疗，并可取得良好的疗效。建议骨科咨询及诊治。

【腰椎退行性变】：

- (1) 腰椎退行性病变是腰椎因长期不恰当姿势，不适当的运动，外伤或发育不良而随年龄增加发生的改变。建议：避免久坐，应睡硬板床，腰部的适当运动和保护，若出现症状，请到骨科治疗。必要时脊柱外科治疗，康复理疗科协同治疗。

【T波低平】：

- (1) 建议往心血管内科诊断治疗，定期复查。

【甲状腺双侧叶多发结节】：

- (1) 甲状腺结节是一种常见的甲状腺疾病，很多甲状腺疾病可表现为结节，如可由甲状腺退行性变、炎症、自身免疫性及新生物等多种病变所致。甲状腺结节在各个年龄段的男女人群中均可见到，但中年女性中较多。
- (2) 甲状腺结节分良性和恶性两大类，良性的占绝大多数，恶性者不足1%，判断甲状腺结节的良恶主要依靠病史、体格检查、放射性核素扫描、穿刺细胞学检查。
- (3) 建议往普外科就诊，进一步检查，明确诊断，结合临床诊治并定期复查。

【胆囊切除术后】：

- (1) 建议肝胆外科定期复查。

【肝囊肿】：

(1)肝囊肿，通俗说就是肝脏中的水泡。绝大多数的肝囊肿都是先天性的，即因先天发育的某些异常导致了肝囊肿形成。

(2)肝囊肿病因大多数系肝内小胆管发育障碍所致，单发性肝囊肿的发生是由于异位胆管造成。肝囊肿生长缓慢，所以可能长期或终生无症状，其临床表现也随囊肿位置、大小、数目以及有无压迫邻近器官和有无并发症而异。

(3)肝囊肿是一种较常见的肝脏良性疾病，一般没有什么症状，也不会影响肝功。5CM以下的肝囊肿一般不需要特殊治疗。当囊肿长大到一定程度，可能会压迫胃肠道而引起症状，如上腹不适饱胀；也有因囊肿继发细菌感染而有腹痛、发热的。

(4)肝囊肿首次发现，建议作MRI或CT检查，除外肝内其它占位性病变。

(5)过大的肝囊肿，对肝脏本身或周围的器官有压迫症状的，或有炎症的，往外科治疗。

(6)已确诊为肝囊肿，动态观察，定期B超检查进行对照，监测囊肿大小。

(7)解除顾虑和紧张情绪，保持良好心态，切忌大怒。

(8)多食新鲜蔬菜和水果，保持大便通畅，防止便秘；保证营养，宜食清淡富含蛋白质的食物为主；限制饮酒。

(9)不宜剧烈运动，防止过度用力，以免增加腹腔压力。

(10)如有症状请及时就诊。

【脂肪肝】：

(1)脂肪肝是指肝脏被脂肪浸润，为一种多病因引起的获得性疾病。

(2)脂肪肝是以肝细胞脂肪变性和脂肪蓄积为病理特征，最常见易患因素有超重或肥胖、进食油腻食物、高脂血症（尤其甘油三酯升高）、营养失调（营养过量或不足）、饮酒、高脂血症、少运动、糖耐量异常、减肥造成体重急剧下降、营养不良、中毒和药物等。

(3)当肝内脂类（主要为甘油三酯）含量超过肝重的5%时为脂肪肝。脂肪肝是一个常见的临床现象，不是一个独立性的疾病。

(4)值得注意的是，过多的脂肪在肝组织、肝细胞内浸润，引起肝细胞肿大，严重可致肝硬化。脂肪肝是可逆性的，合理饮食、运动及治疗后可恢复。

(5)合理控制饮食，控制总摄入量，低盐、低脂和低糖类饮食，少吃动物内脏，多吃蔬菜水果；

(6)控制危险因素，如控制体重、改善胰岛素抵抗、调整血脂紊乱，戒酒、戒烟，坚持长期有氧运动，加强体育锻炼；

(7)定期复查腹部彩超、血脂、肝功能。

【骨质减少】：

(1)骨质减少是指以单位体积内骨组织量减少为特点的代谢性骨病变，表示骨骼密度低于正常水平，因为骨骼密度是测量骨骼强度的指标。骨质减少是一种渐进的形式，但能够反映骨骼状况。骨质减少是骨质疏松的前兆，其发展到严重程度就是骨质疏松。

(2)骨骼随着年龄的增长，细胞活跃程度会逐渐降低，并且年龄增长后，体内性激素水平会逐渐下降，钙、锌、维生素D等微量元素吸收不足，导致骨质减少。此外，如果缺乏运动、过度挑食、偏食等情况，也会影响机体对微量元素的吸收，进而导致骨质减少。

(3)骨质减少在临床上多见于孕妇和中老年人群，孕妇因为胎儿生长发育需要钙质，骨质会出现减少；中老年人群因为年龄增长也会出现钙质的流失。

(4)此外，女性绝经期后雌激素分泌会明显下降导致破骨细胞活跃，引起骨量丢失而出现骨质减少；甲状腺、甲状旁腺功能亢进等继发性疾病也可导致骨质减少。

(5)临床上常用双能X线骨密度测量作为测量骨质流失的一种方法，其测量骨密度主要是在脊柱、髋关节等部位；跟骨的定量超声也可用于普通筛查，其方法费用低、便携且无电离辐射。

(6)定期复查骨密度，每年做一次骨密度的检测。如果骨质继续减少，就需要药物的治疗（如钙尔奇D、骨化三醇等）。

(7)经常晒太阳或补充维生素D。加强体育锻炼，多参加户外运动。补钙，钙含量多的食品主要见于海产品、牛奶、豆腐、豆浆、酸奶、芝麻、绿色蔬菜等，到了五十岁以后最好口服钙片，以促进钙的吸收。

【限制性通气】：

(1)建议往呼吸内科进一步诊断治疗。

【外周动脉僵硬度增高】：

(1)动脉硬化是全身性粥样硬化在肢体局部表现，是全身性动脉内膜及其中膜呈退行性、增生性改变，使血管壁变硬缩小，失去弹性，从而继发血栓形成致使远端血流量进行性减少或中断。

(2)要均衡饮食，要防止其他疾病引起的动脉粥样硬化，如糖尿病、肥胖、高血压。少吃含油脂和胆固醇多的食品，减少盐的摄入，多吃富含高密度脂蛋白的鱼类、海鲜。戒烟限酒，控制体重，保持良好的心态。通过适量的运动，可以明显改善动脉粥样硬化。必要时内科咨询及诊治。

【正常红细胞偏高】：

(1)建议泌尿外科咨询，定期复查。

汇总医生： 丁昊炜

主检日期： 2024-11-12

主检医生：

分科结果

身高、体重、血压

项目名称	检查结果	项目名称	检查结果
身高	159cm	体重	71kg
血压	146/94mmHg		

*小结：

(1) 体重指数 28.08：超重

(2) 血压 146/94：本次测量血压偏高

操作员：杨彦霞

检查日期：2024-11-09

检查医生：名燕凌

眼科

项目名称	检查结果	项目名称	检查结果
视力(左)	0.5	视力(右)	0.5
辨色力	正常	眼睑	正常
结膜	正常	泪器	正常
角膜	正常	虹膜	正常
瞳孔	正常	晶状体	正常
玻璃体	正常	眼底	未见异常

*小结：

(1) 左眼视力下降

(2) 右眼视力下降

操作员：田野青

检查日期：2024-11-09

检查医生：田野青

妇科内诊

项目名称	检查结果	项目名称	检查结果
外阴	正常	尿道口	正常
阴道	通畅	子宫	正常

附件	正常	宫颈	光滑
后穹窿	正常		

***小结:**

未见异常

操作员：薛荣丽

检查日期:2024-11-11

检查医生: 薛荣丽

检验报告

血流变

项目名称	检查结果	单位	参考值	提示
全血粘度高切 200/s	4.02	mpas	3.36--4.32	
全血粘度中切 100/s	4.29	mpas	3.43--4.59	
全血粘度中切 50/s	4.70	mpas	3.85--5.45	
全血还原粘度高切	6.04	mpas	3.69--8.74	
全血还原粘度低切	35.24	mpas	26.87--47.57	
血浆粘度	1.30	mpas	1.26--1.70	
血沉(ESR)	1.70	mm/h	0--20	
红细胞压积	0.45	L/L	0.35--0.45	
红细胞聚集指数	4.27		3.19--5.33	
红细胞变形指数	0.81		0.53--1.11	
红细胞刚性指数	4.65		2.17--6.94	
血沉方程 K 值	6.84	mm/h	0--80.48	
全血粘度 1/s	17.16	mpas	13.79--17.91	
全血高切相对指数	3.09		1.9--3.4	
全血低切相对指数	13.20		8.1--14.2	

*小结:

未见异常

操作员：贺琰

检查日期:2024-11-09

检查医生:康健忠

尿常规

项目名称	检查结果	单位	参考值	提示
胆红素(BIL)	-		阴性	
隐血(ERY)	+-		阴性	
小圆上皮细胞(SRC)	0	个/ul	0--0	

维生素 C	-		阴性	
异常红细胞	0	个/ul	0--3	
红细胞（正常）	8	个/ul	0--6	↑
鳞状上皮细胞	0	个/ul	0--0	
粘液丝	0	个/ul	0--0	
尿葡萄糖(GLU)	-		阴性	
酮体(KET)	-		阴性	
比重(SG)	1.025		1.003--1.030	
酸碱度(PH)	6.0		4.5--8.0	
尿蛋白质(PRO)	-		阴性	
尿胆原(URO)	-		阴性	
亚硝酸盐(NIT)	-		阴性	
尿白细胞(LEU)	-		阴性	

***小结:**

隐血(ERY)+- 正常红细胞偏高(8 个/ul)

操作员：贺琰 检查日期:2024-11-09 检查医生:康建忠

血常规（五分类）

项目名称	检查结果	单位	参考值	提示
白细胞(WBC)	4.26	10 ⁹ /L	3.5--9.5	
淋巴细胞绝对值(LY#)	1.55	10 ⁹ /L	1.1--3.2	
淋巴细胞百分比(LY%)	36.4	%	20--50	
中性粒细胞绝对值(GR#)	2.23	10 ⁹ /L	1.8--6.3	
中性粒细胞百分比(GR%)	52.2	%	40--75	
嗜碱性粒细胞绝对值(BA#)	0.02	10 ⁹ /L	0--0.06	
嗜碱性粒细胞百分比(BA%)	0.5	%	0--1.0	
嗜酸性粒细胞绝对值(EO#)	0.16	10 ⁹ /L	0.02--0.52	

嗜酸性粒细胞百分比 (EO%)	3.8	%	0.4--8.0	
血小板(PLT)	250	10 ⁹ /L	125--350	
血小板分布宽度(PDW)	15.9	%	15--17	
平均血小板体积(MPV)	11.1	fl	6.0--14.0	
血小板压积(PCT)	0.279	%	0.11--0.28	
红细胞(RBC)	4.86	10 ¹² /L	3.8--5.1	
血红蛋白	145	g/L	115--150	
红细胞压积(HCT)	45.2	%	35--45	↑
红细胞平均体积(MCV)	92.8	fl	82--100	
平均血红蛋白含量(MCH)	29.9	pg	27--34	
平均血红蛋白浓度(MCHC)	322	g/L	316--354	
单核细胞绝对值(MO#)	0.30	10 ⁹ /L	0.1--0.60	
单核细胞百分比(MO%)	7.1	%	3--10	
红细胞分布宽度标准差 (RDW-SD)	41.2	fl	35--56	
红细胞分布宽度变异系数 (RDW-CV)	11.8	%	10.6--16.6	
大血小板比率	33.7	%	11--45	
大血小板数目	84	10 ⁹ /L	30--90	
未成熟粒细胞数目	0.00	10 ⁹ /L	0--999	
未成熟粒细胞百分比	0.0	%	0--100	
有核红细胞数目	0.000	10 ⁹ /L	0--9999	
有核红细胞百分比	0.00	/100WBC	0--9999	

***小结:**

红细胞压积(HCT)偏高(45.2 %)

操作员：黄璐瑶 检查日期:2024-11-09 检查医生:康建忠

血 HP 检测

项目名称	检查结果	单位	参考值	提示
幽门螺旋杆菌抗体检测	阳性 (+)		阴性 (-)	*

***小结:**

幽门螺旋杆菌抗体检测阳性

操作员：贺琰 检查日期:2024-11-09 检查医生:康建忠

肾功三项

项目名称	检查结果	单位	参考值	提示
肌酐(CREA)	62.80	umol/L	41--73	
尿酸(UA)	311.00	umol/L	140--340	
尿素测定 (Urea)	4.90	mmol/L	2.6--7.5	

***小结:**

未见异常

操作员：刘慧芳 检查日期:2024-11-09 检查医生:康建忠

空腹血糖

项目名称	检查结果	单位	参考值	提示
葡萄糖(GLU)	4.98	mmol/L	3.89--6.1	

***小结:**

未见异常

操作员：刘慧芳 检查日期:2024-11-09 检查医生:康建忠

尿沉渣

项目名称	检查结果	单位	参考值	提示
白细胞尿	1	个/ul	0--13	
上皮细胞(EC)	0	/HP	0--28	
管型(CAST)	0	个/ul	0--1	
霉菌 (尿)	0	/HP	0--0	

结晶	0	/HP	0--10	
透明度(CLA)	清亮			
胆红素(BIL)	-		阴性	
颜色(Colour)	淡黄色			
红细胞(尿)(RBC)	8	个/ul	0--6	↑

***小结:**

红细胞(尿)(RBC)偏高(8 个/ul)

操作员：贺琰 检查日期:2024-11-09 检查医生:康建忠

血脂四项

项目名称	检查结果	单位	参考值	提示
动脉硬化指数	1.50		1.31--3.19	
总胆固醇(CHOL)	5.26	mmol/L	2.59--5.2	↑
甘油三脂(TG)	1.47	mmol/L	0.7--1.7	
低密度脂蛋白(LDL)	2.43	mmol/L	0--4.13	
高密度脂蛋白(HDL)	1.62	mmol/L	0.77--1.55	↑

***小结:**

总胆固醇(CHOL)偏高(5.26 mmol/L) 高密度脂蛋白(HDL)偏高(1.62 mmol/L)

操作员：刘慧芳 检查日期:2024-11-09 检查医生:康建忠

肝功能五项

项目名称	检查结果	单位	参考值	提示
总胆红素(TBIL)	13.60	umol/L	0--21	
直接胆红素(DBIL)	4.6	umol/L	0--8.0	
间接胆红素(IBIL)	9.00	umol/L	0--17.39	
丙氨酸氨基转移酶(ALT)	25.00	U/L	7--40	
门冬氨酸氨基转移酶(AST)	21.00	U/L	13--35	

***小结:**

未见异常

操作员：刘慧芳 检查日期：2024-11-09 检查医生：康建忠

肿瘤二项（新）

项目名称	检查结果	单位	参考值	提示
甲胎蛋白（AFP）	0.3	ng/ml	0--7	
癌胚抗原（CEA）	0.07	ng/ml	0--5	

*小结：

未见异常

操作员：刘慧芳 检查日期：2024-11-09 检查医生：康建忠

大同现代医学检验实验室

液基薄层细胞学图文报告

ID: 2024109110

病理号: 100955

姓名: 魏芽芽

性别: 女

年龄: 37岁

送检科室: 体检科

电话号码: 13133152102

床号:

病历号:

体检号: 2206130617

送检医院: 大同瑞慈康复体检

送检日期: 2024-11-10

末次月经:

送检医生:

采样日期:

报告日期: 2024-11-10

标本满意度: 满意

细胞量: >40%

红细胞:

经期样本:

颈管细胞:

化生细胞:

鳞状细胞:

宫颈柱状细胞:

未见上皮内病变/恶性细胞:

正常范围内:

良性反应性改变:

- 炎性:
- 放疗:
- 妊娠:
- 萎缩性:
- 宫内避孕器:
- 其他:

- 轻度:
- 中度:
- 重度:

病原体: 滴虫感染: 念珠菌感染: 细菌感染:

提示 HPV 感染: 疱疹病毒感染:

鳞状上皮细胞分析:

- 非典型鳞状细胞:
- 倾向上皮内瘤变:
 - 倾向良性反应性改变:
 - 不能明确意义(ASC-US):
 - 不排除高度病变(ASC-H):

- 上皮内低度病变: 鳞癌:
- 上皮内高度病变:
- CIN2:
 - CIN3:

腺上皮细胞分析:

非典型腺细胞:

- 宫内膜:
- 来源不明:

非典型腺细胞(宫颈管):

- 倾向原位腺癌:
- 不能明确意义:
- 倾向良性反应性改变:

腺癌:

- 宫颈管:
- 宫内膜:
- 其它:

炎细胞:

- 轻度:
- 中度:
- 重度:

可疑腺癌:

诊断意见: 未见上皮内病变或恶性细胞 (NILM)。

建议:

报告医师: 张荣生

地址: 大同市魏都大道 79 号, 本报告医师签字后有效
咨询: 0352-2830587 4006-122-995

妇科细胞学是筛查项目, 出于技术原因, 可能会有假阴性结果, 本检测仅对来样负责, 如果对结果有疑义, 请在收到报告 7 天内与我们联系。

大同瑞慈康复医院 12导联心电图报告

魏芽芽 女 37岁

体检号:297211

病床号:

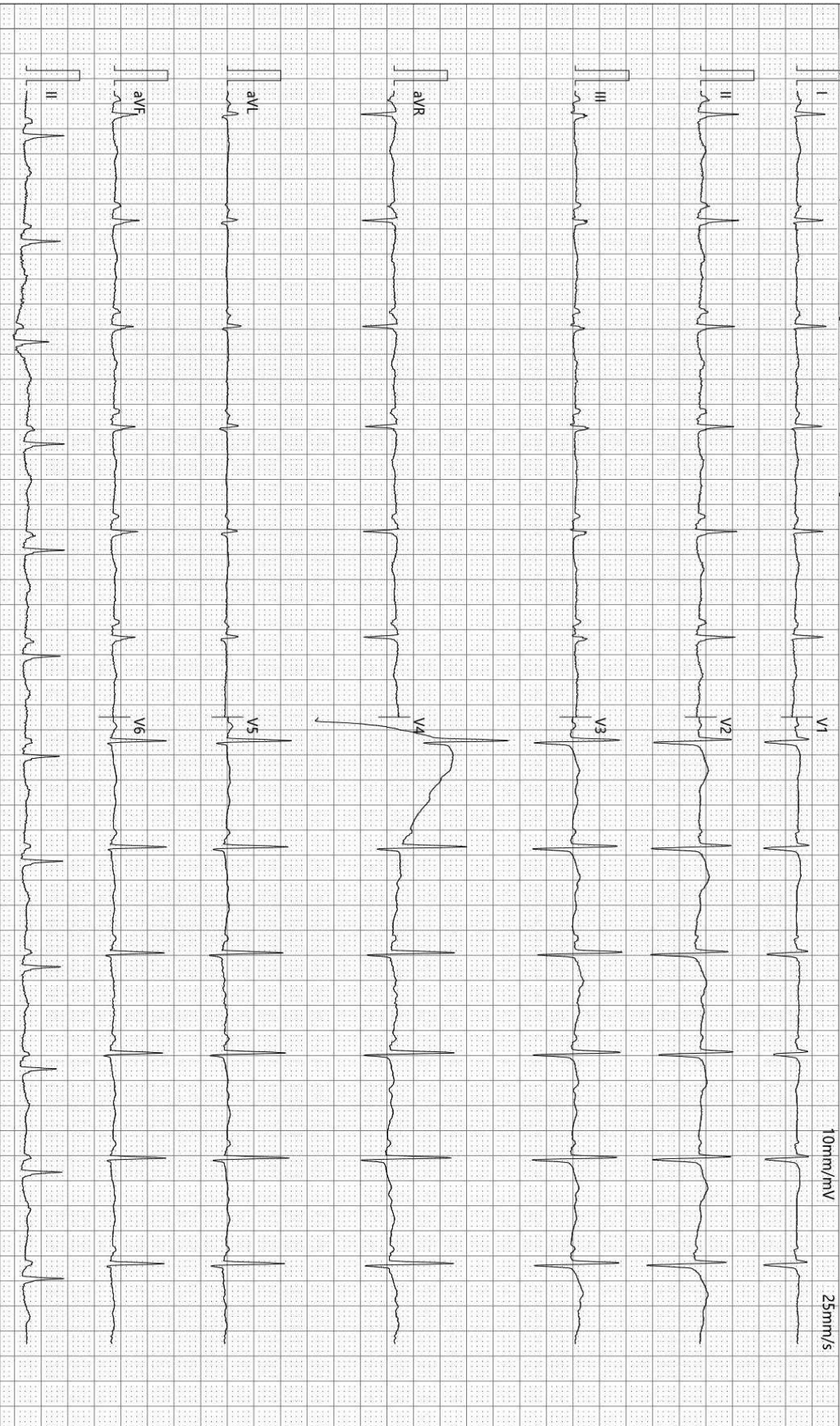
诊断结果:

- 1.窦性心律
- 2.T波低平

诊断医生:

张之生

HR : 72bpm [60 ~ 100bpm]
P : 85ms [0 ~ 110ms]
PR : 127ms [120 ~ 200ms]
QRS : 73ms [60 ~ 100ms]
QT/QTc : 395/434ms [320 ~ 440/0 ~ 460ms]
P/QRS/T : 66/47/29deg. [0 ~ 75/-30 ~ 90/0 ~ 75deg]
RV5/SV1 : 1.165/0.555mV [0.0 ~ 2.5/0.0 ~ 2.0mV]



检查时间:2024-11-09 09:10:35

诊断时间:2024-11-09 09:25:57

SEMIP V1.90

仅供临床参考

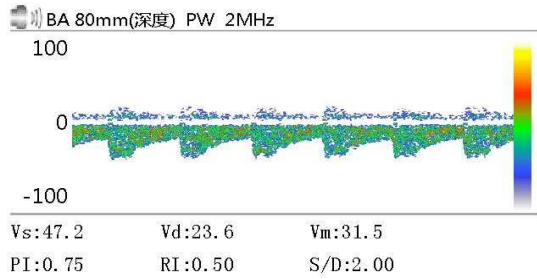
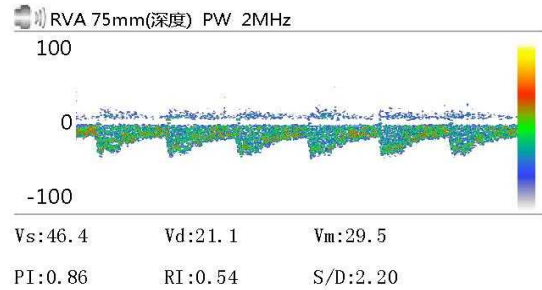
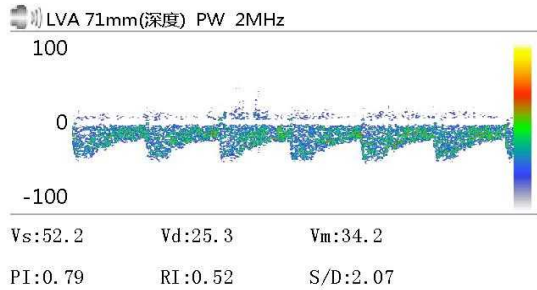
Text



大同瑞慈健康体检

颅内多普勒血流图 (TCD) 检查报告单

姓名: 魏芽芽 性别: 女 年龄: 37 岁 检查号: 2206130617
 申请科室: 体检科 申请医师: 李菊蓉 检查类型: 颅内血管 床号:



Vs: Vd: Vm:
 PI: RI: S/D:

Vs: Vd: Vm:
 PI: RI: S/D:

Vs: Vd: Vm:
 PI: RI: S/D:

医生意见

结论: 椎-基底动脉脑血管超声未见异常。

李菊蓉

检查日期: 2024-11-09

本报告单仅提供临床参考

大同瑞慈健康体检

骨密度检测报告

患者信息

患者ID: 2206130617
姓名: 魏芽芽
出生年月日: 1985-1-31

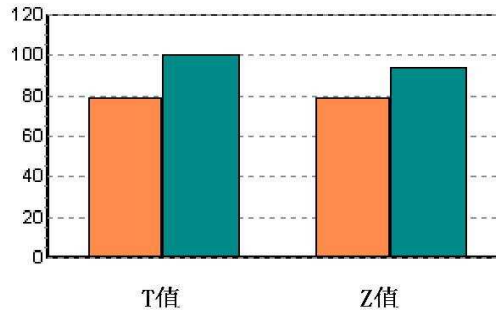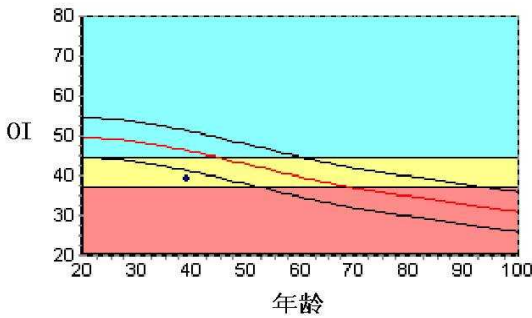
年龄: 39
性别: 女
测定部位(右/左): 右

测定结果

测定日期: 2024-11-9

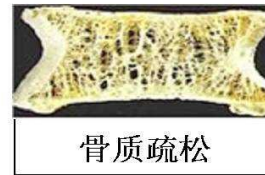
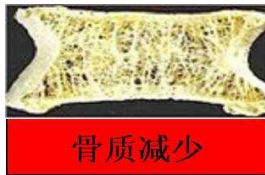
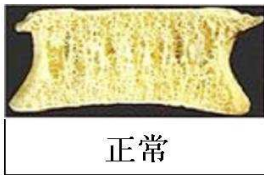
测试编号: 1/1

受测者 平均值



数据库: Asia
成人比: 78.8 %
OI: 39.1
同龄比: 84.6 %
SOS: 1357.6 m/s, BUA: 14.5
OPR: N/A %
T值: -2.10
Z值: -1.42

结果分析



注解

以上结论仅供参考

科室:

医生签名:

医院地址 大同瑞慈健康体检
地址 大同市平城区魏都大道79号

联系电话 0352-2824444
操作者 名燕凌

大同瑞慈健康体检

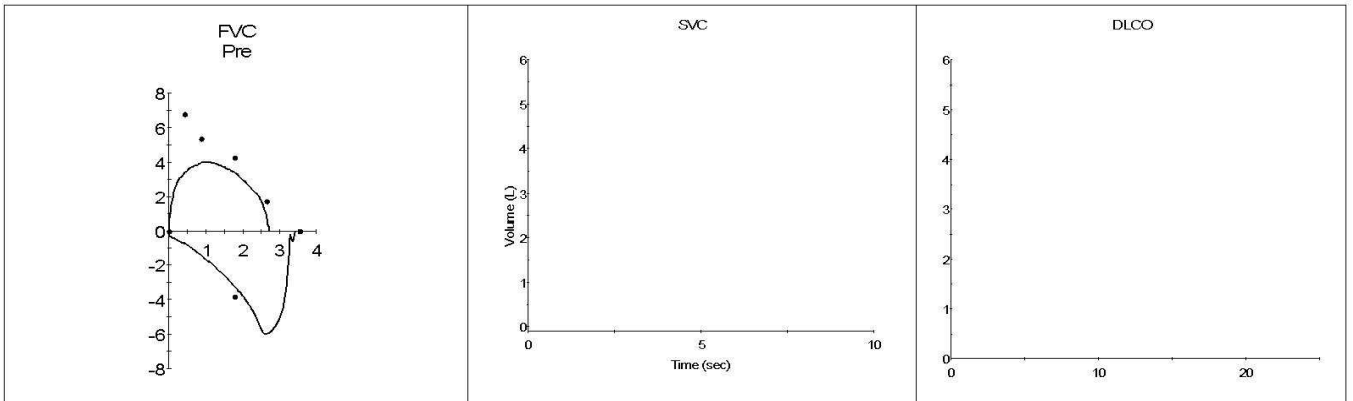
肺功能检验报告

姓名: 魏芽芽	ID: 2206130617	BSA: 1.73	日期: 2024/11/09
医师:	身高: 159.00	年龄: 38	病房:
医生:	体重: 71.00	性别: Female	种族: <Unspecified

Pre Test Comments:

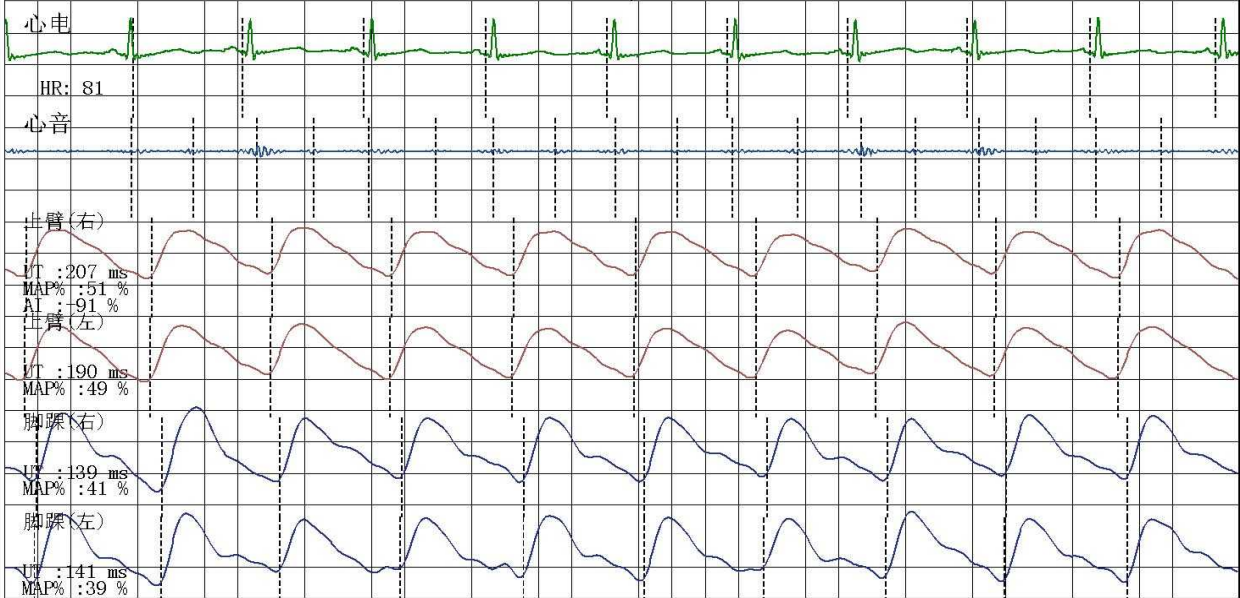
Post Test Comments: 限制性通气

	Pre-Bronch			Post-Bronch		
	<u>Actual</u>	<u>Pred</u>	<u>%Pred</u>	<u>Actual</u>	<u>%Pred</u>	<u>%Chng</u>
----用力肺活量 ----						
FVC (L)	2.70	3.54	76			
FEV1 (L)	2.70	2.91	92			
FEV1/FVC (%)	100	83	120			
FEF 25% (L/sec)	3.77	5.34	70			
FEF 75% (L/sec)	2.94	1.70	172			
FEF 25-75% (L/sec)	3.62	3.09	117			
FEF Max (L/sec)	3.99	6.77	58			
FIVC (L)	3.42					
FIF Max (L/sec)	5.99					



大同瑞慈健康体检 动脉阻塞与僵硬度检测报告单

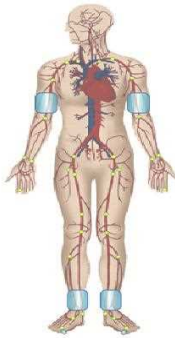
病历号：2206130617 检查号：2402
姓名：魏芽芽 性别：女 年龄：37岁
身高：159.0 cm 体重：71.0 kg BMI：28.1



四肢动脉血压值 (mmHg)

上臂(右)

SBP: 147
MBP: 121
DBP: 98
PP: 49



上臂(左)

SBP: 134
MBP: 106
DBP: 85
PP: 49

上臂(右)

SBP: 147
MBP: 121
DBP: 98
PP: 49

上臂(左)

SBP: 134
MBP: 106
DBP: 85
PP: 49

脚踝(右)

SBP: 174
MBP: 127
DBP: 92
PP: 82

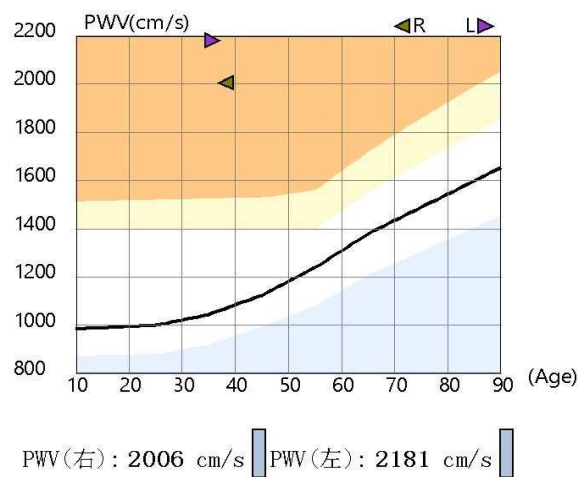
脚踝(左)

SBP: 183
MBP: 133
DBP: 95
PP: 88

动脉阻塞值

ABI (R): 1.18 ABI (L): 1.24
BAI (R): 0.80 BAI (L): 0.73

动脉硬化分析 (PWV) 图



检查所见

左侧上肢血压正常；右侧上肢血压偏高；双侧上肢血压无明显差异；双侧上肢脉压正常；双侧下肢血压无明显差异；双侧下肢脉压增大；双侧下肢静态ABI在正常范围；左侧baPWV增快；右侧baPWV增快；四肢动脉脉搏波形未见异常。

诊断所见

双侧下肢静态ABI未见异常；
双侧外周动脉僵硬度增高。

操作者：邢秀彬

医师签名：李桂珍

检查日期：2024-11-09

地址：大同市平城区魏都大道79号

高血压判断依据《中国高血压防治指南》(第三版)
ABI判断依据《2011版美国心脏协会/美国心脏病学学会周围动脉疾病指南》
电话：

Rich 大同瑞慈康复医院
超声诊断图文报告

流水号: 2206130617

超声号: 1742286

姓名: 魏芽芽

年龄: 37 岁

性别: 女

检查设备: Vivid E95

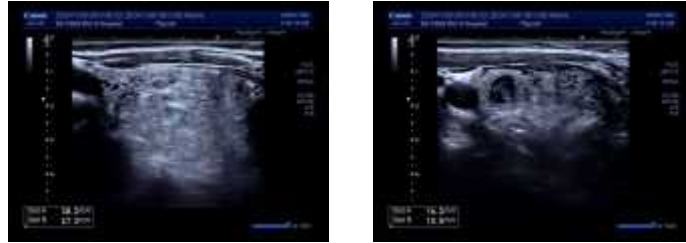体检号: 297211

申请医院: 本院

体检科室: 体检科

检查部位: 甲状腺彩超

经典图像:



影像所见:

甲状腺右侧叶形态饱满, 体积增大, 左侧叶形态正常, 包膜完整, 右侧叶探及多个等回声结节, 融合呈团状, 范围约 3.8*2.7cm, 边界尚清, 形态不规则, 实质回声不均, 部分可见不规则囊性区, 左侧叶探及多个不均质囊实性及等回声结节, 较大位于下极, 大小约 1.6*1.1cm, 边界清, CDFI: 未见异常血流信号。
双侧颈部未见明显肿大淋巴结。

影像诊断:

甲状腺双侧叶多发结节 (右侧结节融合) TI-RADS 3 级

报告医师: 侯爱兰

检查日期: 2024-11-09

审核医师: 侯爱兰

报告日期: 2024-11-09



注: 本报告仅供临床医生参考!

地址: 大同市魏都大道 79 号。若有疑问, 请致电: 0352-2830580

Rich 大同瑞慈康复医院
超声诊断图文报告

流水号: 2206130617

超声号: 1742303

姓名: 魏芽芽

年龄: 37岁

性别: 女

检查设备: Vivid E95

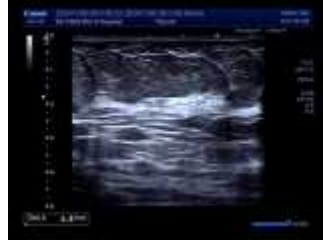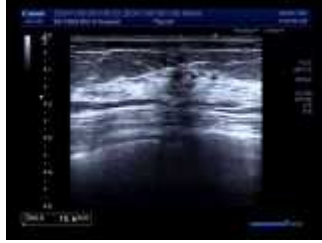
体检号: 297211

申请医院: 本院

体检科室: 体检科

检查部位: 乳腺彩超

经典图像:



影像所见:

双侧乳腺腺体层次清晰, 右乳腺体厚 1.1cm, 左乳腺体厚 0.7cm, 乳导管未见扩张, 未见明显占位性病变, CDFI: 未见异常血流信号。

双侧腋下未见明显肿大淋巴结。

影像诊断:

双侧乳腺未见明显异常

报告医师: 侯爱兰

检查日期: 2024-11-09

审核医师: 侯爱兰

报告日期: 2024-11-09



注: 本报告仅供临床医生参考!

地址: 大同市魏都大道 79 号。若有疑问, 请致电: 0352-2830580

Rich 大同瑞慈康复医院
超声诊断图文报告

流水号: 2206130617

超声号: 1742305

姓名: 魏芽芽

年龄: 37 岁

性别: 女

检查设备: Vivid E95

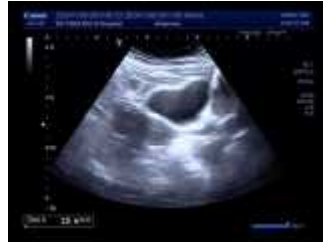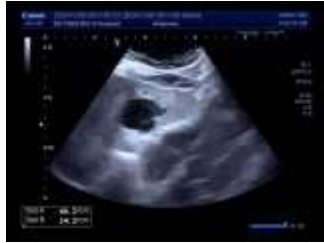体检号: 297211

申请医院: 本院

体检科室: 体检科

检查部位: 全腹彩超

经典图像:



影像所见:

肝脏大小形态正常, 包膜光滑完整, 肝内探及多个囊性回声, 较大位于左叶, 大小约 4.6*3.4cm, 边界清, 余实质回声致密增强, 肝内管道系统走行欠清晰, 门静脉及肝内胆管不扩张。

胆囊切除术后, 肝外胆管宽约 0.8cm。

胰腺大小形态正常, 实质回声均匀, 主胰管不扩张。

脾脏大小形态正常, 实质回声均匀, 脾门静脉不宽。

双肾大小形态正常, 皮髓质分界清晰, 集合系统未见分离, 双侧输尿管未见扩张。

膀胱充盈佳, 未见明显异常。

前位子宫, 大小正常, 肌壁回声均匀, 内膜线清晰, 厚 0.3cm, 宫颈厚约 2.6cm, 双侧附件区未见异常。

影像诊断:

1. 肝囊肿 (多发)
2. 脂肪肝 (中度)
3. 胆囊切除术后, 肝外胆管不扩张

报告医师: 侯爱兰

检查日期: 2024-11-09

审核医师: 侯爱兰

报告日期: 2024-11-09



注: 本报告仅供临床医生参考!

地址: 大同市魏都大道 79 号。若有疑问, 请致电: 0352-2830580

姓名: 魏芽芽

年龄: 37 岁

性别: 女

检查设备: 西门子量子双源 CT

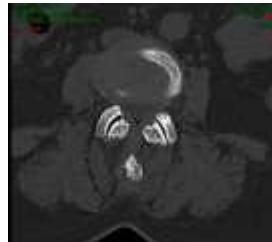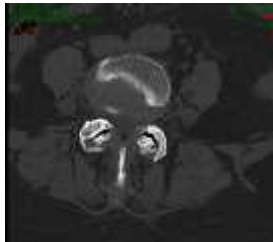
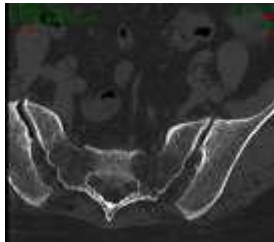
体检号: 297211

申请医院: 本院

体检科室: 体检科

检查部位: CT 检查二

经典图像:



影像所见:

腰椎曲度变直, 序列整齐, 部分椎体边缘唇样骨质增生, 附件骨质增生硬化, L3/4、L4/5、L5/S1 椎间盘软组织膨出, 压迫硬膜囊, 侧隐窝未见明显狭窄, 椎管内脊髓密度形态未见异常。

影像诊断:

腰椎退行性变

L3/4、L4/5、L5/S1 椎间盘膨出

报告医师: 剧艳军

检查日期: 2024-11-09

审核医师: 剧艳军

报告日期: 2024-11-09

姓名: 魏芽芽

年龄: 37岁

性别: 女

检查设备: 西门子数字X线摄影

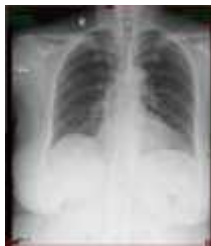体检号: 297211

申请医院: 本院

体检科室: 体检科

检查部位: 胸部正位片

经典图像:



影像所见:

胸廓对称。气管居中, 纵隔无移位。双肺野清晰。肺门影未见增大。心脏大小、形态正常。双膈面光滑, 肋膈角锐利。

影像诊断:

胸部平片未见异常。

报告医师: 李贵

检查日期: 2024-11-09

审核医师: 李贵

报告日期: 2024-11-09