



2206090727

# 大同瑞慈健康体检

## 报 告 册

体检编号	381935	工号	26
姓名	王雁		
性别	女	年龄	38岁
单位	大同市恒山林场		
部门	大同市恒山林场		
联系电话	18535251871		
体检日期	2025-01-22		

尊敬的王雁女士您好！

首先，瑞慈健康体检全体员工欢迎您的光临，并对您的信任表示衷心的感谢！

您于 2025-01-22 （体检编号：381935）完成健康检查，本机构的各科医生已根据您的体检项目及结果，汇总成此份健康体检报告，并经总检医生审核。据此提出对您健康状况的综合分析及建议。

瑞慈健康体检倡导“大健康、大康复”，提出“健康是第一财富（Rich）”的人文理念。希望您仔细阅读并妥善地保管此份健康体检报告，并认真关注报告中的提示与建议，若您对报告内容有任何疑问，可直接与瑞慈健康体检客服部联系，进一步咨询。

健康体检咨询电话：0352-2824444

客户服务咨询电话：0352-2830597

400-6112995

瑞慈健康体检报告由下列内容组成：

第一部分：主检报告

第二部分：分科分项结果

第三部分：检验报告

第四部分：附表

## 主检报告

### 检查综述

- 1、【DR 检查】 右足平片跟骨骨刺。
- 2、【DR 检查二】 左足平片跟骨骨刺。

### 医生建议

【右足平片跟骨骨刺】：  
(1) 建议骨科诊断治疗。

【左足平片跟骨骨刺】：  
(1) 建议骨科诊断治疗

汇总医生： 丁昊炜

主检日期： 2025-01-23

主检医生：

分科结果

检验报告

ID号: 2206090727

影像号: CT20250122042

姓名: 王雁

年龄: 38岁

性别: 女

检查设备: 西门子量子双源 CT

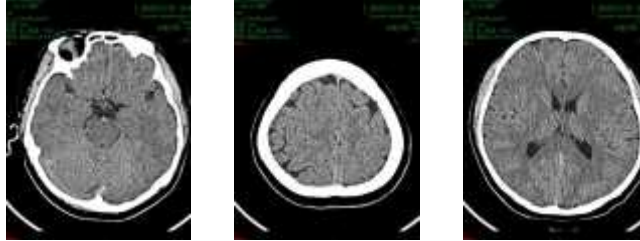
体检号: 381935

申请医院: 本院

体检科室: 体检科

检查部位: 脑部双源 CT

经典图像:



影像所见:

颅脑结构双侧对称, 脑实质内未见异常密度。中线结构居中。脑沟、裂、池及脑室系统等未见异常。

影像诊断:

颅脑未见明显异常

报告医师: 剧艳军

检查日期: 2025-01-22

审核医师: 剧艳军

报告日期: 2025-01-22

姓名: 王雁

年龄: 38岁

性别: 女

检查设备: 西门子数字X线摄影

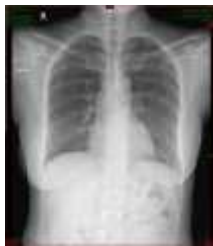体检号: 381935

申请医院: 本院

体检科室: 体检科

检查部位: 胸部正位片

经典图像:



影像所见:

胸廓对称。气管居中，纵隔无移位。双肺野清晰。肺门影未见增大。心脏大小、形态正常。双膈面光滑，肋膈角锐利。

影像诊断:

胸部平片未见异常。

报告医师: 李贵

检查日期: 2025-01-22

审核医师: 李贵

报告日期: 2025-01-22

姓名：王雁

年龄：38岁

性别：女

检查设备：西门子数字X线摄影

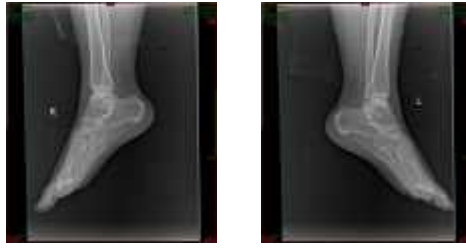体检号：381935

申请医院：本院

体检科室：体检科

检查部位：DR检查

经典图像：



影像所见：

右足距趾关节在位。间隙存在。跟骨基底部可见骨赘，增生。局部软组织未见肿胀。其它未见明显异常。

影像诊断：

右足平片跟骨骨刺。

报告医师：李贵

检查日期：2025-01-22

审核医师：李贵

报告日期：2025-01-22



注：本报告仅供临床医生参考！

地址：大同市魏都大道79号。若有疑问，请致电：0352---2830580



## DR 诊断图文报告

ID号：2206090727

影像号：DX20250122006

姓名：王雁

年龄：38岁

性别：女

检查设备：西门子数字X线摄影

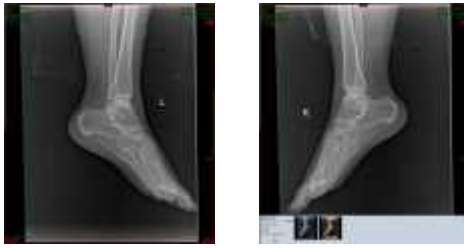体检号：381935

申请医院：本院

体检科室：体检科

检查部位：DR检查二

经典图像:



影像所见:

左足跖趾关节在位。间隙存在。跟骨基底部可见骨赘，增生。局部软组织未见肿胀。其它未见明显异常。

影像诊断:

左足平片跟骨骨刺。

报告医师: 李贵

检查日期: 2025-01-22

审核医师: 李贵

报告日期: 2025-01-22



医学影像

注: 本报告仅供临床医生参考!

地址: 大同市魏都大道 79 号。若有疑问, 请致电: 0352---2830580



医学影像

## MRI 诊断图文报告

ID 号: 2206090727

影像号: MR20250122016

姓名: 王雁

年龄: 38 岁

性别: 女

检查设备: 西门子 1.5T 磁共振

体检号: 381935

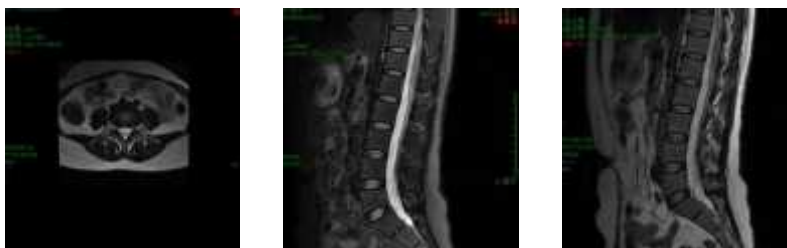申请医院: 本院

体检科室: 体检科

检查部位: 腰椎 MRI

---

经典图像:



---

影像所见:

腰椎椎体序列正常，生理曲度存在。各椎体及附件骨结构正常，椎间盘形态、信号未见异常。椎管及双侧椎间孔无狭窄。脊髓圆锥位置、形态、信号无异常。

---

影像诊断:

腰椎 MRI 平扫未见病变征象

---

报告医师: 陈江莲

检查日期: 2025-01-22

审核医师: 陈江莲

报告日期: 2025-01-22



注: 本报告仅供临床医生参考!

地址: 大同市魏都大道 79 号。若有疑问, 请致电: 0352---2830580