



2206090707

大同瑞慈健康体检

报 告 册

体检编号	381915	工号	6
姓名	何仕凯		
性别	男	年龄	54岁
单位	大同市恒山林场		
部门	大同市恒山林场		
联系电话	13403610766		
体检日期	2024-05-21		

尊敬的何仕凯先生您好！

首先，瑞慈健康体检全体员工欢迎您的光临，并对您的信任表示衷心的感谢！

您于 2024-05-21 （体检编号：381915）完成健康检查，本机构的各科医生已根据您的体检项目及结果，汇总成此份健康体检报告，并经总检医生审核。据此提出对您健康状况的综合分析及建议。

瑞慈健康体检倡导“大健康、大康复”，提出“健康是第一财富（Rich）”的人文理念。希望您仔细阅读并妥善地保管此份健康体检报告，并认真关注报告中的提示与建议，若您对报告内容有任何疑问，可直接与瑞慈健康体检客服部联系，进一步咨询。

健康体检咨询电话：**0352-2824444**

客户服务咨询电话：**0352-2830597**

400-6112995

瑞慈健康体检报告由下列内容组成：

第一部分：主检报告

第二部分：分科分项结果

第三部分：检验报告

第四部分：附表

主检报告

检查综述

- 【身高、体重、血压】 (1) 体重指数 27.74：超重 (2) 血压 159/99：本次测量血压偏高
- 【生化全项 1】 甘油三酯(TG) 偏高(1.97 mmol/L)
- 【CT 检查】 右肺中叶纤维粘连 右肺下叶结节硬化灶
- 【全腹彩超】 1. 中度脂肪肝 2. 前列腺增生伴多发钙化

医生建议

【超重】：

(1) 体重指数是判断体重超标或偏低的主要指标。体重是反映和衡量一个人健康状况的重要标志之一，过胖和过瘦都不利于健康，身高体重不协调也不会给人以美感。体重的变化，还会直接反映身体长期的热量平衡状态。

(2) 当需要比较及分析一个人的体重对于不同身高的人所带来的健康影响时，体重指数是一个中立而可靠的指标。其主要适用于需要体重测试、体型肥胖和全身检查的人群。

(3) 体重指数 (BMI) 是世界卫生组织推荐的国际统一使用的肥胖分型标准，也是目前国际上常用的衡量人体胖瘦程度以及是否健康的一个标准，其计算方式为： $BMI = \text{体重 (千克)} / \text{身高 (米} \times \text{米)}$ 。成人的标准值是 BMI 18.5-23.9 之间。低于 18.5 为体重指数偏低；高于 23.9 则为体重指数偏高。

(4) 一般表现为体重超重或肥胖，超重及肥胖会出现一系列代谢性疾病，如高血压、高血糖、高血脂、高尿酸血症等，所以体重指数偏高者一定要注意控制体重。

(5) 合理控制饮食，食品多样化，食物纤维可适量增加，饮食规律，避免暴饮暴食，低盐、低脂饮食为主，减少高热量食物的摄入。

(6) 加强体育锻炼，每天最少保持 30 分钟的中等强度运动。鼓励每天至少快步走 6000 步比较健康。肥胖患者不适合较剧烈的运动，会加重膝关节的负担，可以选择游泳、划船等对膝关节负荷较小的运动。

(7) 定期检查血糖、血脂、肝功、肝脏 B 超等，积极治疗基础性疾病。

(8) 减少热量摄取及增加热量消耗。强调以健康行为、饮食、运动为主的综合治疗。

【本次测量血压偏高】：

(1) 高血压是指收缩期和（或）舒张期动脉血压高于正常，并连续三次不同日测量，血压都高于正常标准，可确定患高血压病。

(2) 高血压的发病与遗传、精神过度紧张、肥胖、吸烟、酗酒、嗜盐等因素有关。血压持久增高，可导致心、脑、肾等脏器的损害。

(3) 原发性高血压由于目前原因不明（部分与遗传有关），须终身服药降压。高血压主要危害心、脑血管和肾脏。一旦确诊“高血压”就要终生服药。

(4) 平时应低盐（每天 5~10g）、低脂饮食（少吃动物脂肪与内脏）；戒烟限酒。遵照医嘱坚持服药，定期测量血压，宜控制在 140/90mmHg 以下，若合并有糖尿病和肾病，要把血压控制在 130/80mmHg 以下。

(5) 血压到正常水平时，说明此时选用的降压药和治疗方案基本合适，但并不意味着高血压已被“治愈”，应坚持治疗。若盲目自行停药或间断服药，常会使血压波动很大，而加重心、脑、肾和血管的损害。

(6) 建议您密切关注血压，保持心情舒畅，劳逸结合，适量运动，控制体重，避免过度劳累、情绪激动等。改进生活方式，适当低盐、低脂、低胆固醇饮食，戒烟酒。必要时心血管专科诊治。

【甘油三酯(TG) 偏高】：

- (1) 甘油三酯是甘油和脂肪酸所构成的有机化合物，甘油三酯测定是脂类代谢的重要指标之一。
- (2) 甘油三酯增高与冠心病的发生有着重要的相关性，随年龄增大而有上升的趋势，其增高最常见于高脂和过量糖类饮食、肥胖等。
- (3) 甘油三酯主要功能是为机体提供能量，其正常值在 0.7-1.7mmol/L 之间，1.7-2.29mmol/L 为边缘增高，提示应该注意饮食和运动了。
- (4) 甘油三酯大于 2.3mmol/L，就称为高甘油三酯血症。甘油三酯增高虽然不会直接导致血管斑块的形成，但也会间接引起心脑血管疾病风险增加，同时，当甘油三酯大于 5.6mmol/L 时，还会增加急性胰腺炎的风险，所以降低甘油三酯的基础主要是控制饮食，饮食控制不佳可以选择药物治疗。
- (5) 生活方式的干预是控制甘油三酯水平升高的基础，包括减重，增加运动量，限制酒精摄入以及避免食用果糖和高碳水化合物食物。多食蔬菜水果，定期复查。
- (6) 明显增高者在医师的指导下使用降脂药物治疗，首选他汀和贝特类药物。

【右肺中叶纤维粘连】：

- (1) 建议呼吸内科诊断治疗。

【右肺下叶结节硬化灶】：

- (1) 结节不是一种疾病，而是医学影像学上的专业名称。所谓肺部小结节是单一边界清楚，直径小于或等于 5mm，周围被含气肺组织包绕的病变。肺部小结节大多数为良性，但也有早期肺癌和肺部转移癌的可能。建议定期复查并呼吸科诊治。

【中度脂肪肝】：

- (1) 脂肪肝是指肝脏被脂肪浸润，为一种多病因引起的获得性疾病。
- (2) 脂肪肝是以肝细胞脂肪变性和脂肪蓄积为病理特征，最常见易患因素有超重或肥胖、进食油腻食物、高脂血症（尤其甘油三酯升高）、营养失调（营养过量或不足）、饮酒、高脂血症、少运动、糖耐量异常、减肥造成体重急剧下降、营养不良、中毒和药物等。
- (3) 当肝内脂类（主要为甘油三酯）含量超过肝重的 5% 时为脂肪肝。脂肪肝是一个常见的临床现象，不是一个独立性的疾病。
- (4) 值得注意的是，过多的脂肪在肝组织、肝细胞内浸润，引起肝细胞肿大，严重可致肝硬化。脂肪肝是可逆性的，合理饮食、运动及治疗后可恢复。
- (5) 合理控制饮食，控制总摄入量，低盐、低脂和低糖类饮食，少吃动物内脏，多吃蔬菜水果；
- (6) 控制危险因素，如控制体重、改善胰岛素抵抗、调整血脂紊乱，戒酒、戒烟，坚持长期有氧运动，加强体育锻炼；
- (7) 定期复查腹部彩超、血脂、肝功能。

【前列腺增生伴多发钙化】：

- (1) 前列腺增生又称前列腺肥大，增生的腺体位于膀胱颈部，会使尿路梗阻，引起尿频和排尿困难，严重影响患者的生活质量，是中老年男性的常见疾病。建议往泌尿科咨询，结合临床诊治。
- (2) 前列腺钙化斑大多数是由于前列腺炎之后，前列腺内部组织局部出现了纤维化、钙质沉积而引起的。多数患者都是在体检时通过彩超检查时发现的，一般情况没有不适症状不需治疗。部分患者如有不适症状，建议前往泌尿科诊断治疗。

汇总医生： 丁昊炜

主检日期： 2024-06-02

主检医生：

分科结果

身高、体重、血压

项目名称	检查结果	项目名称	检查结果
身高	174cm	体重	84kg
血压	159/99mmHg		

***小结：**

- (1) 体重指数 27.74：超重
- (2) 血压 159/99：本次测量血压偏高

操作员：张悦 检查日期：2024-05-21 检查医生：名燕凌

检验报告

尿常规

项目名称	检查结果	单位	参考值	提示
胆红素(BIL)	-		阴性	
隐血(ERY)	-		阴性	
小圆上皮细胞(SRC)	0	个/ul	0--0	
维生素 C	-		阴性	
异常红细胞	0	个/ul	0--3	
红细胞（正常）	0	个/ul	0--6	
鳞状上皮细胞	0	个/ul	0--0	
粘液丝	0	个/ul	0--0	
尿葡萄糖(GLU)	-		阴性	
酮体(KET)	-		阴性	
比重(SG)	1.020		1.003--1.030	
酸碱度(PH)	6.5		4.5--8.0	
尿蛋白质(PRO)	-		阴性	
尿胆原(URO)	-		阴性	
亚硝酸盐(NIT)	-		阴性	
尿白细胞(LEU)	-		阴性	

*小结:

未见异常

操作员：赵伟 检查日期:2024-05-21 检查医生:陈建国

血常规（五分类）

项目名称	检查结果	单位	参考值	提示
白细胞(WBC)	5.00	10 ⁹ /L	3.5--9.5	
淋巴细胞绝对值(LY#)	1.93	10 ⁹ /L	1.1--3.2	

淋巴细胞百分比(LY%)	38.7	%	20--50
中性粒细胞绝对值(GR#)	2.67	10 ⁹ /L	1.8--6.3
中性粒细胞百分比(GR%)	53.5	%	40--75
嗜碱性粒细胞绝对值(BA#)	0.01	10 ⁹ /L	0--0.06
嗜碱性粒细胞百分比(BA%)	0.1	%	0--1.0
嗜酸性粒细胞绝对值(EO#)	0.10	10 ⁹ /L	0.02--0.52
嗜酸性粒细胞百分比(EO%)	2.0	%	0.4--8.0
血小板(PLT)	230	10 ⁹ /L	125--350
血小板分布宽度(PDW)	16.7	%	15--17
平均血小板体积(MPV)	11.4	fl	6.0--14.0
血小板压积(PCT)	0.263	%	0.11--0.28
红细胞(RBC)	5.28	10 ¹² /L	4.3--5.8
血红蛋白	165	g/L	130--175
红细胞压积(HCT)	49.7	%	40--50
红细胞平均体积(MCV)	94.1	fl	82--100
平均血红蛋白含量(MCH)	31.3	pg	27--34
平均血红蛋白浓度(MCHC)	332	g/L	316--354
单核细胞绝对值(MO#)	0.29	10 ⁹ /L	0.1--0.60
单核细胞百分比(MO%)	5.7	%	3--10
红细胞分布宽度标准差(RDW-SD)	42.9	fl	35--56
红细胞分布宽度变异系数(RDW-CV)	12.2	%	10.6--16.6
大血小板比率	36.0	%	11--45
大血小板数目	83	10 ⁹ /L	30--90
未成熟粒细胞数目	0.02	10 ⁹ /L	0--999
未成熟粒细胞百分比	0.3	%	0--100
有核红细胞数目	0.000	10 ⁹ /L	0--9999

有核红细胞百分比	0.00	/100WBC	0--9999	
----------	------	---------	---------	--

***小结:**

未见异常

操作员：黄璐瑶 检查日期:2024-05-21 检查医生:陈建国

尿沉渣

项目名称	检查结果	单位	参考值	提示
白细胞尿	13	个/ul	0--13	
上皮细胞(EC)	0	/HP	0--28	
管型(CAST)	0	个/ul	0--1	
霉菌(尿)	0	/HP	0--0	
结晶	0	/HP	0--10	
透明度(CLA)	清亮			
胆红素(BIL)	-		阴性	
颜色(Colour)	淡黄色			
红细胞(尿)(RBC)	0	个/ul	0--6	

***小结:**

未见异常

操作员：赵伟 检查日期:2024-05-21 检查医生:陈建国

生化全项 1

项目名称	检查结果	单位	参考值	提示
碳酸氢根(HCO3)	22.30	mmol/L	22--29	
总蛋白(T PROT)	72.5	g/L	65--85	
白蛋白(ALB)	45.00	g/L	40--55	
球蛋白(GLB)	27.50	g/L	15--35	
白蛋白/球蛋白(ALB/GLB)	1.64		1.0--2.5	
碱性磷酸酶(ALP)	82.0	U/L	45--125	

肌酐(CREA)	77.00	umol/L	57--97	
尿酸(UA)	410.00	umol/L	200--420	
钾(K)	3.68	mmol/L	3.5--5.5	
钠(Na)	139.0	mmol/L	136--145	
氯(Cl)	101.7	mmol/L	96--108	
钙(Ca)	2.24	mmol/L	2.11--2.52	
乳酸脱氢酶(LDH)	190.00	U/L	120--250	
淀粉酶(AMY)	68.00	IU/L	35--135	
葡萄糖(GLU)	4.45	mmol/L	3.89--6.1	
总胆红素(TBIL)	16.10	umol/L	0--26	
直接胆红素(DBIL)	4.2	umol/L	0--8.0	
间接胆红素(IBIL)	11.90	umol/L	0--17.39	
丙氨酸氨基转移酶(ALT)	28.00	U/L	9--50	
门冬氨酸氨基转移酶(AST)	19.00	U/L	15--40	
尿素测定 (Urea)	4.10	mmol/L	3.1--8.0	
肌酸激酶(CK)	62.00	U/L	50--310	
α-羟丁酸脱氢酶	181.00	U/L	72--182	
C 反应蛋白	1.20	mg/dl	0--3	
动脉硬化指数	2.21		1.31--3.19	
谷草比谷丙	0.68		0.4--2.5	
总胆固醇(CHOL)	3.55	mmol/L	2.59--5.2	
甘油三脂(TG)	1.97	mmol/L	0.7--1.7	↑
低密度脂蛋白(LDL)	2.14	mmol/L	0--4.13	
高密度脂蛋白(HDL)	0.97	mmol/L	0.77--1.55	

***小结:**

甘油三脂(TG)偏高(1.97 mmol/L)

操作员：黄璐瑶 检查日期:2024-05-21 检查医生:陈建国

大同瑞慈康复医院 12导联心电图报告

何仕凯 男 54岁 体检号:381915

病床号:

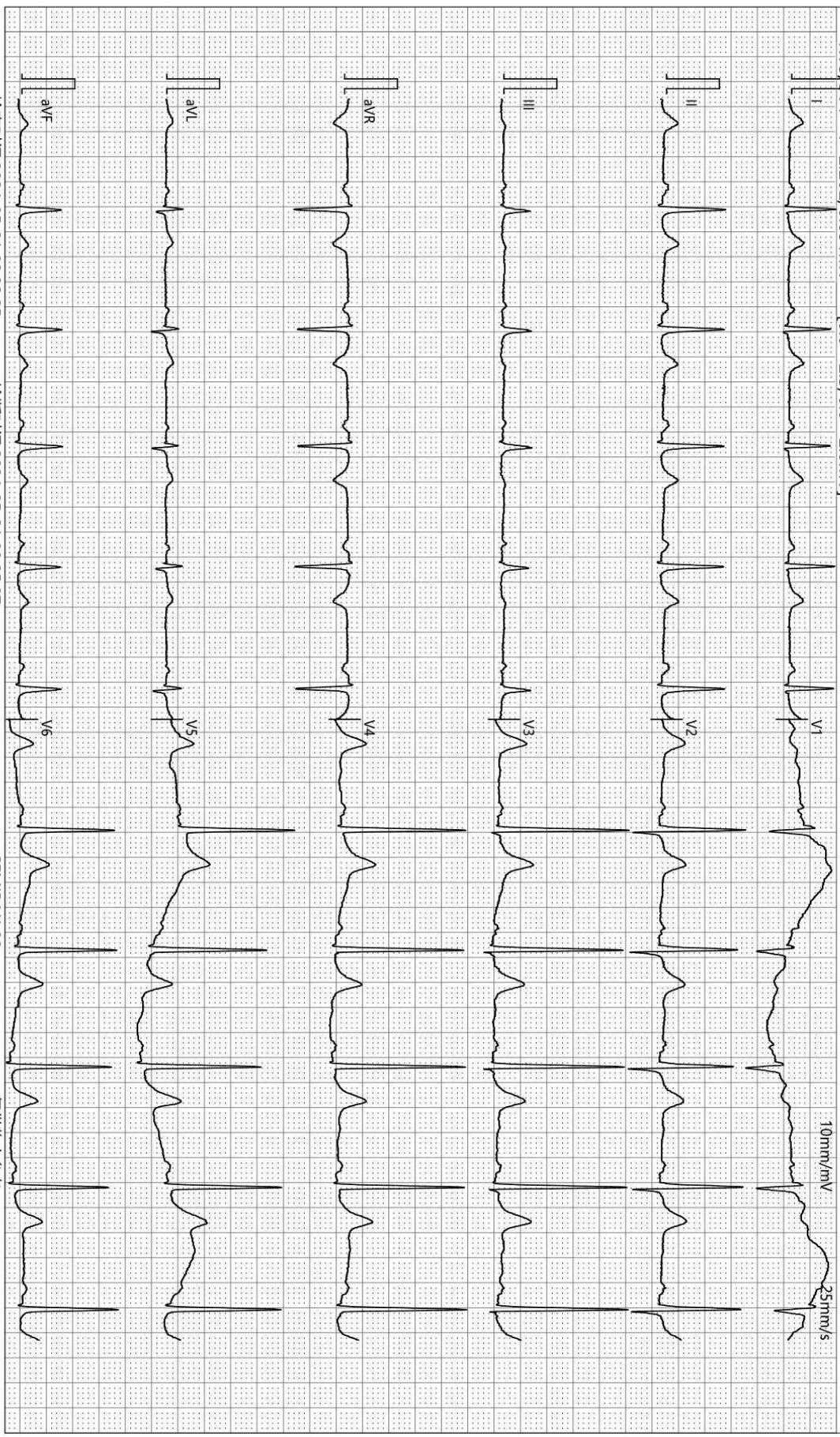
诊断结果:

- 1.窦性心律
- 2.正常心电图

诊断医生:

何仕凯

HR	: 62bpm	[60~100bpm]
P	: 122 f ms	[0~110ms]
PR	: 185ms	[120~200ms]
QRS	: 95ms	[60~100ms]
QT/QTc	: 401/408ms	[320~440/0~450ms]
P/QRS/T	: 51/53/39deg.	[0~75/-30~90/0~75deg]
RV5/AV1	: 2.202/0.631mV	[0.0~2.5/0.0~2.0mV]



检查时间:2024-05-21 08:22:25

诊断时间:2024-05-21 08:25:07

SEMIP V1 90

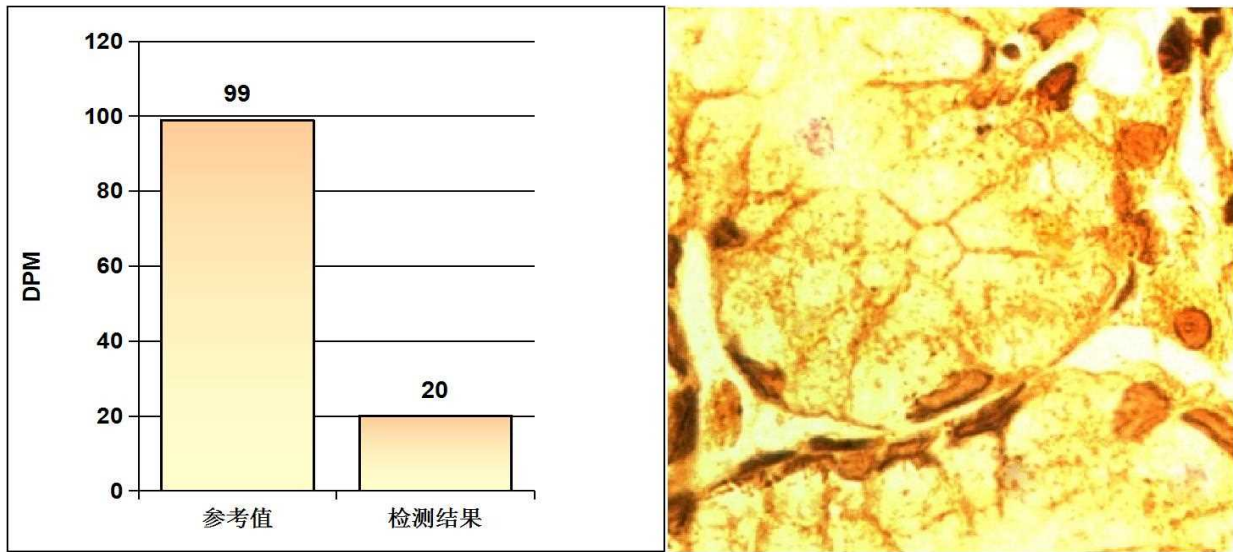
仅供临床参考

大同瑞慈康复医院

¹⁴C呼气试验检验报告

姓名	何仕凯	年龄	54	性别	男
住院号	0	日期	2024/6/1 8:07:03	电话	0
送检医生	曹居杰	样品编号	0094	编号	2206090707

¹⁴C呼气试验



阳性参考值 (Disintegrations Per Minute(DPM)):

DPM值:	dpm > 2499	阳性++++
	1499 < dpm ≤ 2499	阳性+++
	499 < dpm ≤ 1499	阳性++
	149 < dpm ≤ 499	阳性+
	dpm ≤ 99	阴性
	99 < dpm ≤ 149	不确定

检测结果: **dpm= 20** **阴性**

医生建议: 注意保持健康及规律饮食

温馨提示: 您本次检测的结果为阴性

检测医生: 曹居杰

双源 CT 诊断图文报告

流水号: 2206090707

影像号: CT20240521018

姓名: 何仕凯

年龄: 54 岁

性别: 男

检查设备: 西门子量子双源 CT

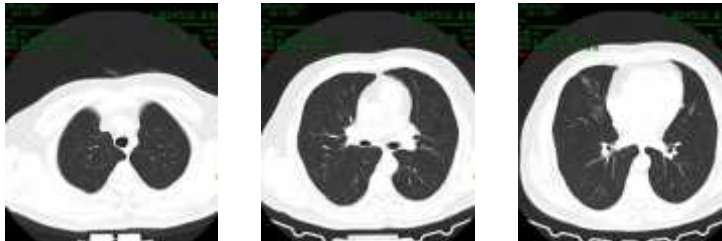体检号: 381915

申请医院: 本院

体检科室: 体检科

检查部位: CT 检查

经典图像:



影像所见:

胸廓对称, 骨性肋骨完整, 胸壁软组织结构良好, 两肺支气管血管纹理走行分布良好, 支气管束结构清晰, 右肺中叶索条粘连, 右肺下叶结节硬化灶, 直径约 0.2-0.3cm。双肺通气良好。肺门结构未见异常。纵隔无偏移, 段以上支气管通畅。心影及大血管形态结构正常, 纵隔内未见肿大淋巴结。胸膜未见异常。

影像诊断:

右肺中叶纤维粘连
右肺下叶结节硬化灶

报告医师: 剧艳军

检查日期: 2024-05-21

审核医师: 剧艳军

报告日期: 2024-05-21

超声诊断图文报告

流水号: 2206090707

影像号: 1573721

姓名: 何仕凯

年龄: 54 岁

性别: 男

检查设备: Vivid E95

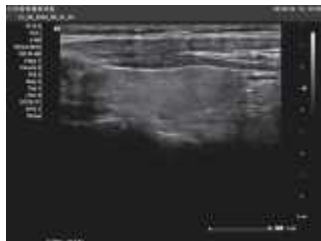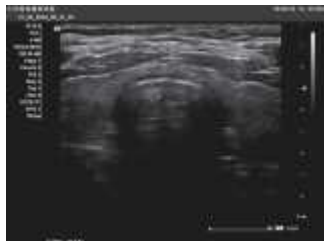体检号: 381915

申请医院: 本院

体检科室: 体检科

检查部位: 甲状腺彩超

经典图像:



影像所见:

甲状腺双侧叶形态正常, 包膜完整, 实质回声均匀, CDFI: 未见异常血流信号。
双侧颈部未见明显肿大淋巴结。

影像诊断:

甲状腺双侧叶未见异常

报告医师: 郭丽霞

检查日期: 2024-05-21

审核医师: 郭丽霞

报告日期: 2024-05-21

超声诊断图文报告

流水号: 2206090707

影像号: 1573771

姓名: 何仕凯

年龄: 54 岁

性别: 男

检查设备: Vivid E95

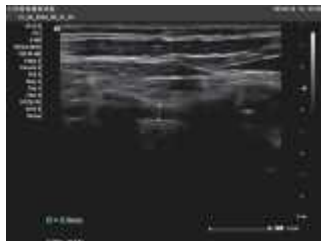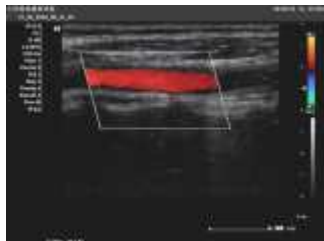体检号: 381915

申请医院: 本院

体检科室: 体检科

检查部位: 颈部血管彩超

经典图像:



影像所见:

右锁骨下动脉起始处、双侧颈总动脉、颈内、颈外动脉起始段内中膜不增厚, 内壁欠光滑, 管壁未见明确强回声斑。

CDFI: 血流充盈好。PW: 频谱形态正常。

双侧椎动脉走行正常, 椎动脉内径正常, 管壁不厚, 管腔内为无回声, CDFI: 血流充盈好。PW: 频谱正常。

影像诊断:

双侧颈动脉、椎动脉未见明显异常

报告医师: 郭丽霞

检查日期: 2024-05-21

审核医师: 郭丽霞

报告日期: 2024-05-21

超声诊断图文报告

流水号: 2206090707

影像号: 1573773

姓名: 何仕凯

年龄: 54 岁

性别: 男

检查设备: Vivid E95

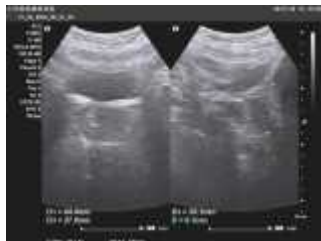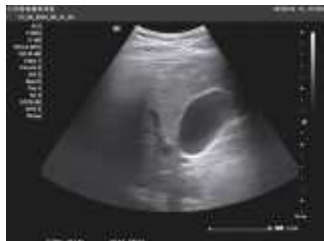体检号: 381915

申请医院: 本院

体检科室: 体检科

检查部位: 全腹彩超

经典图像:



影像所见:

肝脏形态饱满, 包膜光滑完整, 实质回声细腻增强, 肝内管道系统走行欠清晰, 门静脉及肝内胆管不扩张。

胆囊大小形态正常, 壁不厚、光滑, 囊内透声好, 肝外胆管不扩张。

胰腺大小形态正常, 实质回声均匀, 主胰管不扩张。

脾脏大小形态正常, 实质回声均匀, 脾门静脉不宽。

双肾大小形态正常, 皮髓质分界清晰, 集合系统未见分离, 双侧输尿管未见扩张。

膀胱充盈尚可, 壁光滑, 内清晰。

前列腺形态饱满, 大小约 4.4*3.5*2.7cm, 实质回声欠均匀, 内见多个强回声斑, 大者直径约 0.6cm。

影像诊断:

1. 中度脂肪肝
2. 前列腺增生伴多发钙化

报告医师: 郭丽霞

检查日期: 2024-05-21

审核医师: 郭丽霞

报告日期: 2024-05-21