



2206090543

大同瑞慈健康体检

报 告 册

体检编号	381751	工号	39
姓名	王梅		
性别	女	年龄	50岁
单位	内蒙古京隆发电有限责任公		
部门	内蒙古京隆发电有限责任公司		
联系电话	18647478304		
体检日期	2023-11-25		

尊敬的王梅女士您好！

首先，瑞慈健康体检全体员工欢迎您的光临，并对您的信任表示衷心的感谢！

您于 2023-11-25 （体检编号：381751）完成健康检查，本机构的各科医生已根据您的体检项目及结果，汇总成此份健康体检报告，并经总检医生审核。据此提出对您健康状况的综合分析及建议。

瑞慈健康体检倡导“大健康、大康复”，提出“健康是第一财富（Rich）”的人文理念。希望您仔细阅读并妥善地保管此份健康体检报告，并认真关注报告中的提示与建议，若您对报告内容有任何疑问，可直接与瑞慈健康体检客服部联系，进一步咨询。

健康体检咨询电话：**0352-2824444**

客户服务咨询电话：**0352-2830597**

400-6112995

瑞慈健康体检报告由下列内容组成：

第一部分：主检报告

第二部分：分科分项结果

第三部分：检验报告

第四部分：附表

主检报告

检查综述

- 1、【身高、体重、血压】（1）体重指数 27.18：超重（2）血压 180/97：本次测量血压偏高
- 2、【血常规（五分类）】嗜碱性粒细胞绝对值(BA#)偏高($0.08 \times 10^9/L$)嗜酸性粒细胞绝对值(E0#)偏高($0.86 \times 10^9/L$)嗜酸性粒细胞百分比(E0%)偏高(10.7%)血小板(PLT)偏高($430 \times 10^9/L$)血小板压积(PCT)偏高(0.489%)大血小板数目偏高($148 \times 10^9/L$)
- 3、【肝功能十三项】总蛋白(T PROT)偏高(85.6 g/L) γ -谷氨酰转肽酶(GGT)偏高(69.0 U/L)
- 4、【尿沉渣】上皮细胞(EC)偏高(46 /HP)
- 5、【血脂四项】动脉硬化指数偏高(3.37)总胆固醇(CHOL)偏高(6.80 mmol/L)甘油三脂(TG)偏高(3.07 mmol/L)低密度脂蛋白(LDL)偏高(4.51 mmol/L)
- 6、【肾功能七项】尿酸(UA)偏高(370.00 $\mu\text{mol/L}$) β 2微球蛋白偏高(2.24 mg/L)尿素测定(Urea)偏高(7.80 mmol/L)
- 7、【尿常规】维生素 C2+ 鳞状上皮细胞偏高(46 /HP)
- 8、【颅脑 MRI】1. 双侧额顶叶皮髓质交界区多发缺血灶 2. 左侧额顶叶交界区局灶性异常信号，建议做 CT 检查，必要时做 MRI 增强扫描 3. 左侧上颌窦积液
- 9、【右侧膝关节 MRI】右侧膝关节退行性骨关节炎：1. 内侧半月板后角、外侧半月板退变 II 度 2. 前交叉韧带损伤 3. 髌上囊及关节腔积液 4. 关节软骨变薄，部分缺失 5. 关节骨质增生
- 10、【C14 检测幽门螺杆菌】阳性+
- 11、【甲状腺彩超】甲状腺右侧叶结节 TI-RADS 2 级
- 12、【全腹彩超】1. 轻度脂肪肝 2. 宫颈肥大

医生建议

【超重】：

- (1) 体重指数是判断体重超标或偏低的主要指标。体重是反映和衡量一个人健康状况的重要标志之一，过胖和过瘦都不利于健康，身高体重不协调也不会给人以美感。体重的变化，还会直接反映身体长期的热量平衡状态。
- (2) 当需要比较及分析一个人的体重对于不同身高的人所带来的健康影响时，体重指数是一个中立而可靠的指标。其主要适用于需要体重测试、体型肥胖和全身检查的人群。
- (3) 体重指数(BMI)是世界卫生组织推荐的国际统一使用的肥胖分型标准，也是目前国际上常用的衡量人体胖瘦程度以及是否健康的一个标准，其计算方式为： $BMI = \text{体重}(\text{千克}) / \text{身高}(\text{米} \times \text{米})$ 。成人的标准值是 BMI 18.5-23.9 之间。低于 18.5 为体重指数偏低；高于 23.9 则为体重指数偏高。
- (4) 一般表现为体重超重或肥胖，超重及肥胖会出现一系列代谢性疾病，如高血压、高血糖、高血脂、高尿酸血症等，所以体重指数偏高者一定要注意控制体重。
- (5) 合理控制饮食，食品多样化，食物纤维可适量增加，饮食规律，避免暴饮暴食，低盐、低脂饮食为主，减少高热量食物的摄入。
- (6) 加强体育锻炼，每天最少保持 30 分钟的中等强度运动。鼓励每天至少快步走 6000 步比较健康。肥胖患者不适合较剧烈的运动，会加重膝关节的负担，可以选择游泳、划船等对膝关节负荷较小的运动。
- (7) 定期检查血糖、血脂、肝功、肝脏 B 超等，积极治疗基础性疾病。
- (8) 减少热量摄取及增加热量消耗。强调以健康行为、饮食、运动为主的综合治疗。

【本次测量血压偏高】：

- (1) 高血压是指收缩期和（或）舒张期动脉血压高于正常，并连续三次不同日测量，血压都高于正常标准，可确定患高血压病。
- (2) 高血压的发病与遗传、精神过度紧张、肥胖、吸烟、酗酒、嗜盐等因素有关。血压持久增高，可导致心、脑、肾等脏器的损害。
- (3) 原发性高血压由于目前原因不明（部分与遗传有关），须终身服药降压。高血压主要危害心、脑血管和肾脏。一旦确诊“高血压”就要终生服药。
- (4) 平时应低盐（每天5~10g）、低脂饮食（少吃动物脂肪与内脏）；忌烟限酒。遵照医嘱坚持服药，定期测量血压，宜控制在140/90mmHg以下，若合并有糖尿病和肾病，要把血压控制在130/80mmHg以下。
- (5) 血压到正常水平时，说明此时选用的降压药和治疗方案基本合适，但并不意味着高血压已被“治愈”，应坚持治疗。若盲目自行停药或间断服药，常会使血压波动很大，而加重心、脑、肾和血管的损害。
- (6) 建议您密切关注血压，保持心情舒畅，劳逸结合，适量运动，控制体重，避免过度劳累、情绪激动等。改进生活方式，适当低盐、低脂、低胆固醇饮食，戒烟酒。必要时心血管专科诊治。

【大血小板数目偏高】：

- (1) 供内科结合临床参考。

【嗜碱性粒细胞绝对值(BA#)偏高】：

- (1) 供内科结合临床参考。

【嗜酸性粒细胞绝对值(E0#)偏高】：

- (1) 提示体检近期存在过敏性疾病（如支气管哮喘）、寄生虫病（如钩虫病、蛔虫病）、某些皮肤病（如湿疹）、传染病（猩红热）、血液病等。建议内科结合临床参考。

【血小板(PLT)偏高】：

- (1) 注意多饮水，适量运动，并复查。
- (2) 如复查仍偏高，可往血液科咨询。

【血小板压积(PCT)偏高】：

- (1) 血小板压积是指外周血中血小板的容积占血液容积的百分比。血小板压积偏高，如果在血小板数目正常的情况下，可不考虑。如果血小板数目明显增高，建议往血液科进一步复查，以明确诊断。

【嗜酸性粒细胞百分比(E0%)偏高】：

- (1) 供内科结合临床参考。

【 γ -谷氨酰转氨酶(GGT)偏高】：

- (1) γ -谷氨酰转氨酶（GGT）人体血清中一个重要的转氨酶，存在于血清及除肌肉以外的所有细胞中，肾脏中含量最为丰富。血清中 γ -谷氨酰转氨酶（GGT）主要来自肝胆系统，因此当肝内合成亢进或胆汁排出受阻时血中 γ -谷氨酰转氨酶（GGT）就会升高。
- (2) 临床上很多情况都会导致 γ -谷氨酰转氨酶（GGT）轻度升高，如长期熬夜、剧烈活动、过度劳累、饮食不节等不良生活习惯。一般情况下，一过性偏高在改善不良生活习惯后，数值可逐渐恢复正常。
- (3) 除此之外，一些病理性的原因也可导致 γ -谷氨酰转氨酶（GGT）明显升高。单独的 γ -谷氨酰转氨酶（GGT）检查，不具特异性，往往需要结合病史以及其他检查结果进行综合评估。
- (4) 长期大量饮酒者、长期服药者（如巴比妥类药物、苯妥英钠等），可能会造成肝脏代谢出现问题，致 γ -谷氨酰转氨酶（GGT）升高，一般戒酒停药数值可逐渐恢复正常。
- (5) 各种急慢性肝炎均可出现 γ -谷氨酰转氨酶（GGT）升高的情况，常见的有病毒性肝炎、酒精性肝炎、药物性肝炎、慢性活动性肝炎、肝硬化、脂肪肝及肝癌等，由于肝细胞破坏致 γ -谷氨酰转氨酶（GGT）升高，一般需要结合其他化验和影像学检查明确诊断。
- (6) 胆道疾病也可出现 γ -谷氨酰转氨酶（GGT）升高，包括胆道阻塞性疾病（如慢性胆汁性胆囊炎、胆管炎等），胆道出现梗阻，导致大量 γ -谷氨酰转氨酶（GGT）堆积入血致使其升高，此时应积极治疗原发病。

【总蛋白(T PROT)偏高】：

- (1)蛋白质是反映肝脏合成功能的指标。由肝脏合成的蛋白质约占人体每天合成蛋白质总量的40%以上，血清中的蛋白质全部由肝脏合成，而球蛋白则主要由浆细胞合成。
- (2)肝细胞还能将糖、脂肪转化为氨基酸，作为进一步合成蛋白质的原料，当肝脏发生病变时，血清中蛋白质的质和量均会发生改变。
- (3)总蛋白、白蛋白还是反映肝病预后的指标，随着肝功能损害加重，失代偿期肝脏合成功能下降，肝合成蛋白功能减低，白蛋白(A)下降，球蛋白(G)升高，致使白蛋白/球蛋白(A/G)比值倒置。
- (4)若血清总蛋白低于60g/L或白蛋白减少到25g/L，称为低蛋白血症，易出现腹水，白蛋白/球蛋白比值小于1，见于肝功能损害严重，预后不良（如重度肝炎肝硬化，肝外因素有肾病综合症、大面积烧伤、恶性肿瘤等）。
- (5)若治疗后白蛋白值回升，白蛋白/球蛋白比值也趋于正常，为治疗最有效的标志。
- (6)建议看肝功能化验单，一定要结合病情、病史、查体、彩超、影像学等结果，还有其他相关化验指标，综合考虑。若发现肝功明显增高，应尽快前往消化科诊治。

【上皮细胞(EC)偏高】：

- (1)尿液中的上皮细胞主要包括肾小管上皮细胞、移行上皮细胞、鳞状上皮细胞。尿液中出现肾小管上皮细胞，多见于肾小管病变。移行上皮细胞提示相应部位的病变。
- (2)在正常的尿液中可见少量的鳞状上皮细胞，如果鳞状上皮细胞大量增加，并伴有白细胞增多，则提示有炎症，女性患者则因排除阴道分泌物混入的位于阴道表层的扁平上皮细胞。

【总胆固醇(CHOL)偏高】：

- (1)总胆固醇是脂质的主要成分之一，其数量受年龄、家族、性别、饮食、遗传等多种因素影响。总胆固醇对人体生长发育以及新陈代谢有重要的作用，正常值是2.59-5.20mmol/L。
- (2)总胆固醇升高后，会增加类脂物质的堆积，会产生更多的血管斑块，进而增加心脑血管疾病的风险。大于5.21-5.69mmol/L是胆固醇的临界偏高，即使是一个完全健康的人，只要总胆固醇>7.2mmol/L或低密度脂蛋白>4.9mmol/L，未来发生心脑血管的风险就明显增高，应该马上治疗。
- (3)总胆固醇升高根据病因可分为两大类：一是原发性，是由于遗传因素缺陷所致，另一种是继发性，可引起其升高的疾病主要有糖尿病、高血压、甲减、肝肾疾病等。
- (4)降低总胆固醇的治疗中，原发性偏高应积极应用降脂药，曾经选择他汀类药物，胆固醇任不能达标的，可联合用药（如依折麦布等）。
- (5)如果总胆固醇偏高，且患者有糖尿病、高血压、甲减、肝肾疾病或者已经发生心脑血管疾病的人更应积极用药，控制降低疾病风险。
- (6)戒烟，增强运动，采用低脂、低糖饮食，少食富含脂肪、胆固醇及饱和脂肪酸的食物，多进食蔬菜、水果、豆制品、粗粮、鱼和高纤维食品。
- (7)必要时在医师指导下使用降脂药物治疗，并前往内分泌科复诊。

【动脉硬化指数偏高】：

- (1)动脉硬化指数偏高，提示动脉硬化的风险性会更高，也就是心脑血管疾病的发病率会相对较高。建议控制血脂、血糖，少吃油腻食物，多吃蔬菜水果，加强锻炼，减轻体重。

【甘油三酯(TG)偏高】：

- (1)甘油三酯是甘油和脂肪酸所构成的有机化合物，甘油三酯测定是脂类代谢的重要指标之一。
- (2)甘油三酯增高与冠心病的发生有着重要的相关性，随年龄增大而有上升的趋势，其增高最常见于高脂和过量糖类饮食、肥胖等。
- (3)甘油三酯主要功能是为机体提供能量，其正常值在0.7-1.7mmol/L之间，1.7-2.29mmol/L为边缘增高，提示应该注意饮食和运动了。
- (4)甘油三酯大于2.3mmol/L，就称为高甘油三酯血症。甘油三酯增高虽然不会直接导致血管斑块的形成，但也会间接引起心脑血管疾病风险增加，同时，当甘油三酯大于5.6mmol/L时，还会增加急性胰腺炎的风险，所以降低甘油三酯的基础主要是控制饮食，饮食控制不佳可以选择药物治疗。
- (5)生活方式的干预是控制甘油三酯水平升高的基础，包括减重，增加运动量，限制酒精摄入以及避免食用果糖和高碳水化合物食物。多食蔬菜水果，定期复查。
- (6)明显增高者在医师的指导下使用降脂药物治疗，首选他汀和贝特类药物。

【低密度脂蛋白(LDL)偏高】：

- (1)在血脂检查中，我们最该关注的是低密度脂蛋白，这是因为这些指标与心脑血管疾病的关系最为密切，正常值为0-4.13mol/L。
- (2)低密度脂蛋白有三个标准：普通人应 $\leq 3.4\text{mol/L}$ ，没有任何高危因素的人，其低密度脂蛋白最好控制在 3.4mol/L 以下。
- (3)高危人群应 $\leq 2.6\text{mol/L}$ ，有高血压、糖尿病、家族史、肥胖，或低度脂蛋白 $\geq 4.9\text{mol/L}$ ，这些人的低密度脂蛋白最好降低至 2.6mol/L 以下。
- (4)极高危人群应 $\leq 1.8\text{mol/L}$ ，有冠心病、心肌梗塞、心绞痛、脑梗死、冠状动脉植入支架术后、心脏搭桥术后、严重的颈动脉斑块等缺血性心脑血管疾病的人，这些人低密度脂蛋白最好控制到 1.8mol/L 以下。
- (5)建议低脂、低糖饮食，戒烟酒，多食蔬菜。定期复查血脂，明显增高者，在医师指导下使用降脂药物治疗，在积极治疗原发疾病的基础上降低低密度脂蛋白。

【尿酸(UA)偏高】：

- (1)尿酸(UA)是体内嘌呤代谢的最终产物。食物中的核酸分解生成嘌呤，体内组织中的核酸分解成嘌呤核苷，嘌呤和嘌呤核苷经过分解脱氨及氧化作用生成尿酸(UA)。
- (2)大部分的尿酸由肾脏排出，其余在肝脏分解破坏或随胆汁排泄。肾脏在排泄尿酸过程中，由肾小球滤出尿酸，若肾功能不好的人，排泄功能差，尿中排出的尿酸少了，血尿酸就会增高。
- (3)常见于肾脏疾病(如急性慢性肾炎、肾结核、肾积水晚期等)；还可见于长期吃高嘌呤食物，如动物内脏、海鲜、贝类等，这种情况下，若不控制饮食，导致嘌呤长期偏高，即使肾功能正常，也会受高浓度尿酸的影响。
- (4)另外，需要警惕的是，若尿酸长期偏高，会由尿酸盐结晶沉积引起痛风性关节炎、慢性间质性肾炎，血尿酸增高是诊断痛风的主要依据。
- (5)应避免食用含嘌呤高的食物，如各种动物内脏、豆制品、海鲜等，不要喝酒，尤其是啤酒。忌酸性食物，忌醋，多喝水，每日尿量在2公升以上，碱化尿液。
- (6)必要时在肾内科医生指导下进行降尿酸治疗，定期复查。

【 $\beta 2$ 微球蛋白偏高】：

- (1)建议泌尿外科结合临床参考。

【尿素测定(Urea)偏高】：

- (1)建议内科进一步复查。

【鳞状上皮细胞偏高】：

- (1)在生理情况下，机体正常的新陈代谢都会引起鳞状上皮细胞的脱离，这是一种正常的机体现象。如果长时间出现鳞状上皮细胞偏高的现象时，则有可能是尿路感染、泌尿系统结石等因素导致，应及时往泌尿外科进一步诊断治疗。

【维生素C2+】：

- (1)尿液中维生素C阳性，一般提示饮食中摄入维生素C含量较高的食物，引起尿液中维生素C呈阳性反应。建议定期复查尿常规。

【左侧上颌窦积液】：

- (1)建议耳鼻喉科诊断治疗。

【双侧额顶叶皮髓质交界区多发缺血灶】：

- (1)建议神经内科进一步诊断治疗。

【髌上囊及关节腔积液】：

(1) 建议骨科诊断治疗。

【关节软骨变薄，部分缺失】：

(1) 建议骨科诊断治疗。

【右侧膝关节退行性骨关节炎】：

(1) 建议骨科诊断治疗。

【骨质增生】：

(1) 建议骨科复查。

【甲状腺右侧叶结节】：

(1) 甲状腺结节是一种常见的甲状腺疾病，很多甲状腺疾病可表现为结节，如可由甲状腺退行性变、炎症、自身免疫性及新生物等多种病变所致。甲状腺结节在各个年龄段的男女人群中均可见到，但中年女性中较多。

(2) 甲状腺结节分良性和恶性两大类，良性的占绝大多数，恶性者不足 1%，判断甲状腺结节的良恶主要依靠病史、体格检查、放射性核素扫描、穿刺细胞学检查。

(3) 建议往外科就诊，进一步检查，明确诊断，结合临床诊治并定期复查。

【轻度脂肪肝】：

(1) 脂肪肝是指肝脏被脂肪浸润，为一种多病因引起的获得性疾病。

(2) 脂肪肝是以肝细胞脂肪变性和脂肪蓄积为病理特征，最常见易患因素有超重或肥胖、进食油腻食物、高脂血症（尤其甘油三酯升高）、营养失调（营养过量或不足）、饮酒、高脂血症、少运动、糖耐量异常、减肥造成体重急剧下降、营养不良、中毒和药物等。

(3) 当肝内脂类（主要为甘油三酯）含量超过肝重的 5% 时为脂肪肝。脂肪肝是一个常见的临床现象，不是一个独立性的疾病。

(4) 值得注意的是，过多的脂肪在肝组织、肝细胞内浸润，引起肝细胞肿大，严重可致肝硬化。脂肪肝是可逆性的，合理饮食、运动及治疗后可恢复。

(5) 合理控制饮食，控制总摄入量，低盐、低脂和低糖类饮食，少吃动物内脏，多吃蔬菜水果；

(6) 控制危险因素，如控制体重、改善胰岛素抵抗、调整血脂紊乱，戒酒、戒烟，坚持长期有氧运动，加强体育锻炼；

(7) 定期复查腹部彩超、血脂、肝功能。

【宫颈肥大】：

(1) 宫颈肥大引起的原因一是慢性炎症长期刺激，使宫颈充血、水肿，宫颈腺体和间质发生增生而导致宫颈不同程度的肥大、硬度增加。

(2) 二是在宫颈腺体的深部可能出现粘液潴留，形成大小不等的囊肿，使宫颈变得肥大。

(3) 宫颈肥大有时可比正常宫颈增大 2~4 倍，宫颈表面可以是光滑的，也可有糜烂。宫颈质地一般较硬，这是纤维结缔组织增生所致的。

(4) 如果是单纯性的宫颈肥大，一般不需特殊处理，妇科定期复查即可。

【呼气试验检验报告阳性】：

(1) 提示幽门螺旋杆菌（HP）感染。幽门螺旋杆菌是慢性活动性胃炎的病原菌，是消化道溃疡和胃癌等疾病的重要致病因子。

(2) 没有临床症状者（如中上腹不适、饱胀、反酸、恶心等），可暂不进行抗 HP 治疗。如果是 HP 感染的消化性溃疡、慢性胃炎、早期胃癌切除后和需要长期服用非甾体类抗炎药物（如阿司匹林）者，应在专科医生指导下进行抗 HP 治疗。

(3) 建议您先进行胃镜检查，或往消化内科咨询，再决定是否进行根除治疗。

【内侧半月板后角、外侧半月板退变 II 度】：

(1) 建议骨科诊断治疗。

【前交叉韧带损伤】：

(1) 建议骨科诊断治疗。

【左侧额顶叶交界区局灶性异常信号】：

(1) 建议神经内科诊断治疗。

汇总医生： 丁昊炜

主检日期： 2023-11-26

主检医生：

分科结果

身高、体重、血压

项目名称	检查结果	项目名称	检查结果
身高	165cm	体重	74kg
血压	180/97mmHg		

***小结：**

- (1) 体重指数 27.18：超重
- (2) 血压 180/97：本次测量血压偏高

操作员：张文静 检查日期：2023-11-25 检查医生：名燕凌

检验报告

尿常规

项目名称	检查结果	单位	参考值	提示
胆红素(BIL)	-		阴性	
隐血(ERY)	-		阴性	
小圆上皮细胞(SRC)	0	个/ul	0--0	
维生素 C	2+		阴性	
异常红细胞	0	个/ul	0--3	
红细胞（正常）	0	个/ul	0--6	
鳞状上皮细胞	46	个/ul	0--0	↑
粘液丝	0	个/ul	0--0	
尿葡萄糖(GLU)	-		阴性	
酮体(KET)	-		阴性	
比重(SG)	1.020		1.003--1.030	
酸碱度(PH)	6.0		4.5--8.0	
尿蛋白质(PRO)	-		阴性	
尿胆原(URO)	-		阴性	
亚硝酸盐(NIT)	-		阴性	
尿白细胞(LEU)	-		阴性	

***小结：**

维生素 C2+ 鳞状上皮细胞偏高(46 /HP)

操作员：李佳敏 检查日期：2023-11-25 检查医生：陈建国

血常规（五分类）

项目名称	检查结果	单位	参考值	提示
白细胞(WBC)	8.10	10 ⁹ /L	3.5--9.5	
淋巴细胞绝对值(LY#)	2.77	10 ⁹ /L	1.1--3.2	

淋巴细胞百分比(LY%)	34.1	%	20--50	
中性粒细胞绝对值(GR#)	3.83	10 ⁹ /L	1.8--6.3	
中性粒细胞百分比(GR%)	47.3	%	40--75	
嗜碱性粒细胞绝对值(BA#)	0.08	10 ⁹ /L	0--0.06	↑
嗜碱性粒细胞百分比(BA%)	1.0	%	0--1.0	
嗜酸性粒细胞绝对值(EO#)	0.86	10 ⁹ /L	0.02--0.52	↑
嗜酸性粒细胞百分比(EO%)	10.7	%	0.4--8.0	↑
血小板(PLT)	430	10 ⁹ /L	125--350	↑
血小板分布宽度(PDW)	16.5	%	15--17	
平均血小板体积(MPV)	11.4	fl	6.0--14.0	
血小板压积(PCT)	0.489	%	0.11--0.28	↑
红细胞(RBC)	4.59	10 ¹² /L	3.8--5.1	
血红蛋白	146	g/L	115--150	
红细胞压积(HCT)	43.0	%	35--45	
红细胞平均体积(MCV)	93.7	fl	82--100	
平均血红蛋白含量(MCH)	31.9	pg	27--34	
平均血红蛋白浓度(MCHC)	340	g/L	316--354	
单核细胞绝对值(MO#)	0.56	10 ⁹ /L	0.1--0.60	
单核细胞百分比(MO%)	6.9	%	3--10	
红细胞分布宽度标准差(RDW-SD)	45.9	fl	35--56	
红细胞分布宽度变异系数(RDW-CV)	12.9	%	10.6--16.6	
大血小板比率	34.5	%	11--45	
大血小板数目	148	10 ⁹ /L	30--90	↑
未成熟粒细胞数目	0.02	10 ⁹ /L	0--999	
未成熟粒细胞百分比	0.2	%	0--100	
有核红细胞数目	0.000	10 ⁹ /L	0--9999	

有核红细胞百分比	0.00	/100WBC	0--9999
----------	------	---------	---------

***小结:**

嗜碱性粒细胞绝对值(BA#)偏高(0.08 10⁹/L) 嗜酸性粒细胞绝对值(EO#)偏高(0.86 10⁹/L) 嗜酸性粒细胞百分比(EO%)偏高(10.7 %) 血小板(PLT)偏高(430 10⁹/L) 血小板压积(PCT)偏高(0.489 %) 大血小板数目偏高(148 10⁹/L)

操作员：赵伟 检查日期:2023-11-25 检查医生:陈建国

肝功能十三项

项目名称	检查结果	单位	参考值	提示
总蛋白(T PROT)	85.6	g/L	65--85	↑
白蛋白(ALB)	50.20	g/L	40--55	
白蛋白/球蛋白(ALB/GLB)	1.42		1.0--2.5	
γ-谷氨酰转肽酶(GGT)	69.0	U/L	7--45	↑
碱性磷酸酶(ALP)	68.0	U/L	50--135	
总胆汁酸(TBA)	2.4	umol/L	0.5--10	
总胆红素(TBIL)	18.10	umol/L	0--21	
直接胆红素(DBIL)	2.4	umol/L	0--8.0	
间接胆红素(IBIL)	15.70	umol/L	0--17.39	
丙氨酸氨基转移酶(ALT)	36.00	U/L	7--40	
门冬氨酸氨基转移酶(AST)	22.00	U/L	13--35	
胆碱酯酶	10389	U/L	4000--12600	
单胺氧化酶	11.53	U/L	0--12	

***小结:**

总蛋白(T PROT)偏高(85.6 g/L) γ-谷氨酰转肽酶(GGT)偏高(69.0 U/L)

操作员：王小雪 检查日期:2023-11-25 检查医生:陈建国

尿沉渣

项目名称	检查结果	单位	参考值	提示
------	------	----	-----	----

白细胞尿	11	个/ul	0--13	
上皮细胞(EC)	46	/HP	0--28	↑
管型(CAST)	0	个/ul	0--1	
霉菌(尿)	0	/HP	0--0	
结晶	0	/HP	0--10	
透明度(CLA)	清亮			
胆红素(BIL)	-		阴性	
颜色(Colour)	淡黄色			
红细胞(尿)(RBC)	0	个/ul	0--6	

***小结:**

上皮细胞(EC)偏高(46 /HP)

操作员：李佳敏 检查日期:2023-11-25 检查医生:陈建国

血脂四项

项目名称	检查结果	单位	参考值	提示
动脉硬化指数	3.37		1.31--3.19	↑
总胆固醇(CHOL)	6.80	mmol/L	2.59--5.2	↑
甘油三脂(TG)	3.07	mmol/L	0.7--1.7	↑
低密度脂蛋白(LDL)	4.51	mmol/L	0--4.13	↑
高密度脂蛋白(HDL)	1.34	mmol/L	0.77--1.55	

***小结:**

动脉硬化指数偏高(3.37) 总胆固醇(CHOL)偏高(6.80 mmol/L) 甘油三脂(TG)偏高(3.07 mmol/L)
低密度脂蛋白(LDL)偏高(4.51 mmol/L)

操作员：王小雪 检查日期:2023-11-25 检查医生:陈建国

肾功能七项

项目名称	检查结果	单位	参考值	提示
肌酐(CREA)	61.00	umol/L	41--73	

尿酸(UA)	370.00	umol/L	140--340	↑
β2 微球蛋白测定	2.24	mg/L	0.8--1.8	↑
尿素测定 (Urea)	7.80	mmol/L	2.6--7.5	↑
胱抑素 C 测定	0.77	mg/l	0--1.35	
尿微量白蛋白	29.37	ug/ml	0--30	
内生肌酐清除率试验	131.38		>80	

***小结:**

尿酸(UA)偏高(370.00 umol/L) β2 微球蛋白偏高(2.24 mg/L) 尿素测定 (Urea) 偏高(7.80 mmol/L)

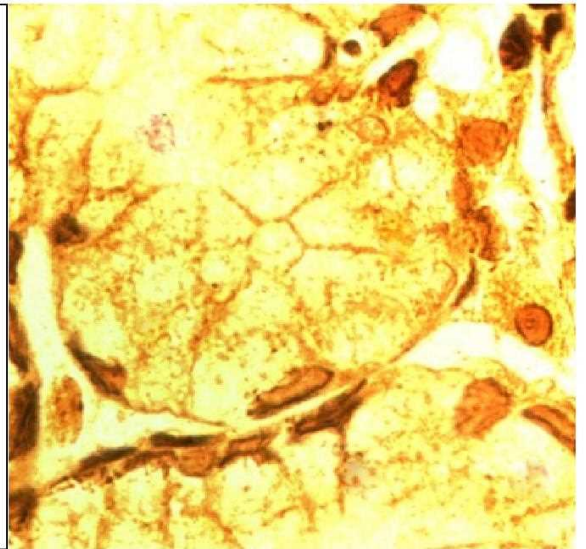
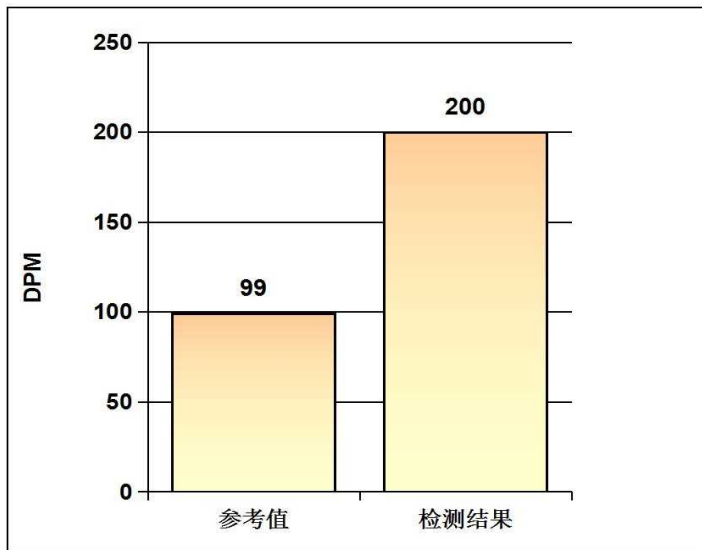
操作员：王小雪 检查日期:2023-11-25 检查医生:陈建国

大同瑞慈康复医院

¹⁴C呼气试验检验报告

姓名	王梅	年龄	50	性别	女
住院号	0	日期	2023/11/25 9:15:17	电话	0
送检医生	曹居杰	样品编号	8095	编号	2206090543

¹⁴C呼气试验



阳性参考值 (Disintegrations Per Minute(DPM)):

DPM值:	dpm > 2499	阳性++++
	1499 < dpm ≤ 2499	阳性+++
	499 < dpm ≤ 1499	阳性++
	149 < dpm ≤ 499	阳性+
	dpm ≤ 99	阴性
	99 < dpm ≤ 149	不确定

检测结果: **dpm= 200** **阳性+**

医生建议: 请接受正规的根除幽门螺杆菌(HP)的治疗, 并在治疗结束后一个月内复查; 注意保持健康及规律饮食!

温馨提示: 您本次检测的结果为阳性

检测医生: _____ 曹居杰

MRI 诊断图文报告

流水号: 2206090543

影像号: MR20231125008

姓名: 王梅

年龄: 50 岁

性别: 女

检查设备: 西门子 1.5T 磁共振

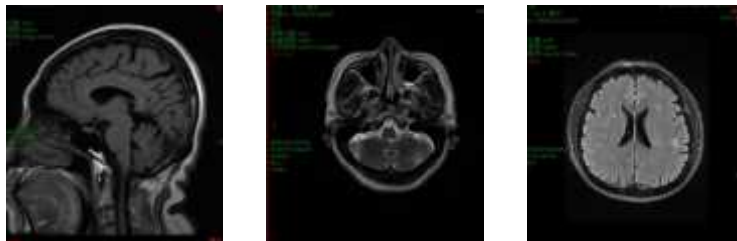体检号: 381751

申请医院: 本院

体检科室: 体检科

检查部位: 颅脑 MRI

经典图像:



影像所见:

双侧额顶叶皮髓质交界区见多发斑点状、斑片状长 T1 长 T2 信号, T2FLAIR 呈高信号, DWI 未见高信号; 左侧额顶叶交界区见局灶性异常信号。脑干、双侧小脑半球未见异常信号及占位征象, 脑室、脑池无扩大, 脑沟、脑裂无增宽。中线结构居中。左侧上颌窦见气液平面。

影像诊断:

1. 双侧额顶叶皮髓质交界区多发缺血灶
2. 左侧额顶叶交界区局灶性异常信号, 建议做 CT 检查, 必要时做 MRI 增强扫描
3. 左侧上颌窦积液

报告医师: 张剑峰

检查日期: 2023-11-25

审核医师: 叶道斌

报告日期: 2023-11-25

双源 CT 诊断图文报告

流水号: 2206090543

影像号: CT20231125024

姓名: 王梅

年龄: 50 岁

性别: 女

检查设备: 西门子量子双源 CT

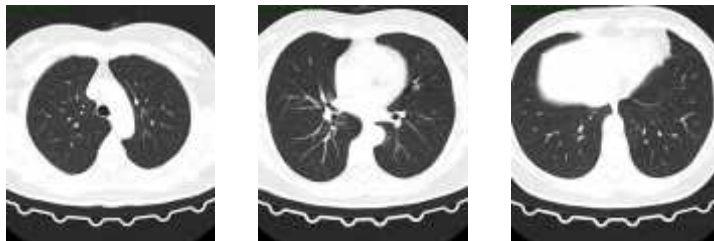体检号: 381751

申请医院: 本院

体检科室: 体检科

检查部位: 肺部双源 CT

经典图像:



影像所见:

胸廓对称, 骨性肋骨完整, 胸壁软组织结构良好, 两肺支气管血管纹理走行分布良好, 支气管束结构清晰, 双肺通气良好。肺门结构未见异常。纵隔无偏移, 段以上支气管通畅。心影及大血管形态结构正常, 纵隔内未见肿大淋巴结。胸膜未见异常。

影像诊断:

胸部未见明显异常

报告医师: 剧艳军

检查日期: 2023-11-25

审核医师: 剧艳军

报告日期: 2023-11-25

MRI 诊断图文报告

流水号: 2206090543

影像号: MR20231125009

姓名: 王梅

年龄: 50 岁

性别: 女

检查设备: 西门子 1.5T 磁共振

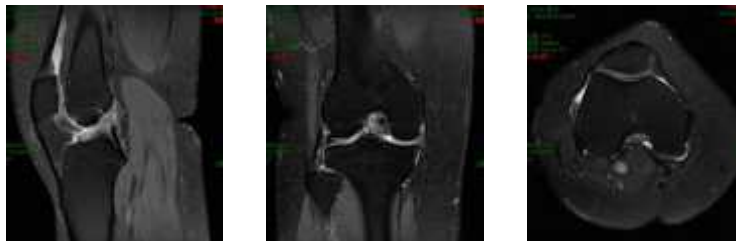
体检号: 381751

申请医院: 本院

体检科室: 体检科

检查部位: 右侧膝关节 MRI

经典图像:



影像所见:

右膝关节内侧半月板后角、外侧半月板见条状高信号，未达关节面，内侧半月板前角形态、大小、信号未见异常。前交叉韧带增粗，PDWI 及 T2WI 信号增高，后交叉韧带、内外侧副韧带未见异常，髌上囊及关节腔内见长 T1 信号，T2、PD 抑脂像呈高信号，髌骨上下缘、胫骨、股骨关节边缘均变尖。

影像诊断:

右侧膝关节退行性骨关节炎:

1. 内侧半月板后角、外侧半月板退变 II 度
2. 前交叉韧带损伤
3. 髌上囊及关节腔积液
4. 关节软骨变薄，部分缺失
5. 关节骨质增生

报告医师: 张剑峰

检查日期: 2023-11-25

审核医师: 叶道斌

报告日期: 2023-11-25

超声诊断图文报告

流水号: 2206090543

影像号: 1461389

姓名: 王梅

年龄: 50 岁

性别: 女

检查设备: Vivid E95

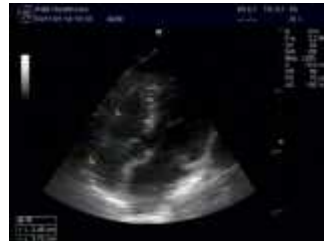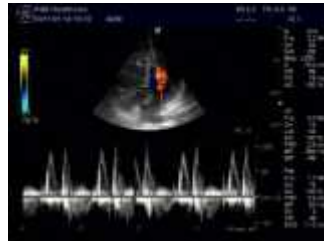体检号: 381751

申请医院: 本院

体检科室: 体检科

检查部位: 心脏彩超

经典图像:



影像所见:

超声测量 (单位: mm)

升主动脉内径 27 (32±3mm)

左房内径 30 (35mm)

室间隔 10 (8-11mm)

左室内径 49 (47±4mm)

左室后壁 9 (8-11mm)

EF73% (50-80%)

右室内径 25 (36±4mm)

右房内径 27 (36±4mm)

FS42% (28-41%)

主肺动脉内径 21 (23±3mm)

升主动脉内径正常, 心脏各腔室大小正常, 室间隔厚度正常, 左室壁未见明显节段性运动异常, 各瓣膜及启闭功能未见明显异常, 舒张期二尖瓣口血流频谱 E/A>1, 心包腔未见积液。

影像诊断:

心脏结构及功能未见明显异常

报告医师: 李菊蓉

检查日期: 2023-11-25

审核医师: 李菊蓉

报告日期: 2023-11-25

超声诊断图文报告

流水号: 2206090543

影像号: 1461391

姓名: 王梅

年龄: 50 岁

性别: 女

检查设备: Vivid E95

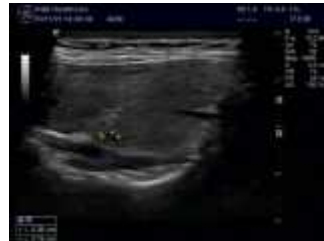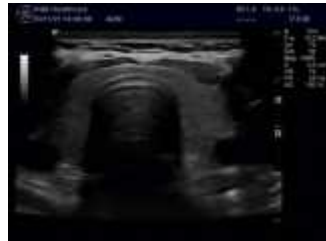体检号: 381751

申请医院: 本院

体检科室: 体检科

检查部位: 甲状腺彩超

经典图像:



影像所见:

甲状腺双侧叶形态正常, 包膜完整, 右侧叶探及囊性结节, 大小约 0.4*0.2cm, 边界清, 余实质回声均匀, CDFI: 未见异常血流信号。

双侧颈部未见明显肿大淋巴结。

影像诊断:

甲状腺右侧叶结节 TI-RADS 2 级

报告医师: 李菊蓉

检查日期: 2023-11-25

审核医师: 李菊蓉

报告日期: 2023-11-25

超声诊断图文报告

流水号: 2206090543

影像号: 1461409

姓名: 王梅

年龄: 50 岁

性别: 女

检查设备: Vivid E95

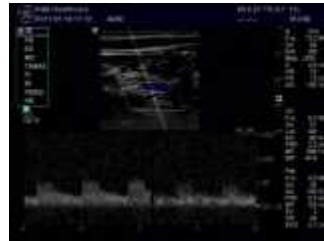
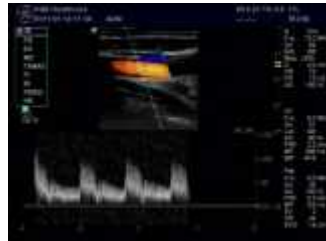
体检号: 381751

申请医院: 本院

体检科室: 体检科

检查部位: 颈部血管彩超

经典图像:



影像所见:

右锁骨下动脉起始处、双侧颈总动脉、颈内、颈外动脉起始段内中膜不增厚, 内壁欠光滑, 管壁未见明确强回声斑。CDFI: 血流充盈好。PW: 频谱形态正常。

双侧椎动脉走行正常, 椎动脉内径正常, 管壁不厚, 管腔内为无回声, CDFI: 血流充盈好。PW: 频谱正常。

影像诊断:

双侧颈动脉、椎动脉未见明显异常

报告医师: 李菊蓉

检查日期: 2023-11-25

审核医师: 李菊蓉

报告日期: 2023-11-25

超声诊断图文报告

流水号: 2206090543

影像号: 1461413

姓名: 王梅

年龄: 50 岁

性别: 女

检查设备: Vivid E95

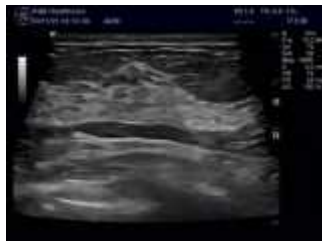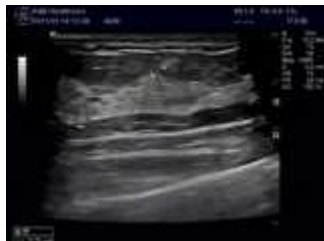体检号: 381751

申请医院: 本院

体检科室: 体检科

检查部位: 乳腺彩超

经典图像:



影像所见:

双侧乳腺腺体层次清晰, 右乳腺体厚 0.8cm, 左乳腺体厚 0.9cm, 乳导管未见扩张, 未见明显占位性病变, CDFI: 未见异常血流信号。

影像诊断:

双侧乳腺未见明显异常

报告医师: 李菊蓉

检查日期: 2023-11-25

审核医师: 李菊蓉

报告日期: 2023-11-25

超声诊断图文报告

流水号: 2206090543

影像号: 1461418

姓名: 王梅

年龄: 50 岁

性别: 女

检查设备: Vivid E95

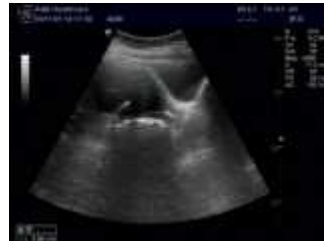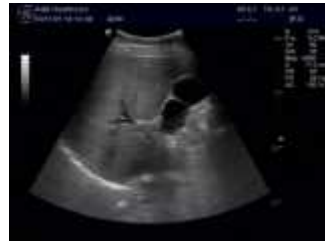体检号: 381751

申请医院: 本院

体检科室: 体检科

检查部位: 全腹彩超

经典图像:



影像所见:

肝脏大小形态正常, 包膜光滑完整, 实质回声细腻增强, 肝内管道系统走行尚清晰, 门静脉及肝内胆管不扩张。

胆囊大小形态正常, 壁不厚、光滑, 囊内透声好, 肝外胆管不扩张。

胰腺大小形态正常, 实质回声均匀, 主胰管不扩张。

脾脏已切除。

双肾大小形态正常, 皮髓质分界清晰, 集合系统未见分离, 双侧输尿管未见扩张。

膀胱充盈佳, 未见明显异常。

后位子宫, 大小约 7.0*6.5*5.6cm, 肌壁回声均匀, 内膜线清晰, 厚 1.0cm, 宫颈厚约 3.6cm, 双侧附件区未见异常。

影像诊断:

1. 轻度脂肪肝

2. 宫颈肥大

报告医师: 李菊蓉

检查日期: 2023-11-25

审核医师: 李菊蓉

报告日期: 2023-11-25