



2205250757

大同瑞慈健康体检

报 告 册

体检编号	380987	工号	24
姓名	王晓东		
性别	男	年龄	51岁
单位	大同市城市管理综合行政执法		
部门	大同市城市管理综合行政执法队		
联系电话	13903526986		
体检日期	2025-11-12		

尊敬的王晓东先生您好！

首先，瑞慈健康体检全体员工欢迎您的光临，并对您的信任表示衷心的感谢！

您于 2025-11-12 （体检编号：380987）完成健康检查，本机构的各科医生已根据您的体检项目及结果，汇总成此份健康体检报告，并经总检医生审核。据此提出对您健康状况的综合分析及建议。

瑞慈健康体检倡导“大健康、大康复”，提出“健康是第一财富（Rich）”的人文理念。希望您仔细阅读并妥善地保管此份健康体检报告，并认真关注报告中的提示与建议，若您对报告内容有任何疑问，可直接与瑞慈健康体检客服部联系，进一步咨询。

健康体检咨询电话：0352-2824444

客户服务咨询电话：0352-2830597

400-6112995

瑞慈健康体检报告由下列内容组成：

第一部分：主检报告

第二部分：分科分项结果

第三部分：检验报告

第四部分：附表

主检报告

检查综述

- 1、【左膝关节核磁平扫】 左侧膝关节： 1. 髌上囊及关节腔积液 2. 股骨下端内侧髁骨髓水肿
- 2、【右侧膝关节 MRI】 右侧膝关节： 1. 髌上囊及关节腔积液 2. 股骨下端骨髓水肿
- 3、【左踝关节核磁平扫】 左侧踝关节： 1. 关节腔少量积液 2. 距骨骨髓水肿
- 4、【右踝关节核磁平扫】 右侧踝关节： 关节腔少量积液

医生建议

【股骨下端内侧髁骨髓水肿】：

(1) 建议骨科诊断治疗。

【髌上囊及关节腔积液】：

(1) 建议骨科诊断治疗。

【股骨下端骨髓水肿】：

(1) 建议骨科诊断治疗。

【关节腔少量积液】：

(1) 建议骨科诊断治疗

【距骨骨髓水肿】：

(1) 建议骨科诊断治疗。

汇总医生： 丁昊炜

主检日期： 2025-11-13

主检医生：

分科结果

检验报告

ID号: 2205250757

影像号: MR20251112046

姓名: 王晓东

年龄: 51岁

性别: 男

检查设备: 西门子 1.5T 磁共振

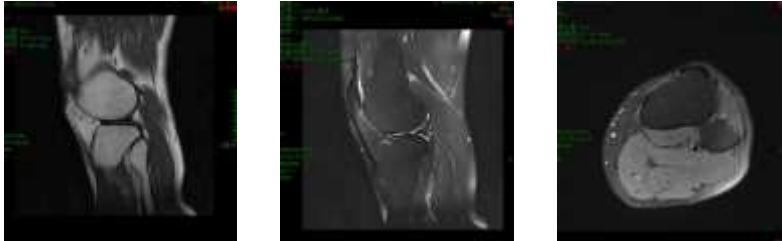体检号: 380987

申请医院: 本院

体检科室: 体检科

检查部位: 左膝关节核磁平扫

经典图像:



影像所见:

左膝关节内外侧半月板大小、形态、信号无异常, 内外侧副韧带及前后交叉韧带未见异常, 髌上囊及关节腔内见长 T1 信号, T2、PD 抑脂像呈高信号, 股骨下端内侧髌骨组织内见斑片状长 T1 信号, T2、PD 抑脂像呈高信号。关节周围软组织未见肿胀。

影像诊断:

左侧膝关节:

1. 髌上囊及关节腔积液
2. 股骨下端内侧髌骨髓水肿

报告医师: 穆丽萍

检查日期: 2025-11-12

审核医师: 陈江莲

报告日期: 2025-11-12

ID号: 2205250757

影像号: MR20251112047

姓名: 王晓东

年龄: 51岁

性别: 男

检查设备: 西门子 1.5T 磁共振

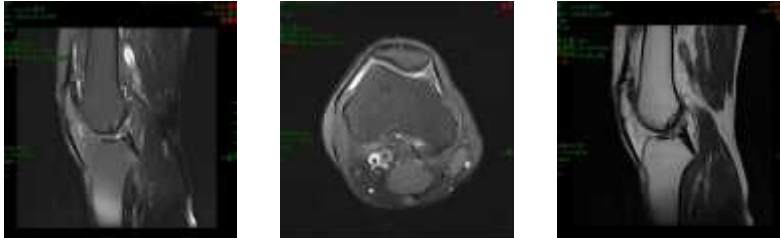
体检号: 380987

申请医院: 本院

体检科室: 体检科

检查部位: 右侧膝关节 MRI

经典图像:



影像所见:

右膝关节内外侧半月板大小、形态、信号无异常, 内外侧副韧带及前后交叉韧带未见异常, 髌上囊及关节腔内见长 T1 信号, T2、PD 抑脂像呈高信号, 股骨下端骨组织内见斑片状长 T1 信号, T2、PD 抑脂像呈高信号。关节周围软组织未见肿胀。

影像诊断:

右侧膝关节:

1. 髌上囊及关节腔积液
2. 股骨下端骨髓水肿

报告医师: 穆丽萍

检查日期: 2025-11-12

审核医师: 陈江莲

报告日期: 2025-11-12

ID号: 2205250757

影像号: MR20251112045

姓名: 王晓东

年龄: 51岁

性别: 男

检查设备: 西门子 1.5T 磁共振

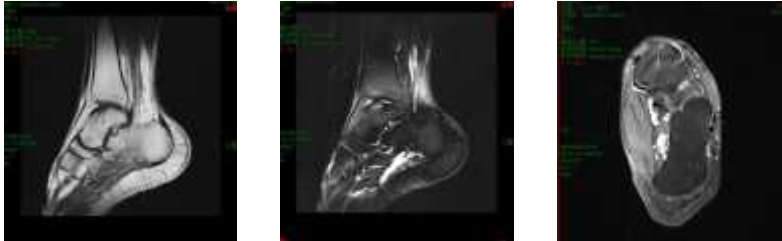体检号: 380987

申请医院: 本院

体检科室: 体检科

检查部位: 左踝关节核磁平扫

经典图像:



影像所见:

左侧踝距关节及距下关节腔内见长 T1 信号, T2、PD 抑脂像呈高信号, 距骨见斑片状同样信号。跟距关节、踝距关节间隙存在, 关节面光滑。距腓前、后韧带、跟腓韧带、跟腱、其他小韧带未见异常。其余所见骨骼未见异常。关节周围软组织未见肿胀。

影像诊断:

- 左侧踝关节: 1. 关节腔少量积液
2. 距骨骨髓水肿

报告医师: 穆丽萍

检查日期: 2025-11-12

审核医师: 陈江莲

报告日期: 2025-11-12

ID号: 2205250757

影像号: MR20251112048

姓名: 王晓东

年龄: 51岁

性别: 男

检查设备: 西门子 1.5T 磁共振

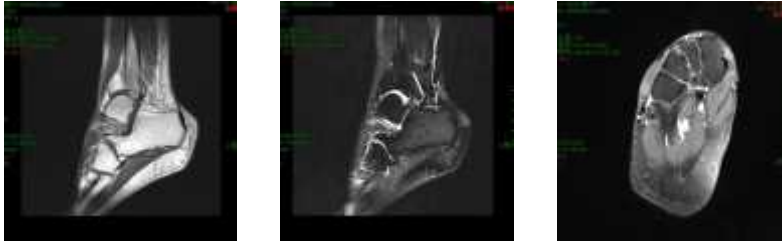体检号: 380987

申请医院: 本院

体检科室: 体检科

检查部位: 右踝关节核磁平扫

经典图像:



影像所见:

右侧踝距关节及距下关节腔内见长 T1 信号, T2、PD 抑脂像呈高信号。跟距关节、踝距关节间隙存在, 关节面光滑。距腓前、后韧带、跟腓韧带、跟腱、其他小韧带未见异常。所见骨骼未见异常。关节周围软组织未见肿胀。

影像诊断:

右侧踝关节: 关节腔少量积液

报告医师: 穆丽萍

检查日期: 2025-11-12

审核医师: 陈江莲

报告日期: 2025-11-12