



2205250756

大同瑞慈健康体检

报 告 册

体检编号	380986	工号	23
姓名	刘海军		
性别	男	年龄	60岁
单位	大同市城市管理综合行政执法		
部门	大同市城市管理综合行政执法队		
联系电话	13835288811		
体检日期	2023-11-17		

尊敬的刘海军先生您好！

首先，瑞慈健康体检全体员工欢迎您的光临，并对您的信任表示衷心的感谢！

您于 2023-11-17 （体检编号：380986）完成健康检查，本机构的各科医生已根据您的体检项目及结果，汇总成此份健康体检报告，并经总检医生审核。据此提出对您健康状况的综合分析及建议。

瑞慈健康体检倡导“大健康、大康复”，提出“健康是第一财富（Rich）”的人文理念。希望您仔细阅读并妥善地保管此份健康体检报告，并认真关注报告中的提示与建议，若您对报告内容有任何疑问，可直接与瑞慈健康体检客服部联系，进一步咨询。

健康体检咨询电话：**0352-2824444**

客户服务咨询电话：**0352-2830597**

400-6112995

瑞慈健康体检报告由下列内容组成：

第一部分：主检报告

第二部分：分科分项结果

第三部分：检验报告

第四部分：附表

主检报告

检查综述

- 1、【身高、体重、血压】（1）体重指数 28.09：超重（2）血压 172/104：本次测量血压偏高
- 2、【生化系列】丙氨酸氨基转移酶 (ALT) 偏高 (56.00 U/L)
- 3、【尿常规】粘液丝偏高 (3 /HP)
- 4、【心电图】1. 窦性心律 2. 左心室高电压
- 5、【心脏彩超】1. 主动脉瓣少量返流 2. 左室舒张功能减低
- 6、【甲状腺彩超】甲状腺双侧叶实质回声粗糙 建议查甲功
- 7、【颈部血管彩超】1. 右侧颈总动脉膨大处内中膜局部增厚 2. 右锁骨下动脉起始处粥样斑块形成
- 8、【全腹彩超】1. 脂肪肝（中度） 2. 肝囊肿
- 9、【动脉硬化检测】1. 1 级高血压

医生建议

【超重】：

(1) 体重指数是判断体重超标或偏低的主要指标。体重是反映和衡量一个人健康状况的重要标志之一，过胖和过瘦都不利于健康，身高体重不协调也不会给人以美感。体重的变化，还会直接反映身体长期的热量平衡状态。

(2) 当需要比较及分析一个人的体重对于不同身高的人所带来的健康影响时，体重指数是一个中立而可靠的指标。其主要适用于需要体重测试、体型肥胖和全身检查的人群。

(3) 体重指数 (BMI) 是世界卫生组织推荐的国际统一使用的肥胖分型标准，也是目前国际上常用的衡量人体胖瘦程度以及是否健康的一个标准，其计算方式为： $BMI = \text{体重 (千克)} / \text{身高 (米} \times \text{米)}$ 。成人的标准值是 BMI 18.5-23.9 之间。低于 18.5 为体重指数偏低；高于 23.9 则为体重指数偏高。

(4) 一般表现为体重超重或肥胖，超重及肥胖会出现一系列代谢性疾病，如高血压、高血糖、高血脂、高尿酸血症等，所以体重指数偏高者一定要注意控制体重。

(5) 合理控制饮食，食品多样化，食物纤维可适量增加，饮食规律，避免暴饮暴食，低盐、低脂饮食为主，减少高热量食物的摄入。

(6) 加强体育锻炼，每天最少保持 30 分钟的中等强度运动。鼓励每天至少快步走 6000 步比较健康。肥胖患者不适合较剧烈的运动，会加重膝关节的负担，可以选择游泳、划船等对膝关节负荷较小的运动。

(7) 定期检查血糖、血脂、肝功、肝脏 B 超等，积极治疗基础性疾病。

(8) 减少热量摄取及增加热量消耗。强调以健康行为、饮食、运动为主的综合治疗。

【本次测量血压偏高】：

(1) 高血压是指收缩期和（或）舒张期动脉血压高于正常，并连续三次不同日测量，血压都高于正常标准，可确定患高血压病。

(2) 高血压的发病与遗传、精神过度紧张、肥胖、吸烟、酗酒、嗜盐等因素有关。血压持久增高，可导致心、脑、肾等脏器的损害。

(3) 原发性高血压由于目前原因不明（部分与遗传有关），须终身服药降压。高血压主要危害心、脑血管和肾脏。一旦确诊“高血压”就要终生服药。

(4) 平时应低盐（每天 5~10g）、低脂饮食（少吃动物脂肪与内脏）；忌烟限酒。遵照医嘱坚持服药，定期测量血压，宜控制在 140/90mmHg 以下，若合并有糖尿病和肾病，要把血压控制在 130/80mmHg 以下。

(5) 血压到正常水平时，说明此时选用的降压药和治疗方案基本合适，但并不意味着高血压已被“治愈”，应坚持治疗。若盲目自行停药或间断服药，常会使血压波动很大，而加重心、脑、肾和血管的损害。

(6) 建议您密切关注血压，保持心情舒畅，劳逸结合，适量运动，控制体重，避免过度劳累、情绪激动等。改进生活方式，适当低盐、低脂、低胆固醇饮食，戒烟酒。必要时心血管专科诊治。

【丙氨酸氨基转移酶(ALT)偏高】：

(1) 丙氨酸氨基转移酶主要存在于肝细胞内，还分布在心肌、骨骼肌、肾脏等部位。肝脏轻度损伤就可能引起肝细胞膜破坏，导致丙氨酸转氨酶释放入血，是肝细胞损害的敏感指标，其增高的程度与肝细胞被破坏的程度成正比。

(2) 丙氨酸氨基转移酶具有临床意义的升高一般要大于正常值的 2-3 倍。如果是生理性的升高多是由于剧烈运动、熬夜、饮酒、感冒、过量食用油腻食物后，致使丙氨酸氨基转移酶轻度升高。

(3) 丙氨酸氨基转移酶病理性升高多由于病毒性肝炎、肝硬化、酒精肝、药物性肝病、脂肪肝、胆囊炎等疾病造成，除了肝胆疾病外，心脏疾病、骨骼疾病等，也可使丙氨酸氨基转移酶升高。

(4) 发现了丙氨酸氨基转移酶升高，排除生理性的原因外，如果超过正常值的两倍，则需要明确升高的原因。首先完善彩超、各型肝炎病毒等检查，如果经复查仍偏高者，应前往消化内科咨询，结合临床治疗。

(5) 平时生活中应清淡饮食、戒烟限酒、避免劳累，多食新鲜果蔬，尤其是富含 V-C 的水果蔬菜。

【粘液丝偏高】：

(1) 尿常规中粘液丝是由尿路中细胞分泌出来的，在有尿路感染时分泌会明显增多，且伴有炎症细胞的出现。

(2) 粘液丝偏高，可分为生理性偏高和病理性偏高两种，生理性偏高一般是由于喝水较少导致的尿液浓缩，一般在喝水后就能达到稀释的效果。

(3) 病理性的粘液丝偏高是由于泌尿系炎症或者是前列腺炎导致的，需要注意观察，多喝水，同时有白细胞等炎症细胞增多时，应及时服用抗感染药物治疗。如果仅有粘液丝的增多而没有白细胞等炎症细胞增多时，尿路有炎症的可能性不大。

(4) 建议平时饮食注意清淡，多喝水，少吃油腻和辛辣的食物，要注意个人清洁卫生，勤洗阴部，注意休息。

【左心室高电压】：

(1) 多见于高血压心脏病，二尖瓣狭窄、肺动脉狭窄、房间隔缺损以及心肌病等。建议查心脏彩超，心血管内科专科治疗。

【左室舒张功能减低】：

(1) 左心室舒张功能是指心肌弹性减低，心脏泵血功能减退。其引起原因，一是随着年龄的增长，心肌组织进行性变。其二是由于冠心病、高血压等慢性心肌病变。一般来说没有原发病变及年龄偏大的人员又无症状，不需要特殊处理，建议心内科结合临床考虑。

【主动脉瓣少量返流】：

(1) 主动脉根部退行性变，会导致主动脉瓣关闭不全的现象，从而形成轻度返流。在很多人中，没有临床症状，只有在做心脏彩超时发现。一般不需要治疗，建议定期复查，必要时心内科结合临床考虑。

【甲状腺双侧叶实质回声粗糙】：

(1) 建议内分泌科诊断治疗，复查甲状腺功能。

【右侧颈总动脉膨大处内中膜局部增厚】：

(1) 颈动脉内中膜增厚是一个超声诊断，它属于血管性疾病（动脉硬化）的早期表现，提示长期发展下去动脉硬化会形成斑块和狭窄闭塞病变。

(2) 建议改变饮食结构，适量增加运动量，减缓动脉硬化发展的速度。如果有血脂高、胆固醇高、高血压、高血糖，就要进行相应的控制和预防，通过药物的干预，避免从内中膜增厚发展成斑块，进一步形成血管狭窄和闭塞的病变。

【右锁骨下动脉起始处粥样斑块形成】：

(1) 颈动脉斑块是动脉硬化后，血管里面的垃圾沉淀在血管壁形成。斑块又分为硬斑和软斑两种。硬斑比较稳定，不容易脱落，软斑不稳定，容易破裂脱落，从而形成血管栓塞。

(2) 建议：1. 减低胆固醇水平。2. 减低高血糖、高血压等高危因素，将血压、血糖控制在理想水平。3. 积极进行生活干预，控制饮食，改善饮食结构，适量增加运动，戒烟限酒。4. 必要时药物治疗。

【肝囊肿】：

(1) 肝囊肿，通俗说就是肝脏中的水泡。绝大多数的肝囊肿都是先天性的，即因先天发育的某些异常导致了肝囊肿形成。

(2) 肝囊肿病因大多数系肝内小胆管发育障碍所致，单发性肝囊肿的发生是由于异位胆管造成。肝囊肿生长缓慢，所以可能长期或终生无症状，其临床表现也随囊肿位置、大小、数目以及有无压迫邻近器官和有无并发症而异。

(3) 肝囊肿是一种较常见的肝脏良性疾病，一般没有什么症状，也不会影响肝功。5CM 以下的肝囊肿一般不需要特殊治疗。当囊肿长大到一定程度，可能会压迫胃肠道而引起症状，如上腹不适饱胀；也有因囊肿继发细菌感染而有腹痛、发热的。

(4) 肝囊肿首次发现，建议作 MRI 或 CT 检查，除外肝内其它占位性病变。

(5) 过大的肝囊肿，对肝脏本身或周围的器官有压迫症状的，或有炎症的，往外科治疗。

(6) 已确诊为肝囊肿，动态观察，定期 B 超检查进行对照，监测囊肿大小。

(7) 解除顾虑和紧张情绪，保持良好心态，切忌大怒。

(8) 多食新鲜蔬菜和水果，保持大便通畅，防止便秘；保证营养，宜食清淡富含蛋白质的食物为主；限制饮酒。

(9) 不宜剧烈运动，防止过度用力，以免增加腹腔压力。

(10) 如有症状请及时就诊。

【脂肪肝】：

(1) 脂肪肝是指肝脏被脂肪浸润，为一种多病因引起的获得性疾病。

(2) 脂肪肝是以肝细胞脂肪变性和脂肪蓄积为病理特征，最常见易患因素有超重或肥胖、进食油腻食物、高脂血症（尤其甘油三酯升高）、营养失调（营养过量或不足）、饮酒、高脂血症、少运动、糖耐量异常、减肥造成体重急剧下降、营养不良、中毒和药物等。

(3) 当肝内脂类（主要为甘油三酯）含量超过肝重的 5% 时为脂肪肝。脂肪肝是一个常见的临床现象，不是一个独立性的疾病。

(4) 值得注意的是，过多的脂肪在肝组织、肝细胞内浸润，引起肝细胞肿大，严重可致肝硬化。脂肪肝是可逆性的，合理饮食、运动及治疗后可恢复。

(5) 合理控制饮食，控制总摄入量，低盐、低脂和低糖类饮食，少吃动物内脏，多吃蔬菜水果；

(6) 控制危险因素，如控制体重、改善胰岛素抵抗、调整血脂紊乱，戒酒、戒烟，坚持长期有氧运动，加强体育锻炼；

(7) 定期复查腹部彩超、血脂、肝功能。

【1 级高血压】：

(1) 高血压是指收缩期和（或）舒张期动脉血压高于正常，并连续三次不同日测量，血压都高于正常标准，可确定患高血压病。

(2) 高血压的发病与遗传、精神过度紧张、肥胖、吸烟、酗酒、嗜盐等因素有关。血压持久增高，可导致心、脑、肾等脏器的损害。

(3) 原发性高血压由于目前原因不明（部分与遗传有关），须终身服药降压。高血压主要危害心、脑血管和肾脏。一旦确诊“高血压”就要终生服药。

(4) 平时应低盐（每天 5~10g）、低脂饮食（少吃动物脂肪与内脏）；忌烟限酒。遵照医嘱坚持服药，定期测量血压，宜控制在 140/90mmHg 以下，若合并有糖尿病和肾病，要把血压控制在 130/80mmHg 以下。

(5) 血压到正常水平时，说明此时选用的降压药和治疗方案基本合适，但并不意味着高血压已被“治愈”，应坚持治疗。若盲目自行停药或间断服药，常会使血压波动很大，而加重心、脑、肾和血管的损害。

(6) 建议您密切关注血压，保持心情舒畅，劳逸结合，适量运动，控制体重，避免过度劳累、情绪激动等。改进生活方式，适当低盐、低脂、低胆固醇饮食，戒烟酒。必要时心血管专科诊治。

汇总医生： 丁昊炜

主检日期： 2023-11-18

主检医生：

分科结果

身高、体重、血压

项目名称	检查结果	项目名称	检查结果
身高	178cm	体重	89kg
血压	172/104mmHg		

***小结：**

(1) 体重指数 28.09：超重

(2) 血压 172/104：本次测量血压偏高

操作员：张悦 检查日期:2023-11-17 检查医生：卢文举

眼科

项目名称	检查结果	项目名称	检查结果
视力(左)	0.8	视力(右)	0.8
辨色力	正常	眼睑	正常
结膜	正常	泪器	正常
角膜	正常	虹膜	正常
瞳孔	正常	晶状体	正常
玻璃体	正常	眼底	未见异常

***小结：**

未见异常

操作员：田野青 检查日期:2023-11-17 检查医生：田野青

检验报告

血流变

项目名称	检查结果	单位	参考值	提示
全血粘度高切 200/s	4.22	mpas	3.53--4.65	
全血粘度中切 100/s	4.53	mpas	3.6--4.9	
全血粘度中切 50/s	4.98	mpas	4.7--5.9	
全血还原粘度高切	6.27	mpas	3.66--8.48	
全血还原粘度低切	39.31	mpas	31.8--50.2	
血浆粘度	1.33	mpas	1.26--1.70	
血沉(ESR)	8.40	mm/h	0--15	
红细胞压积	0.46	L/L	0.40--0.50	
红细胞聚集指数	4.60		3.79--6.05	
红细胞变形指数	0.80		0.51--1.02	
红细胞刚性指数	4.72		2.15--6.73	
血沉方程 K 值	35.51	mm/h	0--77	
全血粘度 1/s	19.41	mpas	17.6--21.3	
全血高切相对指数	3.17		2.08--3.69	
全血低切相对指数	14.60		10.37--16.94	

*小结:

未见异常

操作员：梁可欣 检查日期:2023-11-17

检查医生:陈建国

尿常规

项目名称	检查结果	单位	参考值	提示
胆红素(BIL)	-		阴性	
隐血(ERY)	-		阴性	
小圆上皮细胞(SRC)	0	个/ul	0--0	

维生素 C	-		阴性	
异常红细胞	0	个/ul	0--3	
红细胞（正常）	3	个/ul	0--6	
鳞状上皮细胞	0	个/ul	0--0	
粘液丝	3	个/ul	0--0	↑
尿葡萄糖(GLU)	-		阴性	
酮体(KET)	-		阴性	
比重(SG)	1.020		1.003--1.030	
酸碱度(PH)	6.0		4.5--8.0	
尿蛋白质(PRO)	-		阴性	
尿胆原(URO)	-		阴性	
亚硝酸盐(NIT)	-		阴性	
尿白细胞(LEU)	-		阴性	

***小结:**

粘液丝偏高(3 /HP)

操作员：祁佳佳 检查日期:2023-11-17 检查医生:陈建国

生化系列

项目名称	检查结果	单位	参考值	提示
总蛋白(T PROT)	72.3	g/L	65--85	
白蛋白(ALB)	49.90	g/L	40--55	
球蛋白(GLB)	22.40	g/L	15--35	
白蛋白/球蛋白(ALB/GLB)	2.23		1.0--2.5	
碱性磷酸酶(ALP)	93.0	U/L	45--125	
肌酐(CREA)	75.00	umol/L	57--111	
尿酸(UA)	364.00	umol/L	200--420	
乳酸脱氢酶(LDH)	183.00	U/L	120--250	
淀粉酶(AMY)	87.00	IU/L	35--135	

葡萄糖(GLU)	5.46	mmol/L	3.89--6.1	
总胆红素(TBIL)	12.30	umol/L	0--26	
直接胆红素(DBIL)	3.8	umol/L	0--8.0	
间接胆红素(IBIL)	8.50	umol/L	0--17.39	
丙氨酸氨基转移酶(ALT)	56.00	U/L	9--50	↑
门冬氨酸氨基转移酶(AST)	35.00	U/L	15--40	
尿素测定 (Urea)	5.10	mmol/L	3.6--9.5	
肌酸激酶(CK)	98.00	U/L	50--310	
α-羟丁酸脱氢酶	144.00	U/L	72--182	
C 反应蛋白	0.70	mg/dl	0--3	
动脉硬化指数	1.78		1.31--3.19	
谷草比谷丙	0.63		0.4--2.5	
总胆固醇(CHOL)	3.49	mmol/L	2.59--5.2	
甘油三脂(TG)	1.67	mmol/L	0.7--1.7	
低密度脂蛋白(LDL)	1.82	mmol/L	0--4.13	
高密度脂蛋白(HDL)	1.02	mmol/L	0.77--1.55	

***小结:**

丙氨酸氨基转移酶(ALT)偏高(56.00 U/L)

操作员：王文静 检查日期:2023-11-17 检查医生:陈建国

血常规（五分类）

项目名称	检查结果	单位	参考值	提示
白细胞(WBC)	6.14	10 ⁹ /L	3.5--9.5	
淋巴细胞绝对值(LY#)	1.71	10 ⁹ /L	1.1--3.2	
淋巴细胞百分比(LY%)	27.8	%	20--50	
中性粒细胞绝对值(GR#)	3.89	10 ⁹ /L	1.8--6.3	
中性粒细胞百分比(GR%)	63.4	%	40--75	
嗜碱性粒细胞绝对值(BA#)	0.03	10 ⁹ /L	0--0.06	

嗜碱性粒细胞百分比 (BA%)	0.5	%	0--1.0
嗜酸性粒细胞绝对值(EO#)	0.07	10 ⁹ /L	0.02--0.52
嗜酸性粒细胞百分比 (EO%)	1.1	%	0.4--8.0
血小板(PLT)	211	10 ⁹ /L	125--350
血小板分布宽度(PDW)	16.2	%	15--17
平均血小板体积(MPV)	11.0	fl	6.0--14.0
血小板压积(PCT)	0.232	%	0.11--0.28
红细胞(RBC)	5.03	10 ¹² /L	4.3--5.8
血红蛋白	158	g/L	130--175
红细胞压积(HCT)	46.5	%	40--50
红细胞平均体积(MCV)	92.5	fl	82--100
平均血红蛋白含量(MCH)	31.5	pg	27--34
平均血红蛋白浓度(MCHC)	340	g/L	316--354
单核细胞绝对值(MO#)	0.44	10 ⁹ /L	0.1--0.60
单核细胞百分比(MO%)	7.2	%	3--10
红细胞分布宽度标准差 (RDW-SD)	42.0	fl	35--56
红细胞分布宽度变异系数 (RDW-CV)	12.0	%	10.6--16.6
大血小板比率	32.5	%	11--45
大血小板数目	69	10 ⁹ /L	30--90
未成熟粒细胞数目	0.03	10 ⁹ /L	0--999
未成熟粒细胞百分比	0.4	%	0--100
有核红细胞数目	0.000	10 ⁹ /L	0--9999
有核红细胞百分比	0.00	/100WBC	0--9999

***小结:**

未见异常

操作员：余雅倩 检查日期:2023-11-17 检查医生:陈建国

同型半胱氨酸

项目名称	检查结果	单位	参考值	提示
同型半胱氨酸	14.23	umol/L	0--15	

***小结:**

未见异常

操作员：王文静 检查日期:2023-11-17 检查医生:陈建国

尿沉渣

项目名称	检查结果	单位	参考值	提示
白细胞尿	3	个/ul	0--13	
上皮细胞(EC)	0	/HP	0--28	
管型(CAST)	0	个/ul	0--1	
霉菌(尿)	0	/HP	0--0	
结晶	0	/HP	0--10	
透明度(CLA)	清亮			
胆红素(BIL)	-		阴性	
颜色(Colour)	淡黄色			
红细胞(尿)(RBC)	3	个/ul	0--6	

***小结:**

未见异常

操作员：祁佳佳 检查日期:2023-11-17 检查医生:陈建国

大同瑞慈康复医院 12导联心电图报告

刘海军 男 60岁 体检号:380986

病床号:

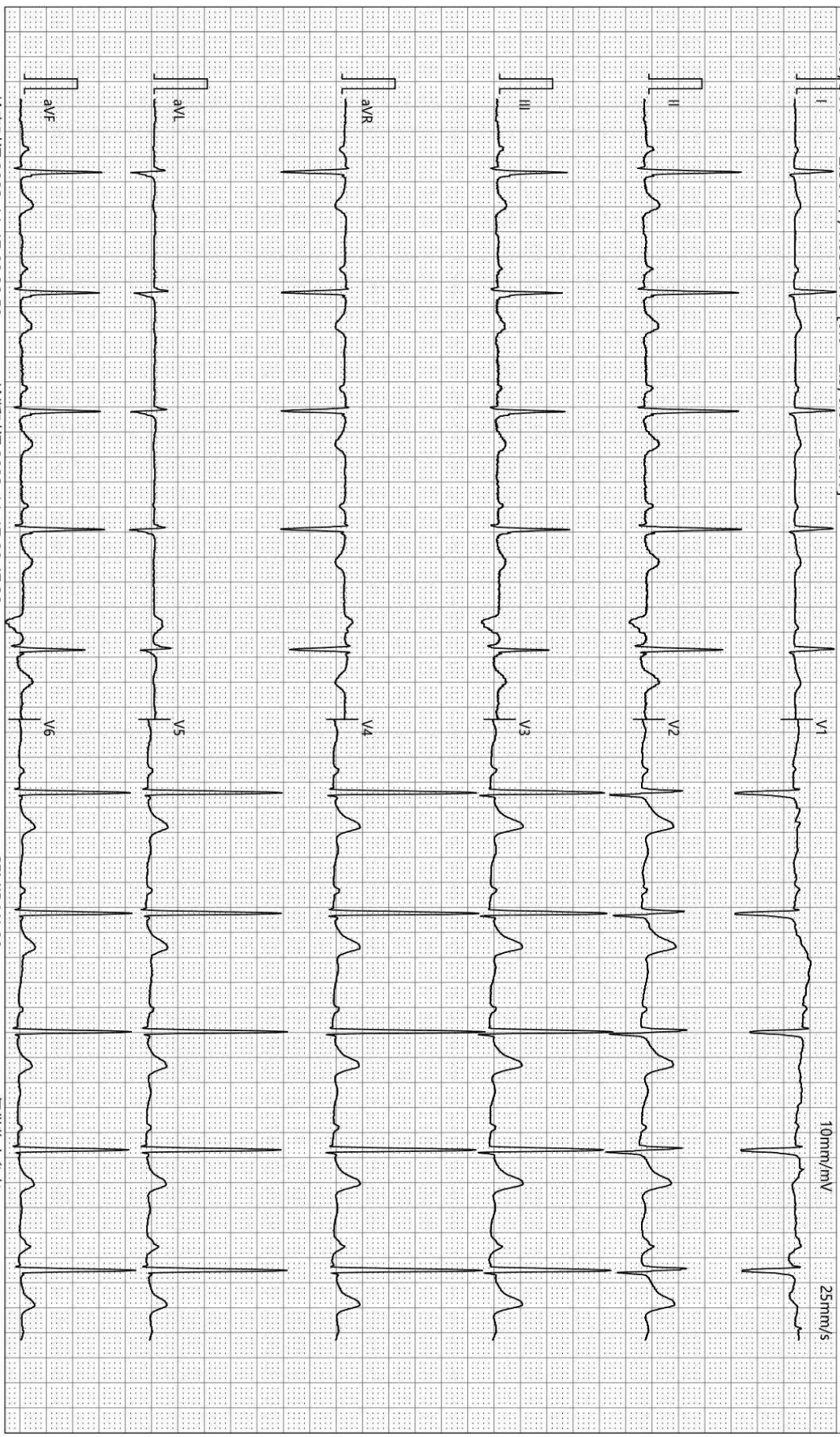
诊断结果:

- 1.窦性心律
- 2.左心室高电压

诊断医生:

张生 陶志娟

HR	: 62bpm	[60 ~ 100bpm]
P	: 96ms	[0 ~ 110ms]
PR	: 188ms	[120 ~ 200ms]
QRS	: 95ms	[60 ~ 100ms]
QT/QTc	: 399/407ms	[320 ~ 440/0 ~ 450ms]
P/QRS/T	: 66/69/63deg.	[0 ~ 75/-30 ~ 90/0 ~ 75deg]
RV5/VS1	: 2.581 1/1.038mV	[0.0 ~ 2.5/0.0 ~ 2.0mV]



检查时间:2023-11-17 08:32:58

诊断时间:2023-11-17 08:47:32

SEMIP V1.90

仅供临床参考

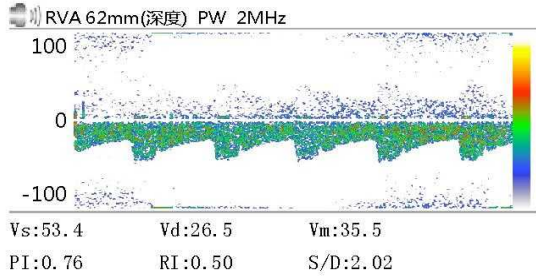
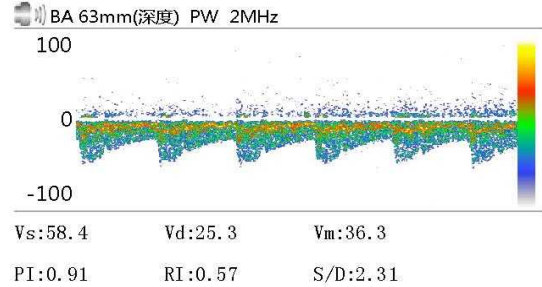
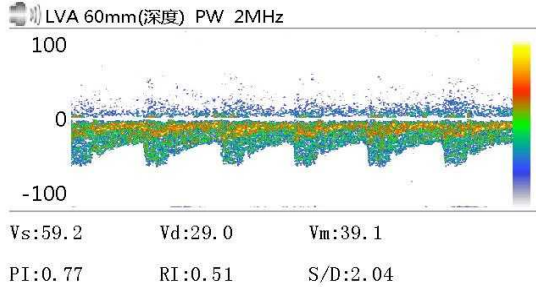
Text



大同瑞慈健康体检

颅内多普勒血流图 (TCD) 检查报告单

姓名: 刘海军 性别: 男 年龄: 60 岁 检查号: 2205250756
 申请科室: 体检科 申请医师: 李菊蓉 检查类型: 颅内血管 床号:



Vs: Vd: Vm:
 PI: RI: S/D:

Vs: Vd: Vm:
 PI: RI: S/D:

Vs: Vd: Vm:
 PI: RI: S/D:

医生意见

结论: 椎-基底动脉脑血管超声未见异常。

李菊蓉

检查日期: 2023-11-17

本报告单仅提供临床参考

DR 诊断图文报告

流水号: 2205250756

影像号: DX20231116027

姓名: 刘海军

年龄: 60 岁

性别: 男

检查设备: 西门子数字 X 线摄影

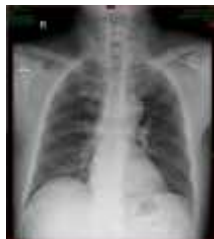体检号: 380986

申请医院: 本院

体检科室: 体检科

检查部位: 胸部正位片

经典图像:



影像所见:

胸廓对称。气管居中，纵隔无移位。双肺野清晰。肺门影未见增大。心脏大小、形态正常。双膈面光滑，肋膈角锐利。

影像诊断:

胸部平片未见异常。

报告医师: 李贵

检查日期: 2023-11-17

审核医师: 李贵

报告日期: 2023-11-17

双源 CT 诊断图文报告

流水号: 2205250756

影像号: CT20231116086

姓名: 刘海军

年龄: 60 岁

性别: 男

检查设备: 西门子量子双源 CT

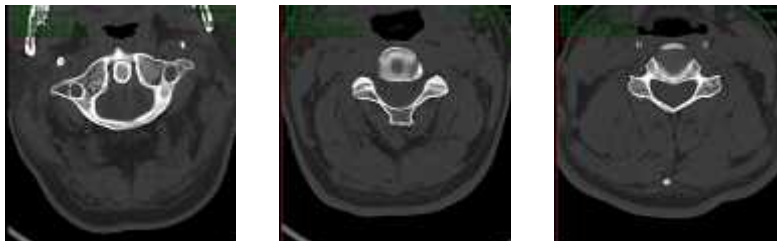
体检号: 380986

申请医院: 本院

体检科室: 体检科

检查部位: CT 检查二

经典图像:



影像所见:

颈椎曲度变直, 序列整齐, 颈环枢关节对称, 附件横突孔等大等圆, 颈椎体骨质未见异常。未见压迫颈髓硬膜囊, 颈髓软组织形态如常, 邻近椎管未见变窄, 附件小关节骨质未见异常。

影像诊断:

颈椎未见明显异常

报告医师: 剧艳军

检查日期: 2023-11-17

审核医师: 剧艳军

报告日期: 2023-11-17

超声诊断图文报告

流水号: 2205250756

影像号: 1451513

姓名: 刘海军

年龄: 60 岁

性别: 男

检查设备: Vivid E95

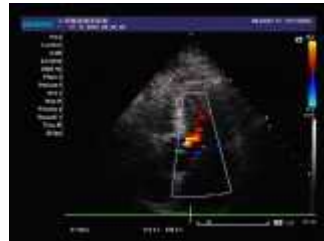
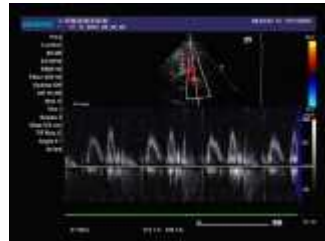
体检号: 380986

申请医院: 本院

体检科室: 体检科

检查部位: 心脏彩超

经典图像:



影像所见:

超声测量 (单位: mm)

升主动脉内径 29 (32±3mm)

左房内径 35 (35mm)

室间隔 10 (8-11mm)

左室内径 39 (47±4mm)

左室后壁 10 (8-11mm)

EF% (50-80%)

右室内径 25 (36±4mm)

右房内径 28 (36±4mm)

FS% (28-41%)

主肺动脉内径 20 (23±3mm)

升主动脉内径正常, 心脏各腔室大小正常, 室间隔厚度正常, 左室壁未见明显节段性运动异常, 主动脉瓣回声正常, 舒张期瓣下可见少量返流信号, 余瓣膜及启闭功能未见明显异常, 舒张期二尖瓣口血流频谱 E/A<1, 心包腔未见积液。

影像诊断:

1. 主动脉瓣少量返流
2. 左室舒张功能减低

报告医师: 李菊蓉

检查日期: 2023-11-17

审核医师: 李菊蓉

报告日期: 2023-11-17

超声诊断图文报告

流水号: 2205250756

影像号: 1451522

姓名: 刘海军

年龄: 60岁

性别: 男

检查设备: Vivid E95

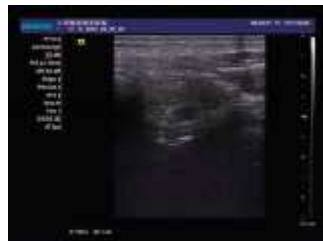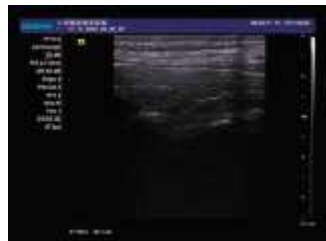体检号: 380986

申请医院: 本院

体检科室: 体检科

检查部位: 甲状腺彩超

经典图像:



影像所见:

甲状腺双侧叶形态正常, 包膜完整, 实质回声粗糙, 呈蜂窝样改变, CDFI: 未见异常血流信号。
双侧颈部未见明显肿大淋巴结。

影像诊断:

甲状腺双侧叶实质回声粗糙 建议查甲功

报告医师: 李菊蓉

检查日期: 2023-11-17

审核医师: 李菊蓉

报告日期: 2023-11-17

超声诊断图文报告

流水号: 2205250756

影像号: 1451525

姓名: 刘海军

年龄: 60岁

性别: 男

检查设备: Vivid E95

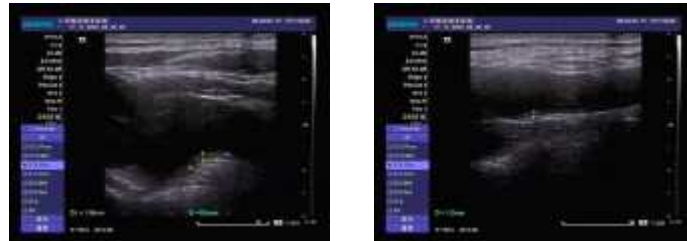
体检号: 380986

申请医院: 本院

体检科室: 体检科

检查部位: 颈部血管彩超

经典图像:



影像所见:

右锁骨下动脉起始处探及混合回声斑, 大小约 1.6*8.5mm, 右侧颈总动脉膨大处内中膜局部增厚, 厚约 1.2mm, 左侧颈总动脉、双侧颈内、颈外动脉起始段内中膜不增厚, 内壁欠光滑, 管壁未见明确强回声斑。CDFI: 血流充盈好。PW: 频谱形态正常。

双侧椎动脉走行正常, 椎动脉内径正常, 管壁不厚, 管腔内为无回声, CDFI: 血流充盈好。PW: 频谱正常。

	内径 mm	流速 cm/s	RI
左侧椎动脉	3.4	44.9	0.67
右侧椎动脉	3.2	51.5	0.62

影像诊断:

1. 右侧颈总动脉膨大处内中膜局部增厚
2. 右锁骨下动脉起始处粥样斑块形成

报告医师: 李菊蓉

检查日期: 2023-11-17

审核医师: 李菊蓉

报告日期: 2023-11-17

超声诊断图文报告

流水号: 2205250756

影像号: 1451537

姓名: 刘海军

年龄: 60岁

性别: 男

检查设备: Vivid E95

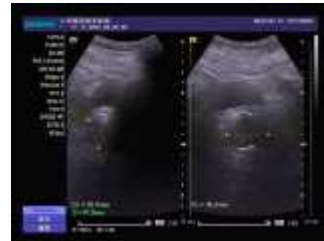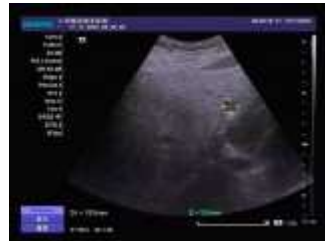体检号: 380986

申请医院: 本院

体检科室: 体检科

检查部位: 全腹彩超

经典图像:



影像所见:

肝脏大小形态正常,包膜光滑完整,肝内探及囊性回声,大小约1.4*1.2cm,边界清,内透声好,余实质回声细腻增强,后方回声伴衰减,肝内管道系统走行欠清晰,门静脉及肝内胆管不扩张。

胆囊大小形态正常,壁不厚、光滑,囊内透声好,肝外胆管不扩张。

胰腺大小形态正常,实质回声均匀,主胰管不扩张。

脾脏大小形态正常,实质回声均匀,脾门静脉不宽。

双肾大小形态正常,皮髓质分界清晰,集合系统未见分离,双侧输尿管未见扩张。

膀胱充盈尚可,壁光滑,内清晰。

前列腺形态正常,大小约2.9*3.9*3.1cm,实质回声欠均匀。

影像诊断:

1. 脂肪肝(中度)
2. 肝囊肿

报告医师: 李菊蓉

检查日期: 2023-11-17

审核医师: 李菊蓉

报告日期: 2023-11-17