



2205250724

大同瑞慈健康体检

报 告 册

体检编号	380782	工号	52
姓名	赵丽琴		
性别	女	年龄	44岁
单位	平城区总工会		
部门	平城区总工会		
联系电话	13703522823		
体检日期	2024-07-17		

尊敬的 赵丽琴女士 您好！

首先，瑞慈健康体检全体员工欢迎您的光临，并对您的信任表示衷心的感谢！

您于 2024-07-17 （体检编号：380782）完成健康检查，本机构的各科医生已根据您的体检项目及结果，汇总成此份健康体检报告，并经总检医生审核。据此提出对您健康状况的综合分析及建议。

瑞慈健康体检倡导“大健康、大康复”，提出“健康是第一财富（Rich）”的人文理念。希望您仔细阅读并妥善地保管此份健康体检报告，并认真关注报告中的提示与建议，若您对报告内容有任何疑问，可直接与瑞慈健康体检客服部联系，进一步咨询。

健康体检咨询电话：**0352-2824444**

客户服务咨询电话：**0352-2830597**
400-6112995

瑞慈健康体检报告由下列内容组成：

第一部分：主检报告

第二部分：分科分项结果

第三部分：检验报告

第四部分：附表

主检报告

检查综述

- 【身高、体重、血压】 (1) 血压 143/83：本次测量收缩期血压偏高
- 【血常规（五分类）】 嗜碱性粒细胞百分比(BA%) 偏高(1.1 %)
- 【生殖道微生态】 G-杆菌+ G+球菌++
- 【尿沉渣】 白细胞尿偏高(21 个/u1) 上皮细胞(EC) 偏高(30 /HP)
- 【血脂四项】 动脉硬化指数偏低(1.09) 总胆固醇(CHOL) 偏高(5.93 mmol/L) 高密度脂蛋白(HDL) 偏高(2.05 mmol/L)
- 【尿常规】 鳞状上皮细胞偏高(30 /HP) 粘液丝偏高(14 /HP) 尿白细胞(LEU)1+
- 【妇科内诊】 (1) 阴道炎
- 【全腹彩超】 宫内节育器位置正常

医生建议

【本次测量收缩期血压偏高】：

- 所谓单纯收缩期高血压，顾名思义是指一个人的舒张压（即低压）不高，仅仅是收缩压（即高压）超过正常范围。
- 单纯收缩期高血压标准为收缩压在 140mmHg 以上，舒张压为 90mmHg 以下。如果收缩压在 140-149mmHg，又称单纯收缩期临界高血压。由于单纯收缩期高血压大部分发生在 60 岁以上的老年人，故又称老年单纯收缩期高血压。
- 当病人患动脉硬化、甲状腺功能亢进、主动脉关闭不全、体循环动静脉瘘、动脉导管未闭及原因不明的高动力循环状态时，也常伴有收缩期高血压，但这些不包括在单纯收缩期高血压范围内。
- 劳逸结合，保持良好身心状态。避免各种诱因：如情绪低落、紧张等。改进生活方式，适当低盐、低脂、低胆固醇饮食，戒烟酒。必要时心血管专科诊治，定期复诊。
- 平时应低盐（每天 5~10g）、低脂饮食（少吃动物脂肪与内脏）；忌烟限酒。遵照医嘱坚持服药，定期测量血压，宜控制在 140/90mmHg 以下，若合并有糖尿病和肾病，要把血压控制在 130/80mmHg 以下。
- 血压到正常水平时，说明此时选用的降压药和治疗方案基本合适，但并不意味着高血压已被“治愈”，应坚持治疗。若盲目自行停药或间断服药，常会使血压波动很大，而加重心、脑、肾和血管的损害。

【嗜碱性粒细胞百分比(BA%) 偏高】：

- 供内科结合临床参考。

【G-杆菌+】：

- 阴道微生物学检查是用于提示除阴道的正常菌群之外，可致病的菌群类别判断，用于临床治疗指导。

【G+球菌++】：

- 阴道微生物学检查是用于提示除阴道的正常菌群之外，可致病的菌群类别判断，用于临床治疗指导。

【白细胞尿偏高】：

- 白细胞尿偏高，一般提示为泌尿系感染，白细胞数目跟感染的程度相关，细菌感染的程度越重，白细胞数目增加的越高。建议往泌尿外科诊断治疗。

【上皮细胞(EC)偏高】：

- (1)尿液中的上皮细胞主要包括肾小管上皮细胞、移行上皮细胞、鳞状上皮细胞。尿液中出现肾小管上皮细胞，多见于肾小管病变。移行上皮细胞提示相应部位的病变。
- (2)在正常的尿液中可见少量的鳞状上皮细胞，如果鳞状上皮细胞大量增加，并伴有白细胞增多，则提示有炎症，女性患者则因排除阴道分泌物混入的位于阴道表层的扁平上皮细胞。

【总胆固醇(CHOL)偏高】：

- (1)总胆固醇是脂质的主要成分之一，其数量受年龄、家族、性别、饮食、遗传等多种因素影响。总胆固醇对人体生长发育以及新陈代谢有重要的作用，正常值是2.59-5.20mmol/L。
- (2)总胆固醇升高后，会增加类脂物质的堆积，会产生更多的血管斑块，进而增加心脑血管疾病的风险。大于5.21-5.69mmol/L是胆固醇的临界偏高，即使是一个完全健康的人，只要总胆固醇>7.2mmol/L或低密度脂蛋白>4.9mmol/L，未来发生心脑血管的风险就明显增高，应该马上治疗。
- (3)总胆固醇升高根据病因可分为两大类：一是原发性，是由于遗传因素缺陷所致，另一种是继发性，可引起其升高的疾病主要有糖尿病、高血压、甲减、肝肾疾病等。
- (4)降低总胆固醇的治疗中，原发性偏高应积极应用降脂药，曾经选择他汀类药物，胆固醇任不能达标的，可联合用药（如依折麦布等）。
- (5)如果总胆固醇偏高，且患者有糖尿病、高血压、甲减、肝肾疾病或者已经发生心脑血管疾病的人更应积极用药，控制降低疾病风险。
- (6)戒烟，增强运动，采用低脂、低糖饮食，少食富含脂肪、胆固醇及饱和脂肪酸的食物，多进食蔬菜、水果、豆制品、粗粮、鱼和高纤维食品。
- (7)必要时在医师指导下使用降脂药物治疗，并前往内分泌科复诊。

【动脉硬化指数偏低】：

- (1)建议内科结合临床参考。

【高密度脂蛋白(HDL)偏高】：

- (1)高密度脂蛋白(HDL)主要在肝脏合成，具有抗动脉粥样硬化的功能，是冠心病的保护因子。高密度脂蛋白(HDL)能将周围组织包括动脉壁内的胆固醇运转到肝脏进行代谢，是一种抗动脉粥样硬化的血浆脂蛋白。
- (2)高密度脂蛋白(HDL)的含量与心血管的发病率和病变程度呈负相关，即高密度脂蛋白(HDL)减低，患冠心病的危险性增加；高密度脂蛋白(HDL)含量增高，患冠心病的危险性降低。
- (3)高密度脂蛋白(HDL)对冠心病的临床诊断是一个重要的参考指标。它的升高是临床冠心病保护因子之一，并能防治和延缓动脉粥样硬化的发展。
- (4)血清中高密度脂蛋白(HDL)的降低，预示着冠心病的出现。临床上常同时测定高密度脂蛋白(HDL)和血清总胆固醇，并根据它们的比值作为冠心病的信息指标。
- (5)高密度脂蛋白(HDL)减少，主要见于冠心病、冠状动脉粥样硬化、高甘油三酯血症、慢性贫血、脑血管病、糖尿病、急慢性肝炎、肝硬化等疾病。
- (6)戒烟，增强运动，采用低脂、低糖饮食，少食富含脂肪、胆固醇及饱和脂肪酸的食物，多进食蔬菜、水果、豆制品、粗粮、鱼和高纤维食品。
- (7)建议当高密度脂蛋白(HDL)减少时，可参考其他相关指标，积极治疗基础性疾病，往内分泌科复诊。

【鳞状上皮细胞偏高】：

- (1)在生理情况下，机体正常的新陈代谢都会引起鳞状上皮细胞的脱离，这是一种正常的机体现象。如果长时间出现鳞状上皮细胞偏高的现象时，则有可能是尿路感染、泌尿系统结石等因素导致，应及时往泌尿外科进一步诊断治疗。

【粘液丝偏高】：

- (1)尿常规中粘液丝是由尿路中细胞分泌出来的，在有尿路感染时分泌会明显增多，且伴有炎症细胞的出现。
- (2)粘液丝偏高，可分为生理性偏高和病理性偏高两种，生理性偏高一般是由于喝水较少导致的尿液浓缩，一般在喝水后就能达到稀释的效果。

(3)病理性的粘液丝偏高是由于泌尿系炎症或者是前列腺炎导致的，需要注意观察，多喝水，同时有白细胞等炎症细胞增多时，应及时服用抗感染药物治疗。如果仅有粘液丝的增多而没有白细胞等炎症细胞增多时，尿路有炎症的可能性不大。

(4)建议平时饮食注意清淡，多喝水，少吃油腻和辛辣的食物，要注意个人清洁卫生，勤洗阴部，注意休息。

【尿白细胞(LEU)1+】：

(1)建议泌尿外科诊断治疗。

【阴道炎】：

(1)阴道炎是阴道粘膜及粘膜下结缔组织的炎症，是妇科门诊常见的疾病。

(2)正常健康妇女，由于解剖学及生物化学特点，阴道对病原体的侵入有自然防御功能，当阴道的自然防御功能遭到破坏，则病原体易于侵入，导致阴道炎症。

(3)绝经后妇女由于雌激素缺乏，阴道上皮菲薄，细胞内糖原含量减少，阴道PH高达7左右，故阴道抵抗力低下，比青春期及育龄妇女易受感染。

(4)阴道炎临床上以白带的性状发生改变以及外阴痒痒灼痛为主要临床特点，感染累及尿道时，可有尿痛、尿急等症状。常见的阴道炎有细菌性阴道病、滴虫性阴道炎、霉菌性阴道炎、老年性阴道炎。

(5)阴道炎由不同的病原体感染所致，一旦出现外阴不适，白带异常，立即去医院检查，确定病原体，针对病因治疗。

汇总医生： 樊兴国

主检日期： 2024-07-18

主检医生：

分科结果

身高、体重、血压

项目名称	检查结果	项目名称	检查结果
身高	165cm	体重	67kg
血压	143/83mmHg		

***小结:**

(1) 血压 143/83: 本次测量收缩期血压偏高

操作员: 杨彦霞 检查日期:2024-07-17 检查医生: 名燕凌

妇科内诊

项目名称	检查结果	项目名称	检查结果
外阴	正常	尿道口	正常
阴道	阴道炎	子宫	正常
附件	正常	宫颈	光滑
后穹窿	正常		

***小结:**

(1) 阴道炎

操作员: 智美玲 检查日期:2024-07-17 检查医生: 智美玲

检验报告

尿常规

项目名称	检查结果	单位	参考值	提示
胆红素(BIL)	-		阴性	
隐血(ERY)	-		阴性	
小圆上皮细胞(SRC)	0	个/ul	0--0	
维生素 C	-		阴性	
异常红细胞	0	个/ul	0--3	
红细胞（正常）	2	个/ul	0--6	
鳞状上皮细胞	30	个/ul	0--0	↑
粘液丝	14	个/ul	0--0	↑
尿葡萄糖(GLU)	-		阴性	
酮体(KET)	-		阴性	
比重(SG)	1.020		1.003--1.030	
酸碱度(PH)	6.5		4.5--8.0	
尿蛋白质(PRO)	-		阴性	
尿胆原(URO)	-		阴性	
亚硝酸盐(NIT)	-		阴性	
尿白细胞(LEU)	1+		阴性	

*小结:

鳞状上皮细胞偏高(30 /HP) 粘液丝偏高(14 /HP) 尿白细胞(LEU)1+

操作员：赵伟 检查日期:2024-07-17 检查医生:陈建国

血常规（五分类）

项目名称	检查结果	单位	参考值	提示
白细胞(WBC)	4.83	10 ⁹ /L	3.5--9.5	
淋巴细胞绝对值(LY#)	2.08	10 ⁹ /L	1.1--3.2	

淋巴细胞百分比(LY%)	43.0	%	20--50	
中性粒细胞绝对值(GR#)	2.24	10 ⁹ /L	1.8--6.3	
中性粒细胞百分比(GR%)	46.5	%	40--75	
嗜碱性粒细胞绝对值(BA#)	0.05	10 ⁹ /L	0--0.06	
嗜碱性粒细胞百分比(BA%)	1.1	%	0--1.0	↑
嗜酸性粒细胞绝对值(EO#)	0.15	10 ⁹ /L	0.02--0.52	
嗜酸性粒细胞百分比(EO%)	3.0	%	0.4--8.0	
血小板(PLT)	247	10 ⁹ /L	125--350	
血小板分布宽度(PDW)	16.1	%	15--17	
平均血小板体积(MPV)	10.7	fl	6.0--14.0	
血小板压积(PCT)	0.265	%	0.11--0.28	
红细胞(RBC)	4.76	10 ¹² /L	3.8--5.1	
血红蛋白	140	g/L	115--150	
红细胞压积(HCT)	42.8	%	35--45	
红细胞平均体积(MCV)	89.9	fl	82--100	
平均血红蛋白含量(MCH)	29.4	pg	27--34	
平均血红蛋白浓度(MCHC)	327	g/L	316--354	
单核细胞绝对值(MO#)	0.31	10 ⁹ /L	0.1--0.60	
单核细胞百分比(MO%)	6.4	%	3--10	
红细胞分布宽度标准差(RDW-SD)	54.4	fl	35--56	
红细胞分布宽度变异系数(RDW-CV)	16.1	%	10.6--16.6	
大血小板比率	30.0	%	11--45	
大血小板数目	74	10 ⁹ /L	30--90	
未成熟粒细胞数目	0.00	10 ⁹ /L	0--999	
未成熟粒细胞百分比	0.1	%	0--100	
有核红细胞数目	0.000	10 ⁹ /L	0--9999	

有核红细胞百分比	0.00	/100WBC	0--9999	
----------	------	---------	---------	--

***小结:**

嗜碱性粒细胞百分比(BA%)偏高(1.1 %)

操作员：乔叶 检查日期:2024-07-17 检查医生:陈建国

肾功三项

项目名称	检查结果	单位	参考值	提示
肌酐(CREA)	59.00	umol/L	41--73	
尿酸(UA)	299.00	umol/L	140--340	
尿素测定 (Urea)	5.30	mmol/L	2.6--7.5	

***小结:**

未见异常

操作员：刘慧芳 检查日期:2024-07-17 检查医生:陈建国

空腹血糖

项目名称	检查结果	单位	参考值	提示
葡萄糖(GLU)	4.72	mmol/L	3.89--6.1	

***小结:**

未见异常

操作员：刘慧芳 检查日期:2024-07-17 检查医生:陈建国

生殖道微生态

项目名称	检查结果	单位	参考值	提示
线索细胞	-			
清洁度	III			
上皮细胞(白带)	++			
滴虫	-			
G-球菌	-			

霉菌	-			
G-杆菌	+			
G+杆菌	-			
G+球菌	++			

***小结:**

G-杆菌+ G+球菌++

操作员：余雅倩 检查日期:2024-07-18 检查医生:陈建国

尿沉渣

项目名称	检查结果	单位	参考值	提示
白细胞尿	21	个/ul	0--13	↑
上皮细胞(EC)	30	/HP	0--28	↑
管型(CAST)	0	个/ul	0--1	
霉菌(尿)	0	/HP	0--0	
结晶	0	/HP	0--10	
透明度(CLA)	清亮			
胆红素(BIL)	-		阴性	
颜色(Colour)	淡黄色			
红细胞(尿)(RBC)	2	个/ul	0--6	

***小结:**

白细胞尿偏高(21 个/ul) 上皮细胞(EC)偏高(30 /HP)

操作员：赵伟 检查日期:2024-07-17 检查医生:陈建国

血脂四项

项目名称	检查结果	单位	参考值	提示
动脉硬化指数	1.09		1.31--3.19	↓
总胆固醇(CHOL)	5.93	mmol/L	2.59--5.2	↑
甘油三脂(TG)	0.96	mmol/L	0.7--1.7	

低密度脂蛋白(LDL)	2.23	mmol/L	0--4.13	
高密度脂蛋白(HDL)	2.05	mmol/L	0.77--1.55	↑

***小结:**

动脉硬化指数偏低(1.09) 总胆固醇(CHOL)偏高(5.93 mmol/L) 高密度脂蛋白(HDL)偏高(2.05 mmol/L)

操作员：刘慧芳 检查日期:2024-07-17 检查医生:陈建国

肝功能三项

项目名称	检查结果	单位	参考值	提示
γ-谷氨酰转肽酶(GGT)	27.0	U/L	7--45	
丙氨酸氨基转移酶(ALT)	26.00	U/L	7--40	
门冬氨酸氨基转移酶(AST)	21.00	U/L	13--35	
谷草比谷丙	0.81		0.4--2.5	

***小结:**

未见异常

操作员：刘慧芳 检查日期:2024-07-17 检查医生:陈建国

大同现代医学检验实验室

液基薄层细胞学图文报告

ID: 2024103032

病理号: 096135

姓名: 赵丽琴

性别: 女

年龄: 44岁

送检科室:

电话号码: 13703522823

床号:

病历号:

体检号: 2205250724

送检医院: 大同瑞慈康复体检

送检日期: 2024-07-17

末次月经:

送检医生:

采样日期:

报告日期: 2024-07-17

标本满意度: 满意

细胞量: >45%

红细胞:

经期样本:

颈管细胞:

化生细胞:

鳞状细胞:

宫颈柱状细胞:

未见上皮内病变/恶性细胞:

正常范围内:

良性反应性改变:

- 炎症:
 - 轻度:
 - 中度:
 - 重度:
- 放疗:
- 妊娠:
- 萎缩性:
- 宫内避孕器:
- 其他:

病原体: 滴虫感染: 念珠菌感染: 细菌感染:

提示 HPV 感染: 疱疹病毒感染:

鳞状上皮细胞分析:

非典型鳞状细胞:

- 倾向上皮内瘤变:
- 倾向良性反应性改变:
- 不能明确意义(ASC-US):
- 不排除高度病变(ASC-H):

上皮内低度病变: 鳞癌:

上皮内高度病变:

- CIN2:
- CIN3:

腺上皮细胞分析:

非典型腺细胞:

- 宫内膜:
- 来源不明:

非典型腺细胞(宫颈管):

- 倾向原位腺癌:
- 不能明确意义:
- 倾向良性反应性改变:

腺癌:

- 宫颈管:
- 宫内膜:
- 其它:

炎细胞:

- 轻度:
- 中度:
- 重度:

可疑腺癌:

诊断意见: 未见上皮内病变或恶性细胞 (NILM)。

建议:

报告医师: 张荣生

地址: 大同市魏都大道 79 号, 本报告医师签字后有效
咨询: 0352-2830587 4006-122-995

妇科细胞学是筛查项目, 出于技术原因, 可能会有假阴性结果, 本检测仅对来样负责, 如果对结果有疑义, 请在收到报告 7 天内与我们联系。

大同瑞慈康复医院 12导联心电图报告

赵丽琴 女 44岁

体检号:380782

病床号:

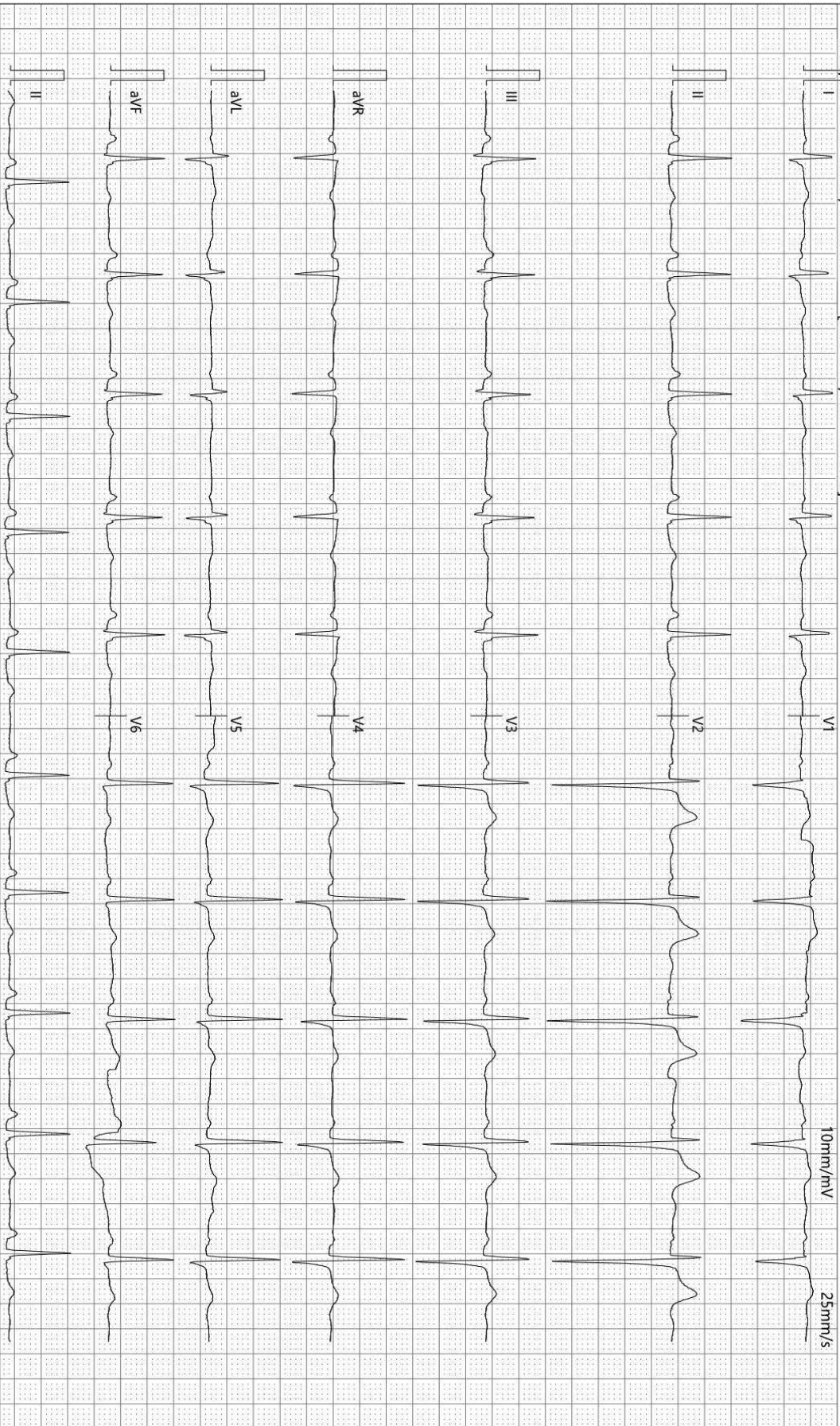
诊断结果:

- 1.窦性心律
- 2.大致正常心电图

诊断医生:

张之生

HR : 63bpm [60 ~ 100bpm]
 P : 115 ↑ ms [0 ~ 110ms]
 PR : 179ms [120 ~ 200ms]
 QRS : 104 ↑ ms [60 ~ 100ms]
 QT/QTc : 426/437ms [320 ~ 440/0 ~ 460ms]
 P/QRS/T : 78 ↑ /72/56deg. [0 ~ 75/-30 ~ 90/0 ~ 75deg]
 RV5/SV1 : 1.413/1.063mV [0.0 ~ 2.5/0.0 ~ 2.0mV]



检查时间:2024-07-17 09:17:08

诊断时间:2024-07-17 09:26:16

SEMIP V1.90

仅供临床参考

超声诊断图文报告

流水号: 2205250724

影像号: 1611145

姓名: 赵丽琴

年龄: 44 岁

性别: 女

检查设备: Vivid E95

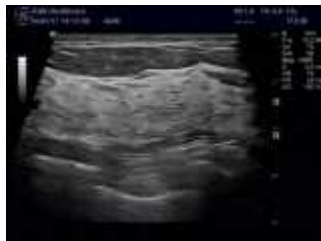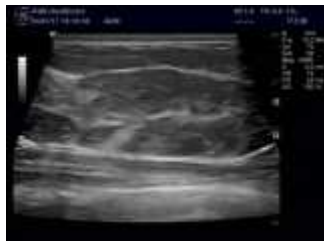
体检号: 380782

申请医院: 本院

体检科室: 体检科

检查部位: 乳腺彩超

经典图像:



影像所见:

双侧乳腺腺体层次清晰, 右乳腺体厚 0.9cm, 左乳腺体厚 0.8cm, 乳导管未见扩张, 未见明显占位性病变, CDFI: 未见异常血流信号。

影像诊断:

双侧乳腺未见明显异常

报告医师: 李菊蓉

检查日期: 2024-07-17

审核医师: 李菊蓉

报告日期: 2024-07-17

超声诊断图文报告

流水号: 2205250724

影像号: 1611154

姓名: 赵丽琴

年龄: 44 岁

性别: 女

检查设备: Vivid E95

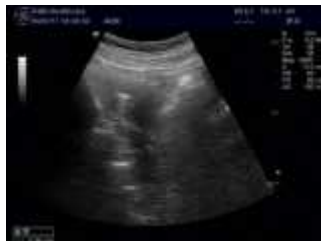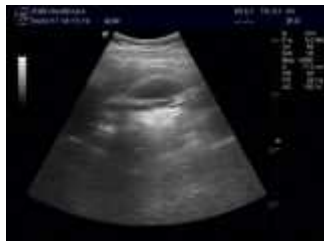体检号: 380782

申请医院: 本院

体检科室: 体检科

检查部位: 全腹彩超

经典图像:



影像所见:

肝脏大小形态正常, 包膜光滑完整, 实质回声均匀, 肝内管道系统走行清晰, 门静脉及肝内胆管不扩张。

胆囊大小形态正常, 壁不厚、光滑, 囊内透声好, 肝外胆管不扩张。

胰腺大小形态正常, 实质回声均匀, 主胰管不扩张。

脾脏大小形态正常, 实质回声均匀, 脾门静脉不宽。

双肾大小形态正常, 皮髓质分界清晰, 集合系统未见分离, 双侧输尿管未见扩张。

膀胱充盈佳, 未见明显异常。

前位子宫, 大小约 4.4*3.7*3.3cm, 肌壁回声均匀, 内膜线清晰, 厚 0.5cm, 宫内探及节育器回声, 位置正常, 宫颈厚约 1.8cm, 双侧附件区未见异常。

影像诊断:

宫内节育器位置正常

报告医师: 李菊蓉

检查日期: 2024-07-17

审核医师: 李菊蓉

报告日期: 2024-07-17



大同市医学影像研究中心

注: 本报告仅供临床医生参考!

地址: 大同市魏都大道 79 号。若有疑问, 请致电: 0352---2830580