



2205250682

大同瑞慈健康体检

报 告 册

体检编号	380907	工号	177
姓名	张淑颖		
性别	女	年龄	51岁
单位	平城区总工会		
部门	平城区总工会		
联系电话	13403612798		
体检日期	2024-07-22		

尊敬的 张淑颖女士 您好！

首先，瑞慈健康体检全体员工欢迎您的光临，并对您的信任表示衷心的感谢！

您于 2024-07-22 （体检编号：380907）完成健康检查，本机构的各科医生已根据您的体检项目及结果，汇总成此份健康体检报告，并经总检医生审核。据此提出对您健康状况的综合分析及建议。

瑞慈健康体检倡导“大健康、大康复”，提出“健康是第一财富（Rich）”的人文理念。希望您仔细阅读并妥善地保管此份健康体检报告，并认真关注报告中的提示与建议，若您对报告内容有任何疑问，可直接与瑞慈健康体检客服部联系，进一步咨询。

健康体检咨询电话：**0352-2824444**

客户服务咨询电话：**0352-2830597**

400-6112995

瑞慈健康体检报告由下列内容组成：

第一部分：主检报告

第二部分：分科分项结果

第三部分：检验报告

第四部分：附表

主检报告

检查综述

- 1、【血常规（五分类）】 血小板(PLT)偏高($375 \times 10^9/L$) 血小板压积(PCT)偏高(0.344%) 血红蛋白偏低(114 g/L) 红细胞平均体积(MCV)偏低(72.6 fL) 平均血红蛋白含量(MCH)偏低(22.5 pg) 平均血红蛋白浓度(MCHC)偏低(310 g/L) 红细胞分布宽度变异系数(RDW-CV) 偏高(17.9%)
- 2、【肾功三项】 尿素测定(Urea) 偏高(8.40 mmol/L)
- 3、【生殖道微生态】 G-杆菌+
- 4、【血脂四项】 甘油三酯(TG)偏低(0.66 mmol/L)
- 5、【尿常规】 鳞状上皮细胞偏高(1/HP) 粘液丝偏高(6/HP)
- 6、【妇科内诊】 (1) 阴道炎
- 7、【全腹彩超】 1. 肝多发囊肿 2. 子宫多发肌瘤

医生建议

【红细胞分布宽度变异系数(RDW-CV) 偏高】：

- (1) 供内科结合临床参考。

【平均血红蛋白浓度(MCHC) 偏低】：

- (1) 建议内科咨询，定期复查。

【红细胞平均体积(MCV) 偏低】：

- (1) 供内科结合临床参考。

【血小板(PLT) 偏高】：

- (1) 注意多饮水，适量运动，并复查。
(2) 如复查仍偏高，可往血液科咨询。

【血小板压积(PCT) 偏高】：

- (1) 血小板压积是指外周血中血小板的容积占血液容积的百分比。血小板压积偏高，如果在血小板数目正常的情况下，可不做考虑。如果血小板数目明显增高，建议往血液科进一步复查，以明确诊断。

【平均血红蛋白含量(MCH) 偏低】：

- (1) 供内科结合临床参考。

【血红蛋白偏低】：

- (1) 血液科咨询，必要时治疗。
(2) 复查血常规。

【尿素测定(Urea) 偏高】：

(1) 建议内科进一步复查。

【G-杆菌+】：

(1) 阴道微生物学检查是用于提示除阴道的正常菌群之外，可致病的菌群类别判断，用于临床治疗指导。

【甘油三脂(TG)偏低】：

- (1) 可适当增加脂类食品的摄入。
- (2) 也可见于甲亢、肾上腺皮质功能低下、肝功能障碍者，往内科咨询，进一步诊治。
- (3) 高蛋白，高维生素饮食，适当增加奶、豆类制品、鱼类、新鲜水果和蔬菜。
- (4) 适当增加户外活动和日光照射，避免过度劳累，保持良好睡眠。
- (5) 定期复查，如检验结果异常，应在医师指导下治疗。

【鳞状上皮细胞偏高】：

(1) 在生理情况下，机体正常的新陈代谢都会引起鳞状上皮细胞的脱离，这是一种正常的机体现象。如果长时间出现鳞状上皮细胞偏高的现象时，则有可能是尿路感染、泌尿系统结石等因素导致，应及时往泌尿外科进一步诊断治疗。

【粘液丝偏高】：

- (1) 尿常规中粘液丝是由尿路中细胞分泌出来的，在有尿路感染时分泌会明显增多，且伴有炎症细胞的出现。
- (2) 粘液丝偏高，可分为生理性偏高和病理性偏高两种，生理性偏高一般是由于喝水较少导致的尿液浓缩，一般在喝水后就能达到稀释的效果。
- (3) 病理性的粘液丝偏高是由于泌尿系炎症或者是前列腺炎导致的，需要注意观察，多喝水，同时有白细胞等炎症细胞增多时，应及时服用抗感染药物治疗。如果仅有粘液丝的增多而没有白细胞等炎症细胞增多时，尿路有炎症的可能性不大。
- (4) 建议平时饮食注意清淡，多喝水，少吃油腻和辛辣的食物，要注意个人清洁卫生，勤洗阴部，注意休息。

【阴道炎】：

- (1) 阴道炎是阴道粘膜及粘膜下结缔组织的炎症，是妇科门诊常见的疾病。
- (2) 正常健康妇女，由于解剖学及生物化学特点，阴道对病原体的侵入有自然防御功能，当阴道的自然防御功能遭到破坏，则病原体易于侵入，导致阴道炎症。
- (3) 绝经后妇女由于雌激素缺乏，阴道上皮菲薄，细胞内糖原含量减少，阴道PH高达7左右，故阴道抵抗力低下，比青春期及育龄妇女易受感染。
- (4) 阴道炎临床上以白带的性状发生改变以及外阴痒痒灼痛为主要临床特点，感染累及尿道时，可有尿痛、尿急等症状。常见的阴道炎有细菌性阴道病、滴虫性阴道炎、霉菌性阴道炎、老年性阴道炎。
- (5) 阴道炎由不同的病原体感染所致，一旦出现外阴不适，白带异常，立即去医院检查，确定病原体，针对病因治疗。

【子宫多发肌瘤】：

- (1) 建议妇科诊治。
- (2) 子宫肌瘤为女性生殖器中最常见的良性肿瘤，确切病因尚不明了，可能与女性激素有关。肌瘤小且无症状时可不处理，随防观察。如有症状，或肌瘤增大较明显时，可手术治疗。

【肝多发囊肿】：

(1) 首次发现，应往肝胆外科复查就诊，待确诊后小于5cm者请3个月到半年复查；大于5cm者请到肝胆外科诊治。

汇总医生： 樊兴国

主检日期： 2024-07-23

主检医生：

分科结果

身高、体重、血压

项目名称	检查结果	项目名称	检查结果
身高	177cm	体重	63kg
血压	120/82mmHg		

***小结：**

未见异常

操作员：赵婉如

检查日期：2024-07-22

检查医生：名燕凌

妇科内诊

项目名称	检查结果	项目名称	检查结果
外阴	正常	尿道口	正常
阴道	阴道炎	子宫	拒检
附件	拒检	宫颈	光滑
后穹窿	正常		

***小结：**

(1) 阴道炎

操作员：智美玲

检查日期：2024-07-22

检查医生：智美玲

检验报告

尿常规

项目名称	检查结果	单位	参考值	提示
胆红素(BIL)	-		阴性	
隐血(ERY)	-		阴性	
小圆上皮细胞(SRC)	0	个/ul	0--0	
维生素 C	-		阴性	
异常红细胞	0	个/ul	0--3	
红细胞（正常）	0	个/ul	0--6	
鳞状上皮细胞	1	个/ul	0--0	↑
粘液丝	6	个/ul	0--0	↑
尿葡萄糖(GLU)	-		阴性	
酮体(KET)	-		阴性	
比重(SG)	1.005		1.003--1.030	
酸碱度(PH)	6.0		4.5--8.0	
尿蛋白质(PRO)	-		阴性	
尿胆原(URO)	-		阴性	
亚硝酸盐(NIT)	-		阴性	
尿白细胞(LEU)	-		阴性	

*小结:

鳞状上皮细胞偏高(1 /HP) 粘液丝偏高(6 /HP)

操作员：乔叶 检查日期:2024-07-22 检查医生:陈建国

血常规（五分类）

项目名称	检查结果	单位	参考值	提示
白细胞(WBC)	5.31	10 ⁹ /L	3.5--9.5	
淋巴细胞绝对值(LY#)	1.94	10 ⁹ /L	1.1--3.2	

淋巴细胞百分比(LY%)	36.7	%	20--50	
中性粒细胞绝对值(GR#)	2.92	10 ⁹ /L	1.8--6.3	
中性粒细胞百分比(GR%)	55.0	%	40--75	
嗜碱性粒细胞绝对值(BA#)	0.03	10 ⁹ /L	0--0.06	
嗜碱性粒细胞百分比(BA%)	0.5	%	0--1.0	
嗜酸性粒细胞绝对值(EO#)	0.16	10 ⁹ /L	0.02--0.52	
嗜酸性粒细胞百分比(EO%)	3.0	%	0.4--8.0	
血小板(PLT)	375	10 ⁹ /L	125--350	↑
血小板分布宽度(PDW)	15.6	%	15--17	
平均血小板体积(MPV)	9.2	fl	6.0--14.0	
血小板压积(PCT)	0.344	%	0.11--0.28	↑
红细胞(RBC)	5.07	10 ¹² /L	3.8--5.1	
血红蛋白	114	g/L	115--150	↓
红细胞压积(HCT)	36.8	%	35--45	
红细胞平均体积(MCV)	72.6	fl	82--100	↓
平均血红蛋白含量(MCH)	22.5	pg	27--34	↓
平均血红蛋白浓度(MCHC)	310	g/L	316--354	↓
单核细胞绝对值(MO#)	0.26	10 ⁹ /L	0.1--0.60	
单核细胞百分比(MO%)	4.8	%	3--10	
红细胞分布宽度标准差(RDW-SD)	48.4	fl	35--56	
红细胞分布宽度变异系数(RDW-CV)	17.9	%	10.6--16.6	↑
大血小板比率	20.7	%	11--45	
大血小板数目	78	10 ⁹ /L	30--90	
未成熟粒细胞数目	0.01	10 ⁹ /L	0--999	
未成熟粒细胞百分比	0.2	%	0--100	
有核红细胞数目	0.000	10 ⁹ /L	0--9999	

有核红细胞百分比	0.00	/100WBC	0--9999	
----------	------	---------	---------	--

***小结:**

血小板(PLT)偏高($375 \times 10^9/L$) 血小板压积(PCT)偏高(0.344%) 血红蛋白偏低(114 g/L) 红细胞平均体积(MCV)偏低(72.6 fl) 平均血红蛋白含量(MCH)偏低(22.5 pg) 平均血红蛋白浓度(MCHC)偏低(310 g/L) 红细胞分布宽度变异系数(RDW-CV) 偏高(17.9%)

操作员：乔叶 检查日期:2024-07-22 检查医生:陈建国

肾功三项

项目名称	检查结果	单位	参考值	提示
肌酐(CREA)	47.00	umol/L	41--73	
尿酸(UA)	244.00	umol/L	140--340	
尿素测定(Urea)	8.40	mmol/L	2.6--7.5	↑

***小结:**

尿素测定(Urea) 偏高(8.40 mmol/L)

操作员：刘慧芳 检查日期:2024-07-22 检查医生:陈建国

空腹血糖

项目名称	检查结果	单位	参考值	提示
葡萄糖(GLU)	5.39	mmol/L	3.89--6.1	

***小结:**

未见异常

操作员：刘慧芳 检查日期:2024-07-22 检查医生:陈建国

生殖道微生态

项目名称	检查结果	单位	参考值	提示
线索细胞	-			
清洁度	II			
上皮细胞(白带)	++			

滴虫	-			
G-球菌	-			
霉菌	-			
G-杆菌	+			
G+杆菌	-			
G+球菌	-			

***小结：**

G-杆菌+

操作员：王小雪 检查日期:2024-07-23 检查医生:陈建国

尿沉渣

项目名称	检查结果	单位	参考值	提示
白细胞尿	1	个/ul	0--13	
上皮细胞(EC)	1	/HP	0--28	
管型(CAST)	0	个/ul	0--1	
霉菌(尿)	0	/HP	0--0	
结晶	0	/HP	0--10	
透明度(CLA)	清亮			
胆红素(BIL)	-		阴性	
颜色(Colour)	淡黄色			
红细胞(尿)(RBC)	0	个/ul	0--6	

***小结：**

未见异常

操作员：乔叶 检查日期:2024-07-22 检查医生:陈建国

血脂四项

项目名称	检查结果	单位	参考值	提示
动脉硬化指数	1.32		1.31--3.19	

总胆固醇(CHOL)	3.83	mmol/L	2.59--5.2	
甘油三脂(TG)	0.66	mmol/L	0.7--1.7	↓
低密度脂蛋白(LDL)	1.48	mmol/L	0--4.13	
高密度脂蛋白(HDL)	1.12	mmol/L	0.77--1.55	

***小结:**

甘油三脂(TG)偏低(0.66 mmol/L)

操作员：刘慧芳 检查日期:2024-07-22 检查医生:陈建国

肝功能三项

项目名称	检查结果	单位	参考值	提示
γ-谷氨酰转肽酶(GGT)	24.0	U/L	7--45	
丙氨酸氨基转移酶(ALT)	16.00	U/L	7--40	
门冬氨酸氨基转移酶(AST)	21.00	U/L	13--35	
谷草比谷丙	1.31		0.4--2.5	

***小结:**

未见异常

操作员：刘慧芳 检查日期:2024-07-22 检查医生:陈建国

大同现代医学检验实验室

液基薄层细胞学图文报告

ID: 2024103404

病理号: 096451

姓名: 张淑颖

性别: 女

年龄: 51岁

送检科室:

电话号码: 13403612798

床号:

病历号:

体检号: 2205250682

送检医院: 大同瑞慈康复体检

送检日期: 2024-07-22

末次月经:

送检医生:

采样日期:

报告日期: 2024-07-22

标本满意度: 满意

细胞量: >45%

红细胞:

经期样本:

颈管细胞:

化生细胞:

鳞状细胞:

宫颈柱状细胞:

未见上皮内病变/恶性细胞:

正常范围内:

良性反应性改变:

- 炎症:
 - 轻度:
 - 中度:
 - 重度:
- 放疗:
- 妊娠:
- 萎缩性:
- 宫内避孕器:
- 其他:

病原体: 滴虫感染: 念珠菌感染: 细菌感染:

提示 HPV 感染: 疱疹病毒感染:

鳞状上皮细胞分析:

非典型鳞状细胞:

- 倾向上皮内瘤变:
- 倾向良性反应性改变:
- 不能明确意义(ASC-US):
- 不排除高度病变(ASC-H):

上皮内低度病变: 鳞癌:

上皮内高度病变:

- CIN2:
- CIN3:

腺上皮细胞分析:

非典型腺细胞:

- 宫内膜:
- 来源不明:

非典型腺细胞(宫颈管):

- 倾向原位腺癌:
- 不能明确意义:
- 倾向良性反应性改变:

腺癌:

- 宫颈管:
- 宫内膜:
- 其它:

炎细胞:

- 轻度:
- 中度:
- 重度:

可疑腺癌:

诊断意见: 未见上皮内病变或恶性细胞 (NILM)。

建议:

报告医师: 张荣生

地址: 大同市魏都大道 79 号, 本报告医师签字后有效
咨询: 0352-2830587 4006-122-995

妇科细胞学是筛查项目, 出于技术原因, 可能会有假阴性结果, 本检测仅对来样负责, 如果对结果有疑义, 请在收到报告 7 天内与我们联系。

大同瑞慈康复医院 12导联心电图报告

张淑颖 女 51岁

体检号:380907

病床号:

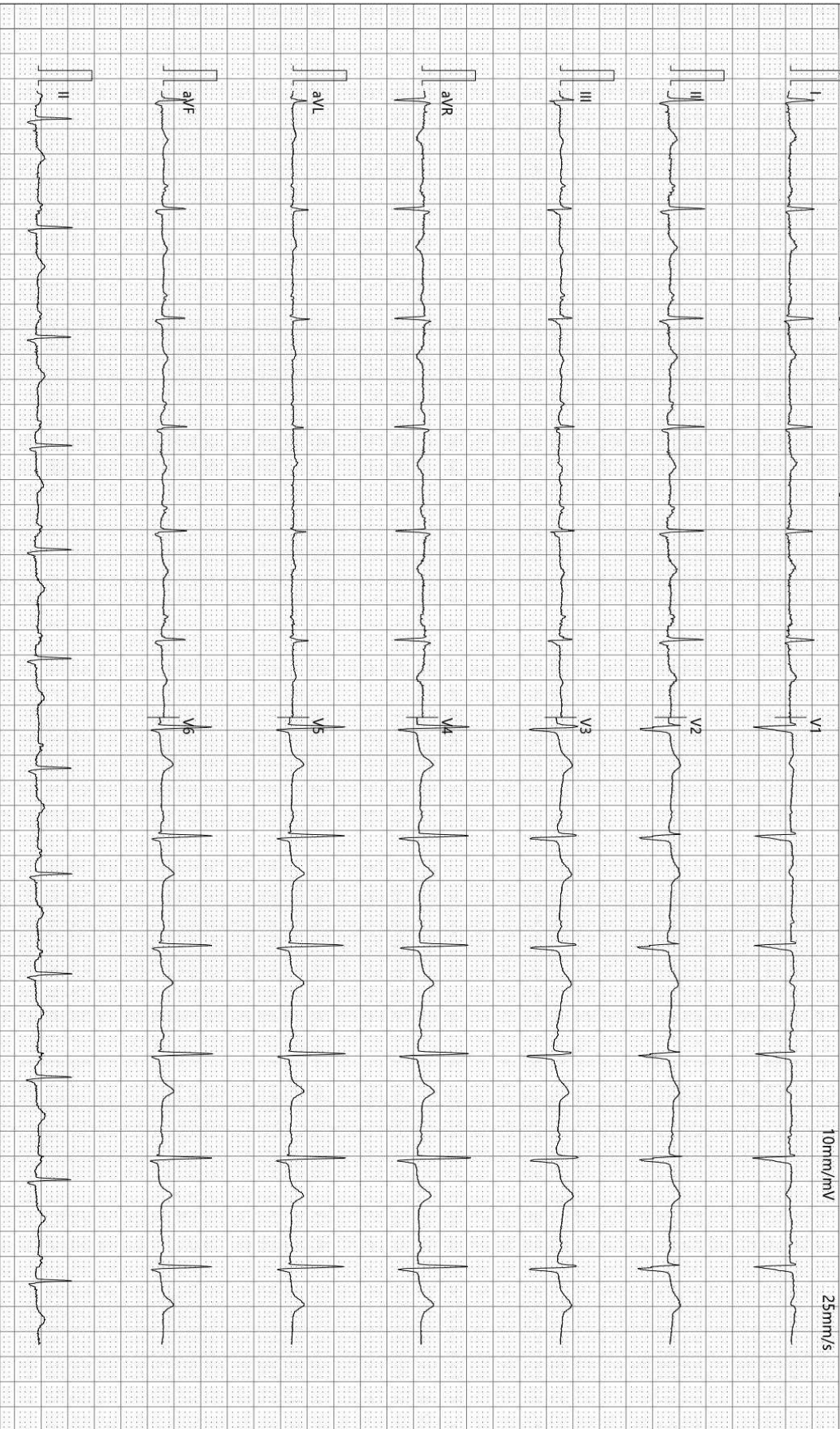
诊断结果:

- 1.窦性心律
- 2.大致正常心电图

诊断医生:

张之生

HR : 71bpm [60~100bpm]
P : 124↑ms [0~110ms]
PR : 185ms [120~200ms]
QRS : 83ms [60~100ms]
QT/QTc : 409/445ms [320~440/0~460ms]
P/QRS/T : 68/38/53deg. [0~75/-30~90/0~75deg]
RV5/SV1 : 1.018/0.678mV [0.0~2.5/0.0~2.0mV]



检查时间:2024-07-22 08:58:05

诊断时间:2024-07-22 09:07:08

SEMIP V1.90

仅供临床参考

DR 诊断图文报告

流水号: 2205250682

影像号: DX20240722021

姓名: 张淑颖

年龄: 51 岁

性别: 女

检查设备: 西门子数字 X 线摄影

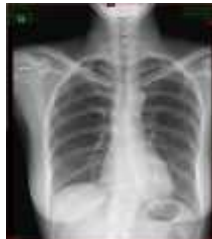体检号: 380907

申请医院: 本院

体检科室: 体检科

检查部位: 胸部正位片

经典图像:



影像所见:

胸廓对称。气管居中, 纵隔无移位。双肺野清晰。肺门影未见增大。心脏大小、形态正常。双膈面光滑, 肋膈角锐利。

影像诊断:

胸部平片未见异常。

报告医师: 李贵

检查日期: 2024-07-22

审核医师: 李贵

报告日期: 2024-07-22

超声诊断图文报告

流水号: 2205250682

影像号: 1615097

姓名: 张淑颖

年龄: 51 岁

性别: 女

检查设备: Vivid E95

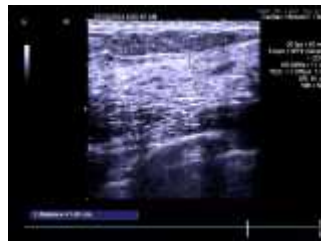
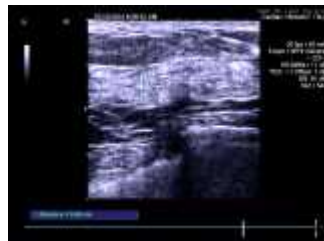
体检号: 380907

申请医院: 本院

体检科室: 体检科

检查部位: 乳腺彩超

经典图像:



影像所见:

双侧乳腺腺体层次清晰, 右乳腺体厚 1.0cm, 左乳腺体厚 0.9cm, 乳导管未见扩张, 未见明显占位性病变, CDFI: 未见异常血流信号。

双侧腋下未见明显肿大淋巴结。

影像诊断:

双侧乳腺未见明显异常

报告医师: 李菊蓉

检查日期: 2024-07-22

审核医师: 李菊蓉

报告日期: 2024-07-22

超声诊断图文报告

流水号: 2205250682

影像号: 1615099

姓名: 张淑颖

年龄: 51 岁

性别: 女

检查设备: Vivid E95

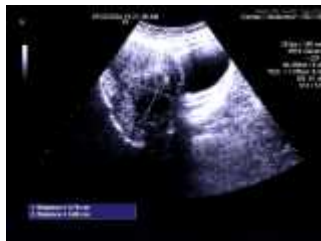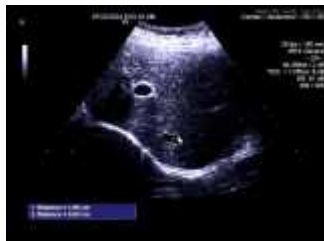体检号: 380907

申请医院: 本院

体检科室: 体检科

检查部位: 全腹彩超

经典图像:



影像所见:

肝脏大小形态正常, 包膜光滑完整, 肝内探及数个囊性回声, 大者位于肝右后叶, 大小约 1.7*0.9cm, 余实质回声均匀, 肝内管道系统走行清晰, 门静脉及肝内胆管不扩张。

胆囊大小形态正常, 壁不厚、光滑, 囊内透声好, 肝外胆管不扩张。

胰腺大小形态正常, 实质回声均匀, 主胰管不扩张。

脾脏大小形态正常, 实质回声均匀, 脾门静脉不宽。

双肾大小形态正常, 皮髓质分界清晰, 集合系统未见分离, 双侧输尿管未见扩张。

膀胱充盈佳, 未见明显异常。

前位子宫, 大小约 8.2*6.1*6.2cm, 肌壁回声欠均匀, 肌层内可见数个低回声结节, 大者位于后壁, 大小分别约 3.7*3.3cm、3.8*3.7cm, 内膜线清晰, 厚 0.7cm, 宫颈厚约 2.9cm, 双侧附件区未见异常。

影像诊断:

1. 肝多发囊肿
2. 子宫多发肌瘤

报告医师: 李菊蓉

检查日期: 2024-07-22

审核医师: 李菊蓉

报告日期: 2024-07-22