



2205250630

大同五洲心血管病医院

健康体检报告

体检编号	380855	工号	125
姓名	张玲风		
性别	女	年龄	44岁
单位	平城区总工会		
部门	平城区总工会		
联系电话	13994346926		
体检日期	2026-01-24		

尊敬的张玲风女士您好！

首先，五洲心血管健康体检全体员工欢迎您的光临，并对您的信任表示衷心的感谢！

您于 2026-01-24 （体检编号：380855）完成健康检查，本机构的各科医生已根据您的体检项目及结果，汇总成此份健康体检报告，并经总检医生审核。据此提出对您健康状况的综合分析及建议。

五洲心血管健康体检倡导守护心健康，预见未来的人文理念。希望您仔细阅读并妥善地保管此份健康体检报告，并认真关注报告中的提示与建议，若您对报告内容有任何疑问，可直接与五洲健康体检客服部联系，进一步咨询。

健康体检咨询电话：0352-5332388

客户服务咨询电话：0352-5339811

五洲健康体检报告由下列内容组成：

第一部分：主检报告

第二部分：分科分项结果

第三部分：检验报告

第四部分：附表

大同五洲心血管病医院
0352-5332388

主检报告

检查综述

- 【血常规（五分类）】 血小板分布宽度(PDW)偏低(9.6 f1)
- 【生殖道微生态】 上皮细胞(白带)++/HP G-球菌+
- 【血脂四项】 总胆固醇(CHOL)偏高(6.61 mmol/L) 高密度脂蛋白(HDL)偏高(1.98 mmol/L)
- 【尿常规】 隐血(ERY)3+ 鳞状上皮细胞偏高(4 /HP) 尿白细胞(LEU)1+
- 【心电图】 1.窦性心律 2.T波改变(II、III、avf、V2-V6) 3.心电图轴左偏

医生建议

【血小板分布宽度(PDW)偏低】：

(1)供内科结合临床参考。

【上皮细胞(白带)++/HP】：

(1)在生理情况下，阴道内的细胞新陈代谢会正常脱落，在取标本的时候会取到有脱落的上皮细胞，镜检时就会发现阳性，这属于正常的现象。如果同时阴道分泌物检查发现有病原菌感染的情况，建议往妇科进一步诊断治疗。

【G-球菌+】：

(1)阴道微生物学检查是用于提示除阴道的正常菌群之外，可致病的菌群类别判断，用于临床治疗指导。

【总胆固醇(CHOL)偏高】：

(1)总胆固醇是脂质的主要成分之一，其数量受年龄、家族、性别、饮食、遗传等多种因素影响。总胆固醇对人体生长发育以及新陈代谢有重要的作用，正常值是2.59-5.20mmol/L。

(2)总胆固醇升高后，会增加类脂物质的堆积，会产生更多的血管斑块，进而增加心脑血管疾病的风险。大于5.21-5.69mmol/L是胆固醇的临界偏高，即使是一个完全健康的人，只要总胆固醇>7.2mmol/L或低密度脂蛋白>4.9mmol/L，未来发生心脑血管的风险就明显增高，应该马上治疗。

(3)总胆固醇升高根据病因可分为两大类：一是原发性，是由于遗传因素缺陷所致，另一种是继发性，可引起其升高的疾病主要有糖尿病、高血压、甲减、肝肾疾病等。

(4)降低总胆固醇的治疗中，原发性偏高应积极应用降脂药，曾经选择他汀类药物，胆固醇不能达标的，可联合用药（如依折麦布等）。

(5)如果总胆固醇偏高，且患者有糖尿病、高血压、甲减、肝肾疾病或者已经发生心脑血管疾病的人更应积极用药，控制降低疾病风险。

(6)戒烟，增强运动，采用低脂、低糖饮食，少食富含脂肪、胆固醇及饱和脂肪酸的食物，多进食蔬菜、水果、豆制品、粗粮、鱼和高纤维食品。

(7)必要时在医师指导下使用降脂药物治疗，并前往内分泌科复诊。

【高密度脂蛋白(HDL)偏高】：

(1)高密度脂蛋白(HDL)主要在肝脏合成，具有抗动脉粥样硬化的功能，是冠心病的保护因子。高密度脂蛋白(HDL)能将周围组织包括动脉壁内的胆固醇运转到肝脏进行代谢，是一种抗动脉粥样硬化的血浆脂蛋白。

(2)高密度脂蛋白(HDL)的含量与心血管的发病率和病变程度呈负相关，即高密度脂蛋白(HDL)减低，患冠心病的危险性增加；高密度脂蛋白(HDL)含量增高，患冠心病的危险性降低。

大同五洲心血管病医院

0352-5332388

- (3) 高密度脂蛋白(HDL)对冠心病的临床诊断是一个重要的参考指标。它的升高是临床冠心病保护因子之一，并能防治和延缓动脉粥样硬化的发展。
- (4) 血清中高密度脂蛋白(HDL)的降低，预示着冠心病的出现。临床上常同时测定高密度脂蛋白(HDL)和血清总胆固醇，并根据它们的比值作为冠心病的信息指标。
- (5) 高密度脂蛋白(HDL)减少，主要见于冠心病、冠状动脉粥样硬化、高甘油三酯血症、慢性贫血、脑血管病、糖尿病、急慢性肝炎、肝硬化等疾病。
- (6) 戒烟，增强运动，采用低脂、低糖饮食，少食富含脂肪、胆固醇及饱和脂肪酸的食物，多进食蔬菜、水果、豆制品、粗粮、鱼和高纤维食品。
- (7) 建议当高密度脂蛋白(HDL)减少时，可参考其他相关指标，积极治疗基础性疾病，往内分泌科复诊。

【鳞状上皮细胞偏高】：

(1) 在生理情况下，机体正常的新陈代谢都会引起鳞状上皮细胞的脱离，这是一种正常的机体现象。如果长时间出现鳞状上皮细胞偏高的现象时，则有可能是尿路感染、泌尿系统结石等因素导致，应及时往泌尿外科进一步诊断治疗。

【尿白细胞(LEU)1+】：

(1) 建议泌尿外科诊断治疗。

【隐血(ERY)3+】：

- (1) 尿隐血可分为肉眼血尿和镜下血尿。肉眼血尿是指肉眼能见到血色的尿，尿液呈洗肉水色或血色，通常在1000ml尿中含有1ml血液即肉眼可见。镜下血尿是指尿的颜色正常，通过显微镜可以观察到尿液中含红细胞，通常离心沉淀后的尿液镜检每高倍视野有红细胞3个以上。
- (2) 尿隐血是泌尿系疾病常见的症状之一，生理情况下女性生理期、运动后等都可以引起，病理情况下大多是由泌尿系统疾病引起，如泌尿系炎症、尿路结石等，也有一些血尿是由全身性疾病或泌尿系统邻近器官所致。
- (3) 需要指出的是：尿液呈红色并不都是血尿，有些药物、食物都能使尿液呈红色、橙色或褐色；由于严重创伤、错误输血等大量红细胞或组织破坏，也可导致血红蛋白或肌红蛋白血尿。
- (4) 建议往泌尿外科进一步复查，以明确诊断。

【T波改变】：

(1) 可见于心肌劳损，电解质紊乱及神经调节异常，如疲劳、精神紧张等，往心血管内科咨询，进一步查找病因及治疗。

【心电图左偏】：

- (1) 生理情况下可见于肥胖、妊娠。病理情况下可见于左心室肥厚、完全性左束支传导阻滞、左前分支阻滞、下壁心梗。
- (2) 无症状者无需特殊治疗，定期复查心电图。有症状(心悸、心慌、胸闷)请往心内科治疗，并请治疗引起电轴左偏的相关疾病。定期复查心电图。

汇总医生： 丁昊炜

主检日期： 2026-01-26

主检医生：

分科结果

身高、体重、血压

项目名称	检查结果	项目名称	检查结果
身高	168cm	体重	55kg
血压	106/66mmHg		

***小结:**

未见异常

操作员：杨彦霞 检查日期：2026-01-24 检查医生：名燕凌

妇科内诊

项目名称	检查结果	项目名称	检查结果
外阴	正常	尿道口	正常
阴道	通畅	子宫	正常
附件	正常	宫颈	光滑
后穹窿	正常		

***小结:**

未见异常

操作员：马月秀 检查日期：2026-01-24 检查医生：马月秀

检验报告

尿常规

项目名称	检查结果	单位	参考值	提示
胆红素(BIL)	-		阴性	
隐血(ERY)	3+		阴性	
小圆上皮细胞(SRC)	0	个/u1	0--0	
维生素C	-		阴性	
异常红细胞	0	个/u1	0--3	
红细胞(正常)	0	个/u1	0--6	
鳞状上皮细胞	4	个/u1	0--0	↑
粘液丝	0	个/u1	0--0	
尿葡萄糖(GLU)	-		阴性	
酮体(KET)	-		阴性	
比重(SG)	1.010		1.003--1.030	
酸碱度(PH)	7.0		4.5--8.0	
尿蛋白质(PRO)	-		阴性	
尿胆原(URO)	-		阴性	
亚硝酸盐(NIT)	-		阴性	
尿白细胞(LEU)	1+		阴性	

*小结:

隐血(ERY)3+ 鳞状上皮细胞偏高(4 /HP) 尿白细胞(LEU)1+

操作员:余雅倩 检查日期:2026-01-24

检查医生:康建忠

血常规(五分类)

项目名称	检查结果	单位	参考值	提示
------	------	----	-----	----

大同五洲心血管病医院

0352-5332388

白细胞(WBC)	5.24	$10^9/L$	3.5--9.5	
淋巴细胞绝对值(LY#)	2.35	$10^9/L$	1.1--3.2	
淋巴细胞百分比(LY%)	44.9	%	20--50	
中性粒细胞绝对值(GR#)	2.55	$10^9/L$	1.8--6.3	
中性粒细胞百分比(GR%)	48.6	%	40--75	
嗜碱性粒细胞绝对值(BA#)	0.01	$10^9/L$	0--0.06	
嗜碱性粒细胞百分比(BA%)	0.2	%	0--1.0	
嗜酸性粒细胞绝对值(EO#)	0.07	$10^9/L$	0.02--0.52	
嗜酸性粒细胞百分比(EO%)	1.4	%	0.4--8	
血小板(PLT)	256	$10^9/L$	125--350	
血小板分布宽度(PDW)	9.6	%	15--17	↓
平均血小板体积(MPV)	9.0	f1	6.0--14.0	
血小板压积(PCT)	0.229	%	0.11--0.28	
红细胞(RBC)	4.51	$10^{12}/L$	3.8--5.1	
血红蛋白	137	g/L	115--150	
红细胞压积(HCT)	41.5	%	35--45	
红细胞平均体积(MCV)	92.0	f1	82--100	
平均血红蛋白含量(MCH)	30.5	pg	27--34	
平均血红蛋白浓度(MCHC)	331	g/L	316--354	
单核细胞绝对值(MO#)	0.26	$10^9/L$	0.1--0.6	
单核细胞百分比(MO%)	4.9	%	3--10	
红细胞分布宽度标准差(RDW-SD)	43.9	f1	35--56	
红细胞分布宽度变异系数(RDW-CV)	13.5	%	10.6--16.6	
大血小板比率	19.1	%	11--45	
大血小板数目	49	$10^9/L$	30--90	
未成熟粒细胞数目	0.00	$10^9/L$	0--0.6	

大同五洲心血管病医院

0352-5332388

未成熟粒细胞百分比	0.0	%	0--10	
有核红细胞数目	0.000	$10^9/L$	0--9999	
有核红细胞百分比	0.00	/100WBC	0--9999	

***小结:**

血小板分布宽度(PDW)偏低(9.6 f1)

操作员：祁佳佳 检查日期:2026-01-24

检查医生:康建忠

肾功三项

项目名称	检查结果	单位	参考值	提示
肌酐(CREA)	66.70	umol/L	41--73	
尿酸(UA)	220.00	umol/L	140--340	
尿素测定(Urea)	6.05	mmol/L	2.6--7.5	

***小结:**

未见异常

操作员：荆鹏山 检查日期:2026-01-24

检查医生:康建忠

空腹血糖

项目名称	检查结果	单位	参考值	提示
葡萄糖(GLU)	4.85	mmol/L	3.89--6.1	

***小结:**

未见异常

操作员：荆鹏山 检查日期:2026-01-24

检查医生:康建忠

生殖道微生态

项目名称	检查结果	单位	参考值	提示
线索细胞	-			
清洁度	II			
上皮细胞(白带)	++			

大同五洲心血管病医院

0352-5332388

滴虫	—			
G-球菌	+			
霉菌	—			
G-杆菌	—			
G+杆菌	—			
G+球菌	—			

***小结:**

上皮细胞(白带)++/HP G-球菌+

操作员：祁佳佳 检查日期:2026-01-25

检查医生:康建忠

尿沉渣

项目名称	检查结果	单位	参考值	提示
白细胞尿	13	个/u1	0--13	
上皮细胞(EC)	4	/HP	0--28	
管型(CAST)	0	个/u1	0--1	
霉菌(尿)	0	/HP	0--0	
结晶	0	/HP	0--10	
透明度(CLA)	清亮			
胆红素(BIL)	—		阴性	
颜色(Colour)	淡黄色			
红细胞(尿)(RBC)	0	个/u1	0--6	

***小结:**

未见异常

操作员：余雅倩 检查日期:2026-01-24

检查医生:康建忠

血脂四项

项目名称	检查结果	单位	参考值	提示
------	------	----	-----	----

大同五洲心血管病医院

0352-5332388

动脉硬化指数	1.64		1.31--3.19	
总胆固醇(CHOL)	6.61	mmol/L	2.59--5.2	↑
甘油三脂(TG)	0.82	mmol/L	0.7--1.7	
低密度脂蛋白(LDL)	3.25	mmol/L	0--4.13	
高密度脂蛋白(HDL)	1.98	mmol/L	0.77--1.55	↑

***小结:**

总胆固醇(CHOL)偏高(6.61 mmol/L) 高密度脂蛋白(HDL)偏高(1.98 mmol/L)

操作员：荆鹏山 检查日期:2026-01-24

检查医生:康建忠

肝功能三项

项目名称	检查结果	单位	参考值	提示
γ-谷氨酰转肽酶(GGT)	14.0	U/L	7--45	
丙氨酸氨基转移酶(ALT)	22.00	U/L	7--40	
门冬氨酸氨基转移酶(AST)	27.00	U/L	13--35	
谷草比谷丙	1.23		0.4--2.5	

***小结:**

未见异常

操作员：荆鹏山 检查日期:2026-01-24

检查医生:康建忠

大同现代医学检验实验室

液基薄层细胞学图文报告

ID: 2026126353

病理号: 113482

姓名: 张玲凤

性别: 女

年龄: 44岁

送检科室:

电话号码: 13994346926

床号:

病历号:

体检号: 2205250630

送检医院: 大同瑞慈康复体检

送检日期: 2026-01-25

末次月经:

送检医生:

采样日期:

报告日期: 2026-01-25

标本满意度: 满意

细胞量: >45%

红细胞:

经期样本:

颈管细胞:

化生细胞:

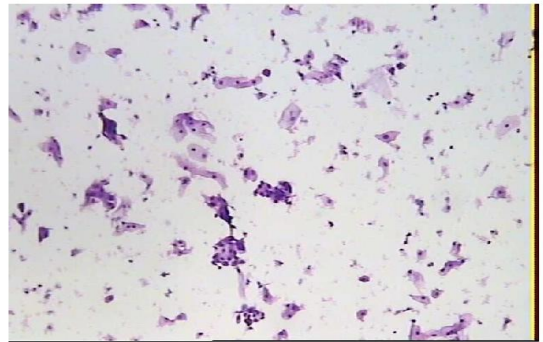
鳞状细胞:

宫颈柱状细胞:

未见上皮内病变/恶性细胞:

正常范围内:

- 良性反应性改变:
 - 炎症:
 - 轻度:
 - 中度:
 - 重度:
 - 放疗:
 - 妊娠:
 - 萎缩性:
 - 宫内避孕器:
 - 其他:



病原体: 滴虫感染: 念珠菌感染: 细菌感染:

提示 HPV 感染: 疱疹病毒感染:

鳞状上皮细胞分析:

- 非典型鳞状细胞:
 - 倾向上皮内瘤变:
 - 倾向良性反应性改变:
 - 不能明确意义(ASC-US):
 - 不排除高度病变(ASC-H):
- 上皮内低度病变:
- 鳞癌:
- 上皮内高度病变:
 - CIN2:
 - CIN3:

腺上皮细胞分析:

- 非典型腺细胞:
 - 宫内膜:
 - 来源不明:
- 非典型腺细胞(宫颈管):
 - 倾向原位腺癌:
 - 不能明确意义:
 - 倾向良性反应性改变:
- 腺癌:
 - 宫颈管:
 - 宫内膜:
 - 其它:
- 炎细胞:
 - 轻度:
 - 中度:
 - 重度:
- 可疑腺癌:

诊断意见: 未见上皮内病变或恶性细胞 (NILM)。

建议:

报告医师: 张荣生

地址: 大同市魏都大道 79 号, 本报告医师签字后有效
咨询: 0352-2830587 4006-122-995

妇科细胞学是筛查项目, 出于技术原因, 可能会有假阴性结果, 本检测仅对来样负责, 如果对结果有疑义, 请在收到报告 7 天内与我们联系。

大同五洲心血管病医院

0352-5332388

体检科 12导联心电图报告

张玲凤 女 44岁 体检号:380855

病床号:

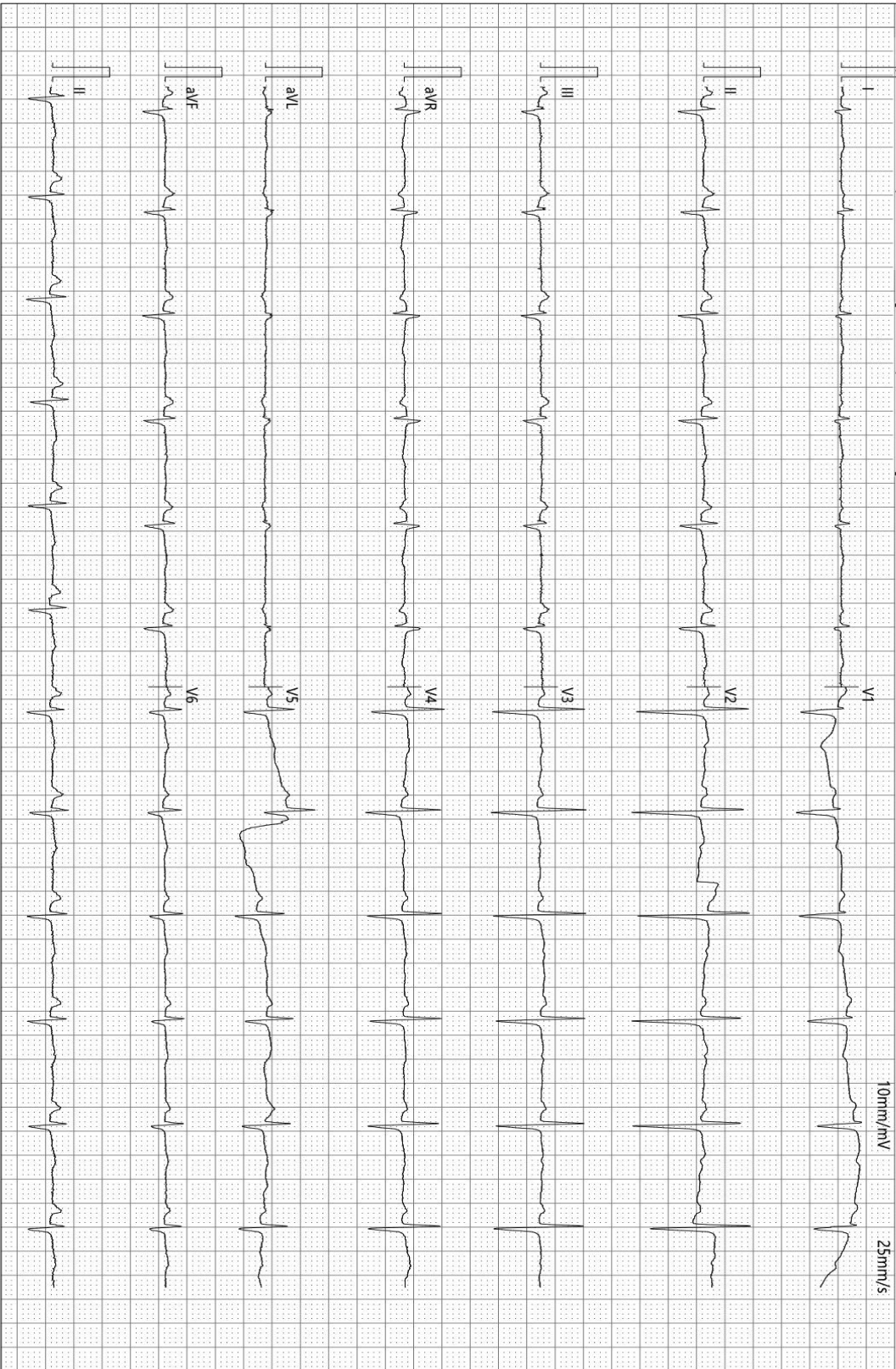
诊断结果:

- 1.窦性心律
- 2.1波改变(I、III、aVf、V2-V6)
- 3.心电图轴左偏

诊断医生:

周志峰

HR : 70bpm [60~100bpm]
 P : 115↑ms [0~110ms]
 PR : 176ms [120~200ms]
 QRS : 83ms [60~100ms]
 QT/QTc : 423/457ms [320~440/0~460ms]
 P/QRS/T : 77 1/-63 1/56deg [0~75/-30~90/0~75deg]
 RV5/SV1 : 0.488/0.703mV [0.0~2.5/0.0~2.0mV]



检查时间:2026-01-24 08:52:38

诊断时间:2026-01-24 08:57:40

SEMP V1 90

仅供临床参考



大同五洲心血管病医院

超声诊断图文报告

流水号: 2205250630

超声号: 2106077

姓名: 张玲凤

年龄: 44岁

性别: 女

检查设备: Vivid E95

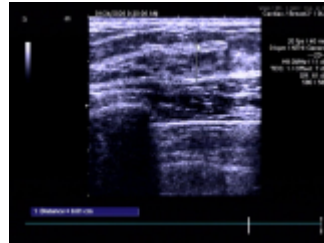
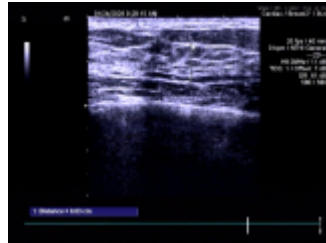
体检号: 380855

申请医院: 本院

体检科室: 体检科

检查部位: 乳腺彩超

经典图像:



影像所见:

双侧乳腺腺体层次清晰, 右乳腺体厚 0.8cm, 左乳腺体厚 0.8cm, 乳导管未见扩张, 未见明显占位性病变, CDFI: 未见异常血流信号。

双侧腋下未见明显肿大淋巴结。

影像诊断:

双侧乳腺未见明显异常

报告医师: 李菊蓉

检查日期: 2026-01-24

审核医师: 李菊蓉

报告日期: 2026-01-24

温馨提示: 本报告仅供临床医生参考! 若有疑问, 请致电: 0352---5339668

地址: 大同市平城区迎宾街 750 号。

大同五洲心血管病医院

0352-5332388



大同五洲心血管病医院

超声诊断图文报告

流水号: 2205250630

超声号: 2106106

姓名: 张玲凤

年龄: 44岁

性别: 女

检查设备: Vivid E95

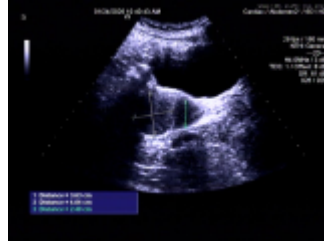
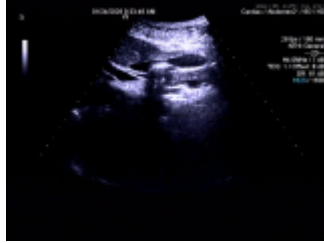体检号: 380855

申请医院: 本院

体检科室: 体检科

检查部位: 全腹彩超

经典图像:



影像所见:

肝脏大小形态正常, 包膜光滑完整, 实质回声均匀, 肝内管道系统走行清晰, 门静脉及肝内胆管不扩张。

胆囊大小形态正常, 壁不厚、光滑, 囊内透声好, 肝外胆管不扩张。

胰腺大小形态正常, 实质回声均匀, 主胰管不扩张。

脾脏大小形态正常, 实质回声均匀, 脾门静脉不宽。

双肾大小形态正常, 皮髓质分界清晰, 集合系统未见分离, 双侧输尿管未见扩张。

膀胱充盈佳, 未见明显异常。

后位子宫, 大小约 4.0*3.6*4.1cm, 肌壁回声均匀, 内膜线清晰, 厚 0.7cm, 宫颈厚约 2.4cm, 双侧附件区未见异常。

影像诊断:

肝、胆、脾、胰、双肾、子宫、双侧附件区未见明显异常

报告医师: 李菊蓉

检查日期: 2026-01-24

审核医师: 李菊蓉

报告日期: 2026-01-24

温馨提示: 本报告仅供临床医生参考! 若有疑问, 请致电: 0352---5339668

地址: 大同市平城区迎宾街 750 号。

大同五洲心血管病医院

0352-5332388

DR 诊断图文报告

ID号: 2205250630

影像号: DX20260124002

姓名: 张玲风

年龄: 44岁

性别: 女

检查设备: 西门子数字X线摄影

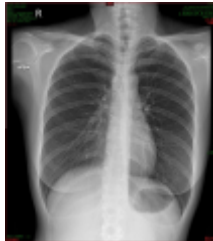体检号: 380855

申请医院: 本院

体检科室: 体检科

检查部位: 胸部正位片

经典图像:



影像所见:

胸廓对称。气管居中, 纵隔无移位。双肺野清晰。肺门影未见增大。心脏大小、形态正常。双膈面光滑, 肋膈角锐利。

影像诊断:

胸部平片未见异常。

报告医师: 李贵

检查日期: 2026-01-24

审核医师: 李贵

报告日期: 2026-01-24

温馨提示: 本报告仅供临床医生参考! 若有疑问, 请致电: 0352---5339668

地址: 大同市平城区迎宾街 750 号。

大同五洲心血管病医院

0352-5332388