



# 检 查 结 果

姓名	白亮
性别	男
年龄	36岁
联系电话	18703522811
体检日期	2025-04-18

## 检验报告

## 血常规（五分类）

项目名称	检查结果	单位	参考值	提示
白细胞(WBC)	6.47	$10^9/L$	3.5--9.5	
淋巴细胞绝对值(LY#)	1.87	$10^9/L$	1.1--3.2	
淋巴细胞百分比(LY%)	28.9	%	20--50	
中性粒细胞绝对值(GR#)	4.07	$10^9/L$	1.8--6.3	
中性粒细胞百分比(GR%)	62.9	%	40--75	
嗜碱性粒细胞绝对值(BA#)	0.03	$10^9/L$	0--0.06	
嗜碱性粒细胞百分比(BA%)	0.4	%	0--1.0	
嗜酸性粒细胞绝对值(E0#)	0.17	$10^9/L$	0.02--0.52	
嗜酸性粒细胞百分比(E0%)	2.6	%	0.4--8.0	
血小板(PLT)	258	$10^9/L$	125--350	
血小板分布宽度(PDW)	16.4	%	15--17	
平均血小板体积(MPV)	10.4	f1	6.0--14.0	
血小板压积(PCT)	0.268	%	0.11--0.28	
红细胞(RBC)	4.82	$10^{12}/L$	4.3--5.8	
血红蛋白	143	g/L	130--175	
红细胞压积(HCT)	43.1	%	40--50	
红细胞平均体积(MCV)	89.5	f1	82--100	
平均血红蛋白含量(MCH)	29.7	pg	27--34	
平均血红蛋白浓度(MCHC)	332	g/L	316--354	
单核细胞绝对值(MO#)	0.33	$10^9/L$	0.1--0.60	
单核细胞百分比(MO%)	5.2	%	3--10	
红细胞分布宽度标准差(RDW-SD)	43.0	f1	35--56	
红细胞分布宽度变异系数(RDW-CV)	12.8	%	10.6--16.6	

大血小板比率	28.2	%	11--45	
大血小板数目	73	$10^9/L$	30--90	
未成熟粒细胞数目	0.08	$10^9/L$	0--999	
未成熟粒细胞百分比	1.3	%	0--100	
有核红细胞数目	0.000	$10^9/L$	0--9999	
有核红细胞百分比	0.00	/100WBC	0--9999	

**\*小结:**

未见异常

操作员：祁佳佳 检查日期:2025-04-18 检查医生:康建忠

**肾功三项**

项目名称	检查结果	单位	参考值	提示
肌酐 (CREA)	53.20	umol/L	57--97	↓
尿酸 (UA)	285.00	umol/L	200--420	
尿素测定 (Urea)	3.90	mmol/L	3.1--8.0	

**\*小结:**

肌酐 (CREA) 偏低 (53.20 umol/L)

操作员：梁可欣 检查日期:2025-04-18 检查医生:康建忠

**空腹血糖**

项目名称	检查结果	单位	参考值	提示
葡萄糖 (GLU)	6.14	mmol/L	3.89--6.1	↑

**\*小结:**

葡萄糖 (GLU) 偏高 (6.14 mmol/L)

操作员：梁可欣 检查日期:2025-04-18 检查医生:康建忠

**血脂四项**

项目名称	检查结果	单位	参考值	提示
动脉硬化指数	3.12		1.31--3.19	
总胆固醇 (CHOL)	5.26	mmol/L	2.59--5.2	↑

甘油三脂(TG)	1.50	mmol/L	0.7--1.7	
低密度脂蛋白(LDL)	3.12	mmol/L	0--4.13	
高密度脂蛋白(HDL)	1.00	mmol/L	0.77--1.55	

**\*小结:**

总胆固醇(CHOL)偏高(5.26 mmol/L)

操作员：梁可欣 检查日期:2025-04-18 检查医生:康健忠

**肝功能三项**

项目名称	检查结果	单位	参考值	提示
γ-谷氨酰转肽酶(GGT)	25.0	U/L	10--60	
丙氨酸氨基转移酶(ALT)	31.00	U/L	9--50	
门冬氨酸氨基转移酶(AST)	15.00	U/L	15--40	
谷草比谷丙	0.48		0.4--2.5	

**\*小结:**

未见异常

操作员：梁可欣 检查日期:2025-04-18 检查医生:康健忠

大同瑞慈康复医院 12导联心电图报告

白亮 男 36岁

体检号:380842

病床号:

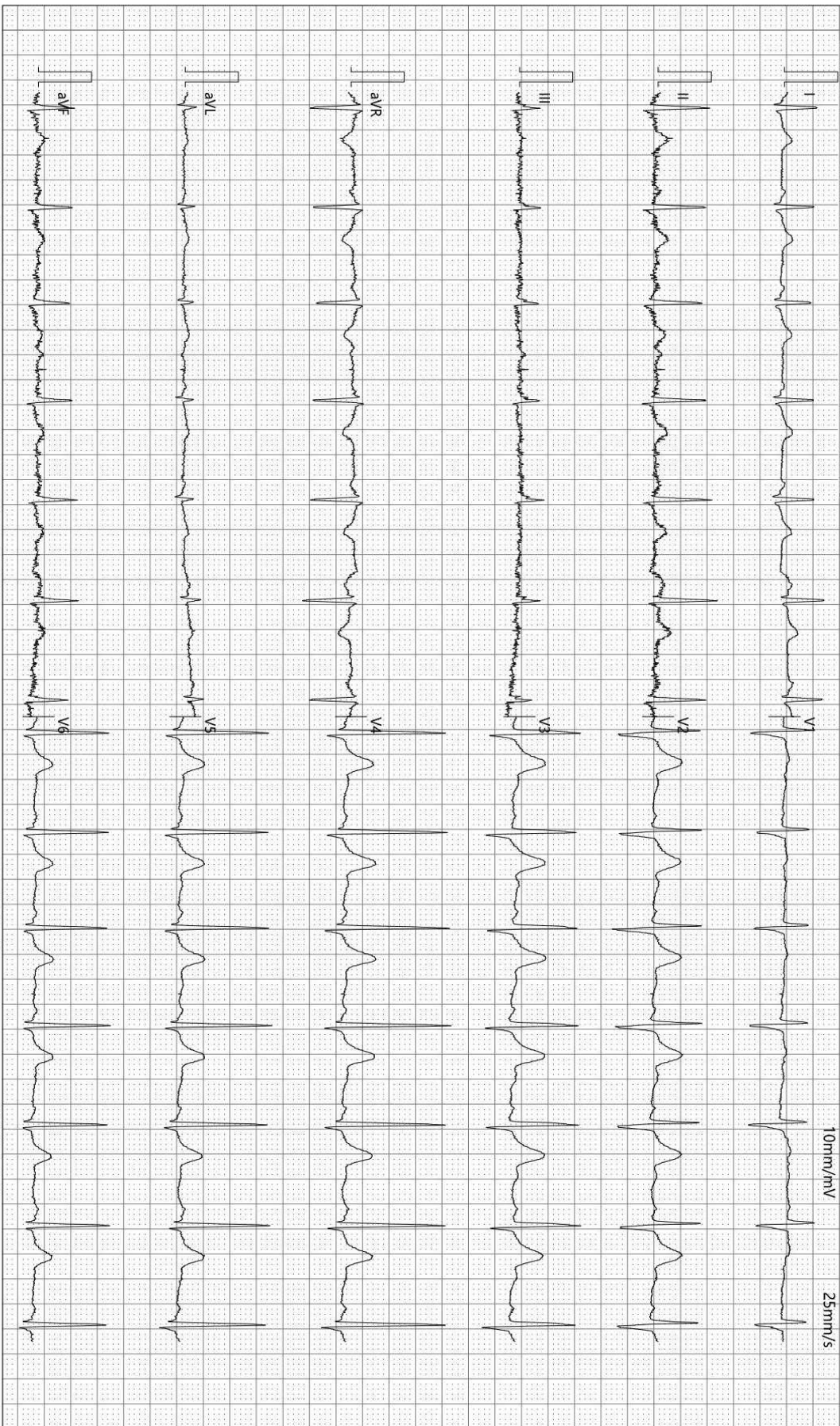
诊断结果:

- 1.窦性心律
- 2.正常心电图

诊断医生:

张生 陶志娟

HR : 76bpm [60~100bpm]  
 P : 102ms [0~110ms]  
 PR : 130ms [120~200ms]  
 QRS : 100ms [60~100ms]  
 QT/QTc : 397/448ms [320~440/0~450ms]  
 P/QRS/T : 24/58/38deg. [0~75/-30~90/0~75deg]  
 RV5/SV1 : 1.680/0.576mV [0.0~2.5/0.0~2.0mV]



检查时间:2025-04-18 10:05:43

诊断时间:2025-04-18 10:13:51

SEMIP V1.90

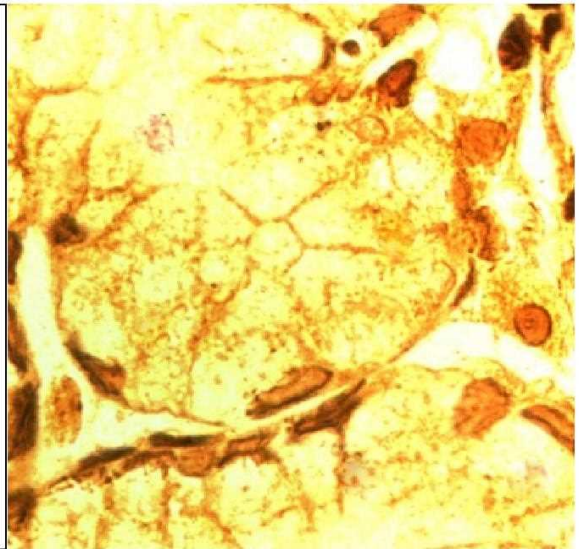
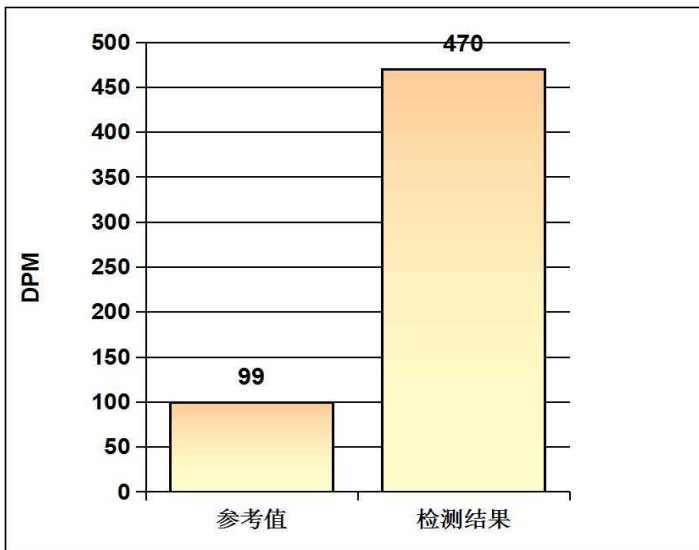
仅供临床参考

# 大同瑞慈康复医院

## <sup>14</sup>C呼气试验检验报告

姓名	白亮	年龄	36	性别	男
住院号	0	日期	2025/4/18 10:34:42	电话	18703522811
送检医生	曹居杰	样品编号	4173	编号	2205250617

### <sup>14</sup>C呼气试验



### 阳性参考值 (Disintegrations Per Minute(DPM)):

DPM值:	dpm > 2499	阳性++++
	1499 < dpm ≤ 2499	阳性+++
	499 < dpm ≤ 1499	阳性++
	149 < dpm ≤ 499	阳性+
	dpm ≤ 99	阴性
	99 < dpm ≤ 149	不确定

**检测结果:** **dpm= 470**      **阳性+**

**医生建议:** 请接受正规的根除幽门螺杆菌(HP)的治疗,并在治疗结束后一个月内复查;注意保持健康及规律饮食!

**温馨提示:** 您本次检测的结果为阳性

检测医生: \_\_\_\_\_ 曹居杰

Rich 大同瑞慈康复医院  
超声诊断图文报告

流水号: 2205250617

超声号: 1829630

姓名: 白亮

年龄: 36 岁

性别: 男

检查设备: Vivid E95

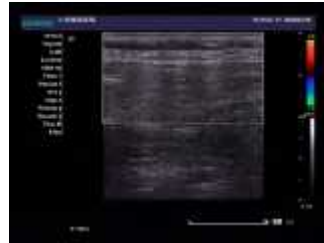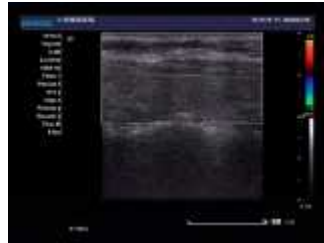体检号: 380842

申请医院: 本院

体检科室: 体检科

检查部位: 甲状腺彩超

经典图像:



影像所见:

甲状腺双侧叶形态正常, 包膜完整, 实质回声均匀, CDFI: 未见异常血流信号。  
双侧颈部未见明显肿大淋巴结。

影像诊断:

甲状腺双侧叶未见异常

报告医师: 李菊蓉

检查日期: 2025-04-18

审核医师: 李菊蓉

报告日期: 2025-04-18



注: 本报告仅供临床医生参考!

地址: 大同市魏都大道 79 号。若有疑问, 请致电: 0352---2830580

Rich 大同瑞慈康复医院  
超声诊断图文报告

流水号: 2205250617

超声号: 1829634

姓名: 白亮

年龄: 36岁

性别: 男

检查设备: Vivid E95

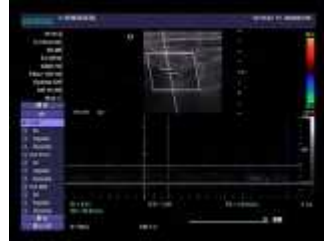
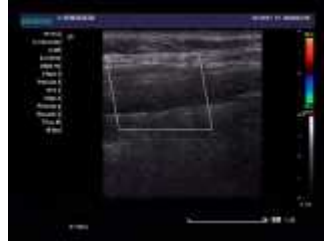体检号: 380842

申请医院: 本院

体检科室: 体检科

检查部位: 颈部血管彩超

经典图像:



影像所见:

右锁骨下动脉起始处、双侧颈总动脉、颈内、颈外动脉起始段内中膜不增厚, 内壁欠光滑, 管壁未见明确强回声斑。CDFI: 血流充盈好。PW: 频谱形态正常。

双侧椎动脉走行正常, 椎动脉内径正常, 管壁不厚, 管腔内为无回声, CDFI: 血流充盈好。PW: 频谱正常。

内径 mm	流速 cm/s	RI		
左侧椎动脉	3.6	45.5	0.52	
右侧椎动脉	3.4	44.9	0.41	

影像诊断:

双侧颈动脉、椎动脉未见明显异常

报告医师: 李菊蓉

检查日期: 2025-04-18

审核医师: 李菊蓉

报告日期: 2025-04-18



注: 本报告仅供临床医生参考!

地址: 大同市魏都大道 79 号。若有疑问, 请致电: 0352---2830580

 **大同瑞慈康复医院**  
**超声诊断图文报告**

流水号：2205250617

超声号：1829636

姓名：白亮

年龄：36岁

性别：男

检查设备：Vivid E95

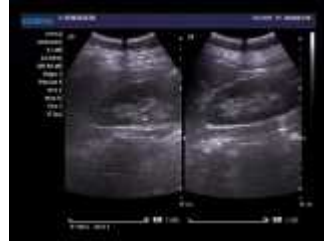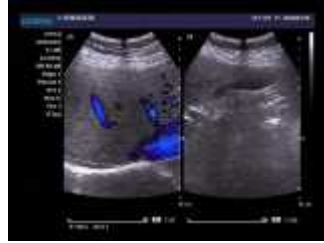体检号：380842

申请医院：本院

体检科室：体检科

检查部位：全腹彩超

经典图像：



影像所见：

肝脏大小形态正常，包膜光滑完整，实质回声细腻、增强，肝内管道系统走行欠清晰，门静脉及肝内胆管不扩张。  
胆囊大小形态正常，壁不厚、光滑，囊内透声好，肝外胆管不扩张。  
胰腺大小形态正常，实质回声均匀，主胰管不扩张。  
脾脏大小形态正常，实质回声均匀，脾门静脉不宽。  
双肾大小形态正常，皮髓质分界清晰，集合系统未见分离，双侧输尿管未见扩张。

影像诊断：

1. 轻度脂肪肝

报告医师：李菊蓉

检查日期：2025-04-18

审核医师：李菊蓉

报告日期：2025-04-18



注：本报告仅供临床医生参考！

地址：大同市魏都大道79号。若有疑问，请致电：0352---2830580

ID 号: 2205250617

影像号: CT20250417121

姓名: 白亮

年龄: 36 岁

性别: 男

检查设备: 西门子量子双源 CT

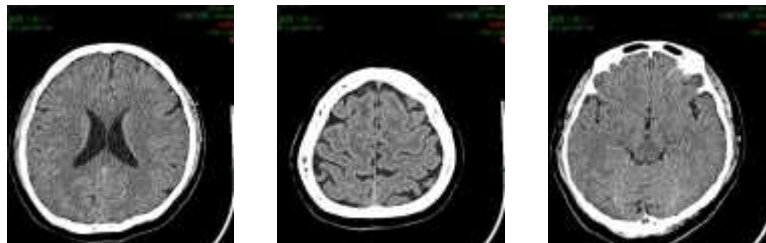体检号: 380842

申请医院: 本院

体检科室: 体检科

检查部位: 脑部双源 CT

## 经典图像:



## 影像所见:

颅脑结构双侧对称, 脑实质内未见异常密度。中线结构居中。脑沟、裂、池及脑室系统等未见异常。

## 影像诊断:

颅脑未见明显异常

报告医师: 剧艳军

检查日期: 2025-04-20

审核医师: 剧艳军

报告日期: 2025-04-20

姓名: 白亮

年龄: 36岁

性别: 男

检查设备: 西门子数字X线摄影

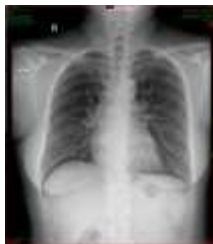体检号: 380842

申请医院: 本院

体检科室: 体检科

检查部位: 胸部正位片

经典图像:



影像所见:

胸廓对称。气管居中，纵隔无移位。双肺野清晰。肺门影未见增大。心脏大小、形态正常。双膈面光滑，肋膈角锐利。

影像诊断:

胸部平片未见异常。

报告医师: 李贵

检查日期: 2025-04-19

审核医师: 李贵

报告日期: 2025-04-19