



2205190512

大同瑞慈健康体检

报 告 册

体检编号	380173	工号	4
姓名	宋金莲		
性别	女	年龄	52岁
单位	广灵县能源局		
部门	广灵县能源局		
联系电话	13934777830		
体检日期	2024-10-21		

尊敬的宋金莲女士您好！

首先，瑞慈健康体检全体员工欢迎您的光临，并对您的信任表示衷心的感谢！

您于 2024-10-21 （体检编号：380173）完成健康检查，本机构的各科医生已根据您的体检项目及结果，汇总成此份健康体检报告，并经总检医生审核。据此提出对您健康状况的综合分析及建议。

瑞慈健康体检倡导“大健康、大康复”，提出“健康是第一财富（Rich）”的人文理念。希望您仔细阅读并妥善地保管此份健康体检报告，并认真关注报告中的提示与建议，若您对报告内容有任何疑问，可直接与瑞慈健康体检客服部联系，进一步咨询。

健康体检咨询电话：**0352-2824444**

客户服务咨询电话：**0352-2830597**

400-6112995

瑞慈健康体检报告由下列内容组成：

第一部分：主检报告

第二部分：分科分项结果

第三部分：检验报告

第四部分：附表

主检报告

检查综述

- 【眼科】 (1) 左眼视力下降 (2) 右眼视力下降
- 【血常规（五分类）】 血小板压积(PCT)偏高(0.287 %)
- 【生化全项 1】 甘油三脂(TG)偏高(2.93 mmol/L)
- 【尿液分析+尿沉渣】 粘液丝偏高(1 /HP)
- 【全腹彩超】 1. 轻度脂肪肝

医生建议

【左眼视力下降】：

(1) 视力下降是由角膜白斑或角膜炎、晶状体混浊、眼底疾病、屈光不正等原因引起，建议眼科诊断治疗。

【右眼视力下降】：

(1) 视力下降是由角膜白斑或角膜炎、晶状体混浊、眼底疾病、屈光不正等原因引起，建议眼科诊断治疗。

【血小板压积(PCT)偏高】：

(1) 血小板压积是指外周血中血小板的容积占血液容积的百分比。血小板压积偏高，如果在血小板数目正常的情况下，可不做考虑。如果血小板数目明显增高，建议往血液科进一步复查，以明确诊断。

【甘油三脂(TG)偏高】：

- 甘油三酯是甘油和脂肪酸所构成的有机化合物，甘油三酯测定是脂类代谢的重要指标之一。
- 甘油三酯增高与冠心病的发生有着重要的相关性，随年龄增大而有上升的趋势，其增高最常见于高脂和过量糖类饮食、肥胖等。
- 甘油三酯主要功能是为机体提供能量，其正常值在 0.7-1.7mmol/L 之间，1.7-2.29mmol/L 为边缘增高，提示应该注意饮食和运动了。
- 甘油三酯大于 2.3mmol/L，就称为高甘油三酯血症。甘油三酯增高虽然不会直接导致血管斑块的形成，但也会间接引起心脑血管疾病风险增加，同时，当甘油三酯大于 5.6mmol/L 时，还会增加急性胰腺炎的风险，所以降低甘油三酯的基础主要是控制饮食，饮食控制不佳可以选择药物治疗。
- 生活方式的干预是控制甘油三酯水平升高的基础，包括减重，增加运动量，限制酒精摄入以及避免食用果糖和高碳水化合物食物。多食蔬菜水果，定期复查。
- 明显增高者在医师的指导下使用降脂药物治疗，首选他汀和贝特类药物。

【粘液丝偏高】：

- 尿常规中粘液丝是由尿路中细胞分泌出来的，在有尿路感染时分泌会明显增多，且伴有炎症细胞的出现。
- 粘液丝偏高，可分为生理性偏高和病理性偏高两种，生理性偏高一般是由于喝水较少导致的尿液浓缩，一般在喝水后就能达到稀释的效果。
- 病理性的粘液丝偏高是由于泌尿系炎症或者是前列腺炎导致的，需要注意观察，多喝水，同时有白细胞等炎症细胞增多时，应及时服用抗感染药物治疗。如果仅有粘液丝的增多而没有白细胞等炎症细胞增多时，尿路有炎症的可能性不大。
- 建议平时饮食注意清淡，多喝水，少吃油腻和辛辣的食物，要注意个人清洁卫生，勤洗阴部，注意休息。

【轻度脂肪肝】：

- (1) 脂肪肝是指肝脏被脂肪浸润，为一种多病因引起的获得性疾病。
- (2) 脂肪肝是以肝细胞脂肪变性和脂肪蓄积为病理特征，最常见易患因素有超重或肥胖、进食油腻食物、高脂血症（尤其甘油三酯升高）、营养失调（营养过量或不足）、饮酒、高脂血症、少运动、糖耐量异常、减肥造成体重急剧下降、营养不良、中毒和药物等。
- (3) 当肝内脂类（主要为甘油三酯）含量超过肝重的 5% 时为脂肪肝。脂肪肝是一个常见的临床现象，不是一个独立性的疾病。
- (4) 值得注意的是，过多的脂肪在肝组织、肝细胞内浸润，引起肝细胞肿大，严重可致肝硬化。脂肪肝是可逆性的，合理饮食、运动及治疗后可恢复。
- (5) 合理控制饮食，控制总摄入量，低盐、低脂和低糖类饮食，少吃动物内脏，多吃蔬菜水果；
- (6) 控制危险因素，如控制体重、改善胰岛素抵抗、调整血脂紊乱，戒酒、戒烟，坚持长期有氧运动，加强体育锻炼；
- (7) 定期复查腹部彩超、血脂、肝功能。

汇总医生： 丁昊炜

主检日期： 2024-10-22

主检医生：

分科结果

身高、体重、血压

项目名称	检查结果	项目名称	检查结果
身高	167cm	体重	66kg
血压	113/73mmHg		

***小结：**

未见异常

操作员：张文静

检查日期：2024-10-21

检查医生：名燕凌

眼科

项目名称	检查结果	项目名称	检查结果
视力(左)	0.4	视力(右)	0.5
辨色力	正常	眼睑	正常
结膜	正常	泪器	正常
角膜	正常	虹膜	正常
瞳孔	正常	晶状体	正常
玻璃体	正常	眼底	未见异常

***小结：**

(1) 左眼视力下降

(2) 右眼视力下降

操作员：田野青

检查日期：2024-10-21

检查医生：田野青

检验报告

尿液分析+尿沉渣

项目名称	检查结果	单位	参考值	提示
白细胞尿	11	个/ul	0--13	
上皮细胞(EC)	0	/HP	0--28	
管型(CAST)	0	个/ul	0--1	
霉菌(尿)	0	/HP	0--0	
结晶	0	/HP	0--10	
透明度(CLA)	清亮			
胆红素(BIL)	-		阴性	
隐血(ERY)	-		阴性	
小圆上皮细胞(SRC)	0	个/ul	0--0	
维生素C	-		阴性	
异常红细胞	0	个/ul	0--3	
红细胞(正常)	0	个/ul	0--6	
鳞状上皮细胞	0	个/ul	0--0	
粘液丝	1	个/ul	0--0	↑
颜色(Colour)	淡黄色			
尿葡萄糖(GLU)	-		阴性	
酮体(KET)	-		阴性	
比重(SG)	1.020		1.003--1.030	
酸碱度(PH)	6.5		4.5--8.0	
尿蛋白质(PRO)	-		阴性	
尿胆原(URO)	-		阴性	
亚硝酸盐(NIT)	-		阴性	
红细胞(尿)(RBC)	0	个/ul	0--6	
尿白细胞(LEU)	-		阴性	

*小结:

粘液丝偏高(1 /HP)

操作员：黄璐瑶 检查日期：2024-10-21 检查医生：康健忠

血常规（五分类）

项目名称	检查结果	单位	参考值	提示
白细胞(WBC)	5.06	10 ⁹ /L	3.5--9.5	
淋巴细胞绝对值(LY#)	1.93	10 ⁹ /L	1.1--3.2	
淋巴细胞百分比(LY%)	38.1	%	20--50	
中性粒细胞绝对值(GR#)	2.73	10 ⁹ /L	1.8--6.3	
中性粒细胞百分比(GR%)	54.0	%	40--75	
嗜碱性粒细胞绝对值(BA#)	0.03	10 ⁹ /L	0--0.06	
嗜碱性粒细胞百分比(BA%)	0.6	%	0--1.0	
嗜酸性粒细胞绝对值(EO#)	0.13	10 ⁹ /L	0.02--0.52	
嗜酸性粒细胞百分比(EO%)	2.5	%	0.4--8.0	
血小板(PLT)	273	10 ⁹ /L	125--350	
血小板分布宽度(PDW)	15.8	%	15--17	
平均血小板体积(MPV)	10.5	fl	6.0--14.0	
血小板压积(PCT)	0.287	%	0.11--0.28	↑
红细胞(RBC)	4.64	10 ¹² /L	3.8--5.1	
血红蛋白	137	g/L	115--150	
红细胞压积(HCT)	41.8	%	35--45	
红细胞平均体积(MCV)	90.0	fl	82--100	
平均血红蛋白含量(MCH)	29.6	pg	27--34	
平均血红蛋白浓度(MCHC)	328	g/L	316--354	
单核细胞绝对值(MO#)	0.24	10 ⁹ /L	0.1--0.60	
单核细胞百分比(MO%)	4.8	%	3--10	
红细胞分布宽度标准差	42.3	fl	35--56	

(RDW-SD)				
红细胞分布宽度变异系数 (RDW-CV)	12.5	%	10.6--16.6	
大血小板比率	27.4	%	11--45	
大血小板数目	75	10 ⁹ /L	30--90	
未成熟粒细胞数目	0.01	10 ⁹ /L	0--999	
未成熟粒细胞百分比	0.2	%	0--100	
有核红细胞数目	0.000	10 ⁹ /L	0--9999	
有核红细胞百分比	0.00	/100WBC	0--9999	

***小结:**

血小板压积(PCT)偏高(0.287 %)

操作员：黄璐瑶 检查日期：2024-10-21 检查医生：康健忠

甲状腺三项

项目名称	检查结果	单位	参考值	提示
促甲状腺素(TSH)	2.23	uIU/ml	0.55--4.78	
游离三碘甲状腺原氨酸 (FT3)	4.44	pmol/L	3.5--6.5	
游离甲状腺素(FT4)	15.69	pmol/L	11.5--22.70	

***小结:**

未见异常

操作员：王小雪 检查日期：2024-10-21 检查医生：康健忠

生化全项 1

项目名称	检查结果	单位	参考值	提示
碳酸氢根(HCO ₃)	25.60	mmol/L	22--29	
总蛋白(T PROT)	72.7	g/L	65--85	
白蛋白(ALB)	45.10	g/L	40--55	
球蛋白(GLB)	27.60	g/L	15--35	

白蛋白/球蛋白(ALB/GLB)	1.63		1.0--2.5	
碱性磷酸酶(ALP)	72.0	U/L	50--135	
肌酐(CREA)	66.60	umol/L	41--73	
尿酸(UA)	206.00	umol/L	140--340	
钾(K)	3.91	mmol/L	3.5--5.5	
钠(Na)	141.4	mmol/L	136--145	
氯(Cl)	98.4	mmol/L	96--108	
钙(Ca)	2.42	mmol/L	2.11--2.52	
乳酸脱氢酶(LDH)	181.00	U/L	120--250	
淀粉酶(AMY)	61.00	IU/L	35--135	
葡萄糖(GLU)	5.44	mmol/L	3.89--6.1	
总胆红素(TBIL)	7.00	umol/L	0--21	
直接胆红素(DBIL)	3.0	umol/L	0--8.0	
间接胆红素(IBIL)	4.00	umol/L	0--17.39	
丙氨酸氨基转移酶(ALT)	11.00	U/L	7--40	
门冬氨酸氨基转移酶(AST)	22.00	U/L	13--35	
尿素测定(Urea)	5.60	mmol/L	2.6--7.5	
肌酸激酶(CK)	110.00	U/L	40--200	
α-羟丁酸脱氢酶	171.00	U/L	72--182	
C反应蛋白	1.50	mg/dl	0--3	
动脉硬化指数	1.61		1.31--3.19	
谷草比谷丙	2.00		0.4--2.5	
总胆固醇(CHOL)	4.85	mmol/L	2.59--5.2	
甘油三脂(TG)	2.93	mmol/L	0.7--1.7	↑
低密度脂蛋白(LDL)	2.05	mmol/L	0--4.13	
高密度脂蛋白(HDL)	1.27	mmol/L	0.77--1.55	

***小结:**

甘油三脂(TG)偏高(2.93 mmol/L)

操作员：梁可欣 检查日期：2024-10-21 检查医生：康建忠

风湿四项

项目名称	检查结果	单位	参考值	提示
红细胞沉降率 (ESR)	9.2	mm/h	0--20	
抗链球菌 O 测定	阴性		阴性	
C 反应蛋白	1.50	mg/dl	0--3	
类风湿因子(RF)	阴性	IU/ml	阴性	

***小结:**

未见异常

操作员：梁可欣 检查日期:2024-10-21 检查医生:康建忠

血沉 (ESR)

项目名称	检查结果	单位	参考值	提示
红细胞沉降率 (ESR)	9.2	mm/h	0--20	

***小结:**

未见异常

操作员：乔叶 检查日期:2024-10-21 检查医生:康建忠

大同瑞慈康复医院 12导联心电图报告

宋金莲 女 52岁

体检号:380173

病床号:

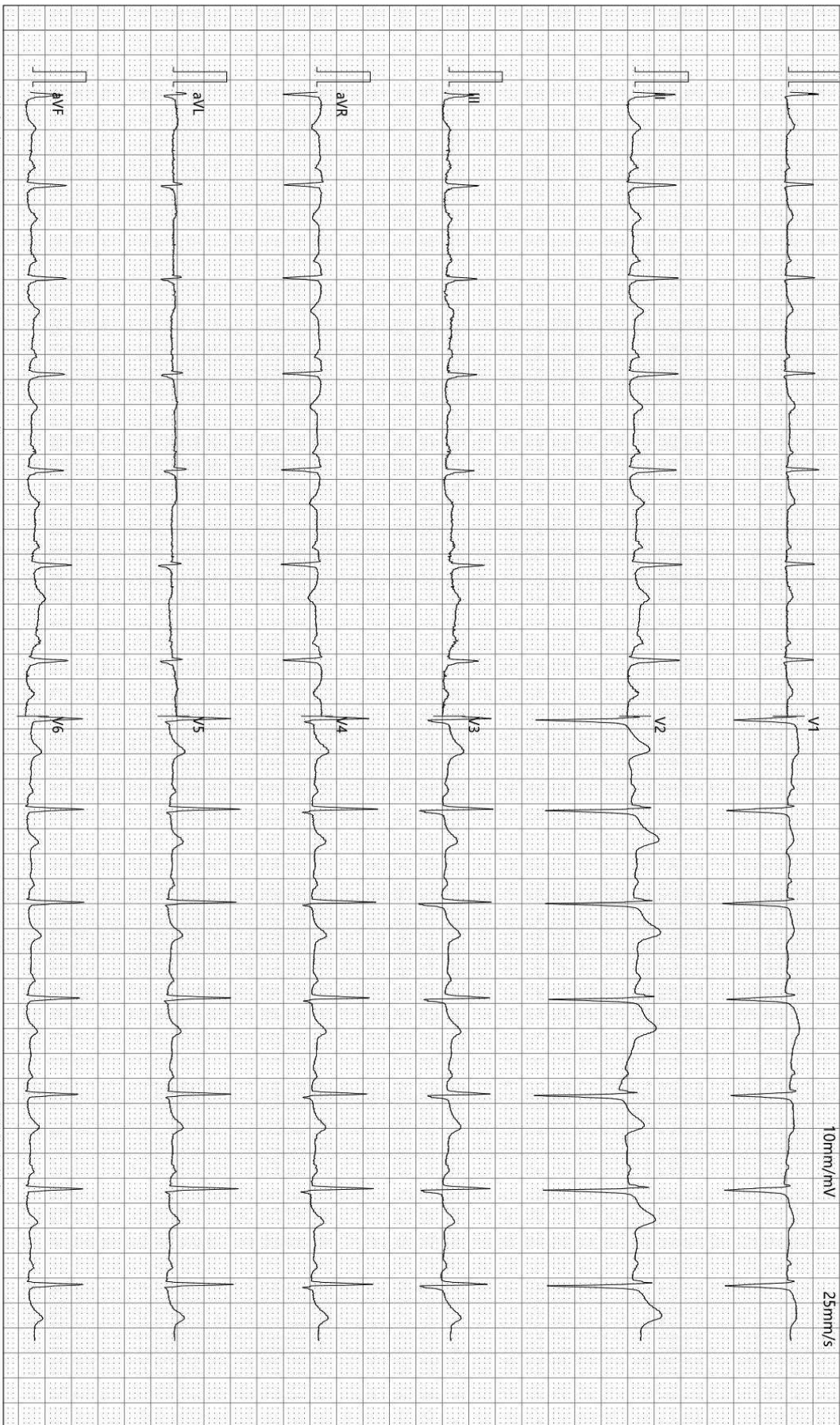
诊断结果:

- 1.窦性心律
- 2.正常心电图

诊断医生:

宋金莲 陶志娟

HR : 80bpm [60~100bpm]
 P : 106ms [0~110ms]
 PR : 170ms [120~200ms]
 QRS : 86ms [60~100ms]
 QT/QTc : 363/421ms [320~440/0~460ms]
 P/QRS/T : 58/61/56deg. [0~75/-30~90/0~75deg]
 RV5/SV1 : 1.235/1.168mV [0.0~2.5/0.0~2.0mV]



检查时间:2024-10-21 10:54:35

诊断时间:2024-10-21 11:07:47

SEMIP V1 90

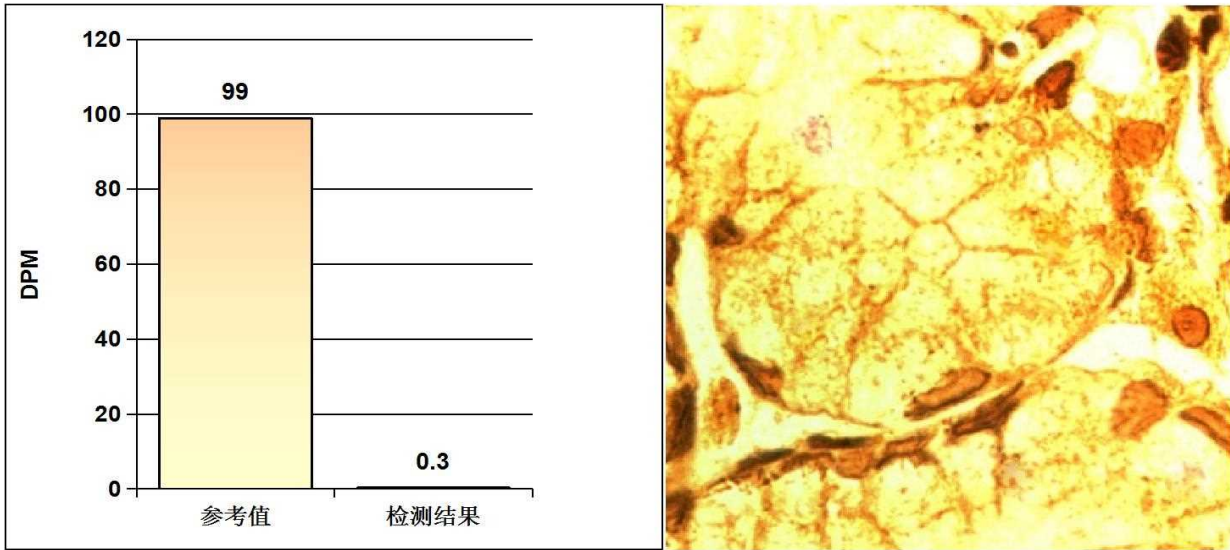
仅供临床参考

大同瑞慈康复医院

¹⁴C呼气试验检验报告

姓名	宋金莲	年龄	52	性别	女
住院号	0	日期	2024/10/21 11:00:09	电话	0
送检医生	曹居杰	样品编号	2401	编号	2205190512

¹⁴C呼气试验



阳性参考值 (Disintegrations Per Minute(DPM)):

DPM值:	dpm > 2499	阳性++++
	1499 < dpm ≤ 2499	阳性+++
	499 < dpm ≤ 1499	阳性++
	149 < dpm ≤ 499	阳性+
	dpm ≤ 99	阴性
	99 < dpm ≤ 149	不确定

检测结果: **dpm= 0** **阴性**

医生建议: 注意保持健康及规律饮食

温馨提示: 您本次检测的结果为阴性

检测医生: 曹居杰

Rich 大同瑞慈康复医院
超声诊断图文报告

流水号: 2205190512

超声号: 1722696

姓名: 宋金莲

年龄: 52岁

性别: 女

检查设备: Vivid E95

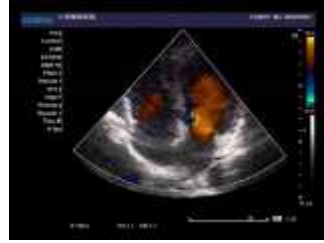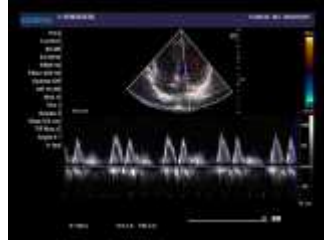体检号: 380173

申请医院: 本院

体检科室: 体检科

检查部位: 心脏彩超

经典图像:



影像所见:

超声测量 (单位: mm)

升主动脉内径 21 (32±3mm)

左房内径 30 (35mm)

室间隔 10 (8-11mm)

左室内径 39 (47±4mm)

左室后壁 9 (8-11mm)

EF65% (50-80%)

右室内径 34 (36±4mm)

右房内径 35 (36±4mm)

FS32% (28-41%)

主肺动脉内径 20 (23±3mm)

升主动脉内径正常, 心脏各腔室大小正常, 室间隔厚度正常, 左室壁未见明显节段性运动异常, 各瓣膜及启闭功能未见明显异常, 舒张期二尖瓣口血流频谱 E/A>1, 心包腔未见积液。

影像诊断:

心脏结构及功能未见明显异常

报告医师: 李菊蓉

检查日期: 2024-10-21

审核医师: 李菊蓉

报告日期: 2024-10-21



注: 本报告仅供临床医生参考!

地址: 大同市魏都大道 79 号。若有疑问, 请致电: 0352-2830580

Rich 大同瑞慈康复医院
超声诊断图文报告

流水号: 2205190512

超声号: 1722719

姓名: 宋金莲

年龄: 52岁

性别: 女

检查设备: Vivid E95

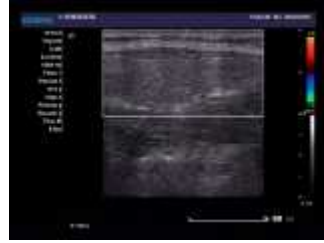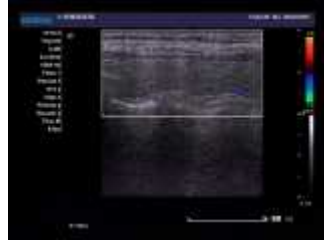
体检号: 380173

申请医院: 本院

体检科室: 体检科

检查部位: 甲状腺彩超

经典图像:



影像所见:

甲状腺双侧叶形态正常, 包膜完整, 实质回声均匀, CDFI: 未见异常血流信号。
双侧颈部未见明显肿大淋巴结。

影像诊断:

甲状腺双侧叶未见异常

报告医师: 李菊蓉

检查日期: 2024-10-21

审核医师: 李菊蓉

报告日期: 2024-10-21



注: 本报告仅供临床医生参考!

地址: 大同市魏都大道79号。若有疑问, 请致电: 0352-2830580

Rich 大同瑞慈康复医院
超声诊断图文报告

流水号: 2205190512

超声号: 1722742

姓名: 宋金莲

年龄: 52 岁

性别: 女

检查设备: Vivid E95

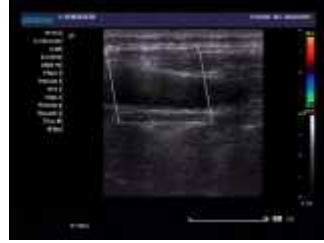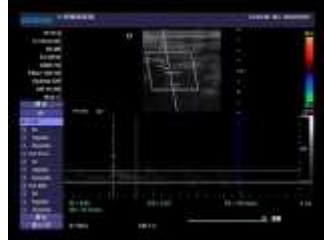
体检号: 380173

申请医院: 本院

体检科室: 体检科

检查部位: 颈部血管彩超

经典图像:



影像所见:

右锁骨下动脉起始处、双侧颈总动脉、颈内、颈外动脉起始段内中膜不增厚, 内壁欠光滑, 管壁未见明确强回声斑。CDFI: 血流充盈好。PW: 频谱形态正常。

双侧椎动脉走行正常, 椎动脉内径正常, 管壁不厚, 管腔内为无回声, CDFI: 血流充盈好。PW: 频谱正常。

	内径 mm	流速 cm/s	RI
左侧椎动脉	3.2	37.2	0.43
右侧椎动脉	3.6	39.4	0.55

影像诊断:

双侧颈动脉、椎动脉未见明显异常

报告医师: 李菊蓉

检查日期: 2024-10-21

审核医师: 李菊蓉

报告日期: 2024-10-21



注: 本报告仅供临床医生参考!

地址: 大同市魏都大道 79 号。若有疑问, 请致电: 0352---2830580

Rich 大同瑞慈康复医院
超声诊断图文报告

流水号: 2205190512

超声号: 1722745

姓名: 宋金莲

年龄: 52岁

性别: 女

检查设备: Vivid E95

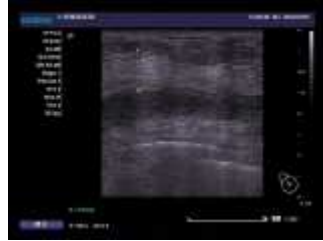
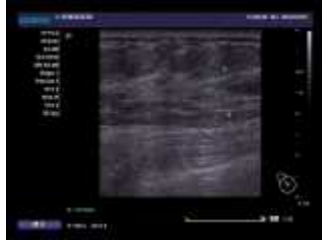
体检号: 380173

申请医院: 本院

体检科室: 体检科

检查部位: 乳腺彩超

经典图像:



影像所见:

双侧乳腺腺体层次清晰, 右乳腺体厚 1.1cm, 左乳腺体厚 1.0cm, 乳导管未见扩张, 未见明显占位性病变, CDFI: 未见异常血流信号。

双侧腋下未见明显肿大淋巴结。

影像诊断:

双侧乳腺未见明显异常

报告医师: 李菊蓉

检查日期: 2024-10-21

审核医师: 李菊蓉

报告日期: 2024-10-21



注: 本报告仅供临床医生参考!

地址: 大同市魏都大道 79 号。若有疑问, 请致电: 0352---2830580

Rich 大同瑞慈康复医院
超声诊断图文报告

流水号: 2205190512

超声号: 1722750

姓名: 宋金莲

年龄: 52 岁

性别: 女

检查设备: Vivid E95

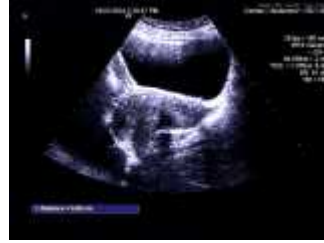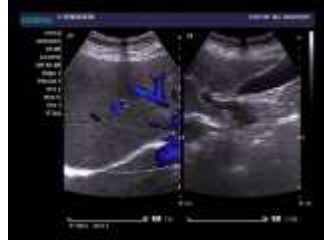体检号: 380173

申请医院: 本院

体检科室: 体检科

检查部位: 全腹彩超

经典图像:



影像所见:

肝脏大小形态正常, 包膜光滑完整, 实质回声细腻、增强, 肝内管道系统走行欠清晰, 门静脉及肝内胆管不扩张。
胆囊大小形态正常, 壁不厚、光滑, 囊内透声好, 肝外胆管不扩张。
胰腺大小形态正常, 实质回声均匀, 主胰管不扩张。
脾脏大小形态正常, 实质回声均匀, 脾门静脉不宽。
双肾大小形态正常, 皮髓质分界清晰, 集合系统未见分离, 双侧输尿管未见扩张。
膀胱充盈佳, 未见明显异常。
后位子宫, 大小正常, 肌壁回声均匀, 内膜线清晰, 厚 0.6cm, 宫颈厚约 2.8cm, 双侧附件区未见异常。

影像诊断:

1. 轻度脂肪肝

报告医师: 李菊蓉

检查日期: 2024-10-21

审核医师: 李菊蓉

报告日期: 2024-10-21



注: 本报告仅供临床医生参考!

地址: 大同市魏都大道 79 号。若有疑问, 请致电: 0352---2830580

姓名: 宋金莲

年龄: 52 岁

性别: 女

检查设备: 西门子量子双源 CT

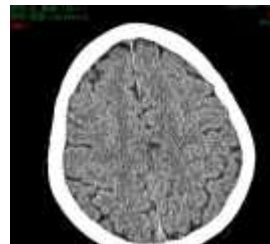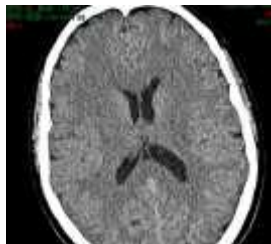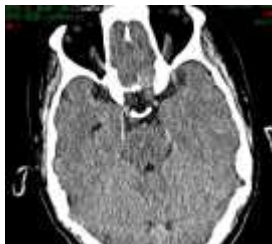体检号: 380173

申请医院: 本院

体检科室: 体检科

检查部位: 脑部双源 CT

经典图像:



影像所见:

颅脑结构双侧对称, 脑实质内未见异常密度。中线结构居中。脑沟、裂、池及脑室系统等未见异常。

影像诊断:

颅脑未见明显异常

报告医师: 剧艳军

检查日期: 2024-10-21

审核医师: 剧艳军

报告日期: 2024-10-21

姓名: 宋金莲

年龄: 52 岁

性别: 女

检查设备: 西门子量子双源 CT

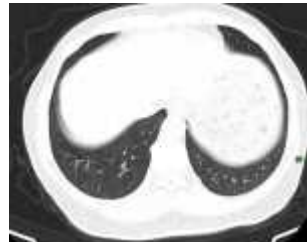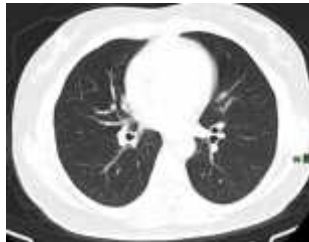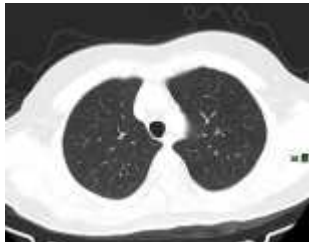体检号: 380173

申请医院: 本院

体检科室: 体检科

检查部位: 肺部双源 CT

经典图像:



影像所见:

胸廓对称, 骨性肋骨完整, 胸壁软组织结构良好, 两肺支气管血管纹理走行分布良好, 支气管束结构清晰, 双肺通气良好。肺门结构未见异常。纵隔无偏移, 段以上支气管通畅。心影及大血管形态结构正常, 纵隔内未见肿大淋巴结。胸膜未见异常。

影像诊断:

胸部未见明显异常

报告医师: 剧艳军

检查日期: 2024-10-21

审核医师: 剧艳军

报告日期: 2024-10-21