



2204280538

大同瑞慈健康体检

报 告 册

体检编号	377748	工号	377747
姓名	张晓丽		
性别	女	年龄	52岁
单位	健康管理-2022		
部门	健康管理-2022		
联系电话	13593221888		
体检日期	2024-05-20		

尊敬的张晓丽女士您好！

首先，瑞慈健康体检全体员工欢迎您的光临，并对您的信任表示衷心的感谢！

您于 2024-05-20 （体检编号：377748）完成健康检查，本机构的各科医生已根据您的体检项目及结果，汇总成此份健康体检报告，并经总检医生审核。据此提出对您健康状况的综合分析及建议。

瑞慈健康体检倡导“大健康、大康复”，提出“健康是第一财富（Rich）”的人文理念。希望您仔细阅读并妥善地保管此份健康体检报告，并认真关注报告中的提示与建议，若您对报告内容有任何疑问，可直接与瑞慈健康体检客服部联系，进一步咨询。

健康体检咨询电话：**0352-2824444**

客户服务咨询电话：**0352-2830597**

400-6112995

瑞慈健康体检报告由下列内容组成：

第一部分：主检报告

第二部分：分科分项结果

第三部分：检验报告

第四部分：附表

主检报告

检查综述

- 【身高、体重、血压】 (1) 体重指数 25.85：超重
- 【内科】 (1) 糖尿病
- 【血常规（五分类）】 血小板压积(PCT)偏高(0.317%) 大血小板数目偏高($108 \times 10^9/L$)
- 【肾功三项】 尿素测定(Urea)偏高(8.10 mmol/L)
- 【空腹血糖】 葡萄糖(GLU)偏高(6.82 mmol/L)
- 【生殖道微生态】 G-杆菌++
- 【尿常规】 粘液丝偏高(3 /HP)
- 【妇科内诊】 (1) 阴道炎
- 【心脏彩超】 二尖瓣轻度返流
- 【甲状腺彩超】 1. 甲状腺双侧叶结节(左侧叶多发) TI-RADS 3级 2. 甲状腺右侧叶囊肿 TI-RADS 2级
- 【全腹彩超】 1. 中度脂肪肝 2. 子宫肌瘤 3. 宫内节育器位置正常 4. 宫颈多发纳囊
- 【口腔科】 (1) 右下第一磨牙 牙齿缺失
- 【动脉硬化检测】 双侧下肢静态ABI未见异常； 双侧外周动脉僵硬度增高。
- 【眼科】 (1) 镜 0.6 (2) 镜 0.6

医生建议

【超重】：

(1) 体重指数是判断体重超标或偏低的主要指标。体重是反映和衡量一个人健康状况的重要标志之一，过胖和过瘦都不利于健康，身高体重不协调也不会给人以美感。体重的变化，还会直接反映身体长期的热量平衡状态。

(2) 当需要比较及分析一个人的体重对于不同身高的人所带来的健康影响时，体重指数是一个中立而可靠的指标。其主要适用于需要体重测试、体型肥胖和全身检查的人群。

(3) 体重指数(BMI)是世界卫生组织推荐的国际统一使用的肥胖分型标准，也是目前国际上常用的衡量人体胖瘦程度以及是否健康的一个标准，其计算方式为： $BMI = \text{体重(千克)} / \text{身高(米} \times \text{米)}$ 。成人的标准值是BMI 18.5-23.9之间。低于18.5为体重指数偏低；高于23.9则为体重指数偏高。

(4) 一般表现为体重超重或肥胖，超重及肥胖会出现一系列代谢性疾病，如高血压、高血糖、高血脂、高尿酸血症等，所以体重指数偏高者一定要注意控制体重。

(5) 合理控制饮食，食品多样化，食物纤维可适量增加，饮食规律，避免暴饮暴食，低盐、低脂饮食为主，减少高热量食物的摄入。

(6) 加强体育锻炼，每天最少保持30分钟的中等强度运动。鼓励每天至少快步走6000步比较健康。肥胖患者不适合较剧烈的运动，会加重膝关节的负担，可以选择游泳、划船等对膝关节负荷较小的运动。

(7) 定期检查血糖、血脂、肝功、肝脏B超等，积极治疗基础性疾病。

(8) 减少热量摄取及增加热量消耗。强调以健康行为、饮食、运动为主的综合治疗。

【糖尿病】：

(1) 合理控制总热量，维持标准体重。

(2) 坚持长期有规律的有氧运动。

- (3)自我监控血糖，为调整药物剂量提供依据。
- (4)药物治疗，到上级医院就医。
- (5)定期检测，每年1-2次全面复查。早期发现及时治疗，如血糖不平稳可2-3月复查血糖等。

【大血小板数目偏高】：

- (1)供内科结合临床参考。

【血小板压积(PCT)偏高】：

(1)血小板压积是指外周血中血小板的容积占血液容积的百分比。血小板压积偏高，如果在血小板数目正常的情况下，可不考虑。如果血小板数目明显增高，建议往血液科进一步复查，以明确诊断。

【尿素测定(Urea)偏高】：

- (1)建议内科进一步复查。

【葡萄糖(GLU)偏高】：

- (1)正常情况下，人体中糖的分解和合成代谢处于动态平衡，保持相对恒定。血清葡萄糖是指血液中的葡萄糖浓度，是诊断糖尿病最重要检查项目之一。
- (2)空腹血糖偏高可分为生理性偏高（如餐后、高糖饮食、剧烈运动、情绪激动等均可引起一过性增高，经过休息后血糖值可以恢复正常）和病理性增高（如糖尿病、甲状腺功能亢进、库欣综合征等）。
- (3)空腹血糖生理性增高经过调整饮食结构、避免剧烈活动、控制情绪等方式后可自行缓解，血糖值可以恢复正常。
- (4)排除生理性增高因素经复查仍然增高者属于病理性增高，应及时到内分泌科复诊，明确血糖偏高的原因及所患疾病的种类。
- (5)如果是首次检查发现血糖偏高，应及时到医院内分泌科进行详细的检查及正规的治疗。
- (6)已确诊的糖尿病患者，如血糖仍较高则说明血糖控制不佳，应及时到医院内分泌科诊治，修正以往的治疗方案及改变一些不良的生活习惯。
- (7)糖尿病的治疗强调早期治疗、长期治疗、综合治疗和措施个体化，综合防治包括糖尿病教育、饮食治疗、体育锻炼、药物治疗和血糖监测五个方面。

【G-杆菌++】：

- (1)阴道微生物学检查是用于提示除阴道的正常菌群之外，可致病的菌群类别判断，用于临床治疗指导。

【粘液丝偏高】：

- (1)尿常规中粘液丝是由尿路中细胞分泌出来的，在有尿路感染时分泌会明显增多，且伴有炎症细胞的出现。
- (2)粘液丝偏高，可分为生理性偏高和病理性偏高两种，生理性偏高一般是由于喝水较少导致的尿液浓缩，一般在喝水后就能达到稀释的效果。
- (3)病理性的粘液丝偏高是由于泌尿系炎症或者是前列腺炎导致的，需要注意观察，多喝水，同时有白细胞等炎症细胞增多时，应及时服用抗感染药物治疗。如果仅有粘液丝的增多而没有白细胞等炎症细胞增多时，尿路有炎症的可能性不大。
- (4)建议平时饮食注意清淡，多喝水，少吃油腻和辛辣的食物，要注意个人清洁卫生，勤洗阴部，注意休息。

【阴道炎】：

- (1)阴道炎是阴道粘膜及粘膜下结缔组织的炎症，是妇科门诊常见的疾病。
- (2)正常健康妇女，由于解剖学及生物化学特点，阴道对病原体的侵入有自然防御功能，当阴道的自然防御功能遭到破坏，则病原体易于侵入，导致阴道炎症。
- (3)绝经后妇女由于雌激素缺乏，阴道上皮菲薄，细胞内糖原含量减少，阴道PH高达7左右，故阴道抵抗力低下，比青春期及育龄妇女易受感染。
- (4)阴道炎临床上以白带的性状发生改变以及外阴痒痒灼痛为主要临床特点，感染累及尿道时，可有尿痛、尿急等症状。常见的阴道炎有细菌性阴道病、滴虫性阴道炎、霉菌性阴道炎、老年性阴道炎。

(5) 阴道炎由不同的病原体感染所致，一旦出现外阴不适，白带异常，立即去医院检查，确定病原体，针对病因治疗。

【二尖瓣轻度返流】：

(1) 由于二尖瓣瓣膜轻微的改变而产生二尖瓣相对关闭不全。在很多人中，没有临床症状，只有在做心脏彩超时发现。一般不需要治疗，建议定期复查，必要时心内科结合临床考虑。

【甲状腺双侧叶结节】：

(1) 甲状腺结节是一种常见的甲状腺疾病，很多甲状腺疾病可表现为结节，如可由甲状腺退行性变、炎症、自身免疫性及新生物等多种病变所致。甲状腺结节在各个年龄段的男女人群中均可见到，但中年女性中较多。

(2) 甲状腺结节分良性和恶性两大类，良性的占绝大多数，恶性者不足 1%，判断甲状腺结节的良恶主要依靠病史、体格检查、放射性核素扫描、穿刺细胞学检查。

(3) 建议往外科就诊，进一步检查，明确诊断，结合临床诊治并定期复查。

【甲状腺右侧叶囊肿】：

(1) 建议往内分泌科诊治。

【中度脂肪肝】：

(1) 脂肪肝是指肝脏被脂肪浸润，为一种多病因引起的获得性疾病。

(2) 脂肪肝是以肝细胞脂肪变性和脂肪蓄积为病理特征，最常见易患因素有超重或肥胖、进食油腻食物、高脂血症（尤其甘油三酯升高）、营养失调（营养过量或不足）、饮酒、高脂血症、少运动、糖耐量异常、减肥造成体重急剧下降、营养不良、中毒和药物等。

(3) 当肝内脂类（主要为甘油三酯）含量超过肝重的 5% 时为脂肪肝。脂肪肝是一个常见的临床现象，不是一个独立性的疾病。

(4) 值得注意的是，过多的脂肪在肝组织、肝细胞内浸润，引起肝细胞肿大，严重可致肝硬化。脂肪肝是可逆性的，合理饮食、运动及治疗后可恢复。

(5) 合理控制饮食，控制总摄入量，低盐、低脂和低糖类饮食，少吃动物内脏，多吃蔬菜水果；

(6) 控制危险因素，如控制体重、改善胰岛素抵抗、调整血脂紊乱，戒酒、戒烟，坚持长期有氧运动，加强体育锻炼；

(7) 定期复查腹部彩超、血脂、肝功能。

【子宫肌瘤】：

(1) 子宫肌瘤又称子宫平滑肌瘤，是女性生殖器最常见的一种良性肿瘤，多见于 30—50 岁妇女，以 40—50 岁最为多见。

(2) 子宫肌瘤根据肌瘤与子宫壁的关系分 3 类：肌壁间肌瘤、浆膜下肌瘤和粘膜下肌瘤。

(3) 子宫肌瘤多无症状，少数表现为阴道出血，腹部触及肿物以及压迫症状等。如发生蒂扭转或其他情况时可引起疼痛。以多发性子宫肌瘤为常见。

(4) 治疗必须根据患者年龄、生育要求、症状、肌瘤大小等情况全面考虑，肌瘤小且无症状，尤其近绝经年龄者，雌激素水平低落，肌瘤可自然萎缩或消失，通常不需治疗，每 3—6 个月随访一次；若肌瘤较大或症状明显继发贫血者，常需手术切除。

【宫颈多发纳囊】：

(1) 为宫颈腺管口阻塞，腺体分泌物引流受阻、潴留形成囊肿。对小的囊肿，无任何临床症状可不予处理；若囊肿大，或合并感染，可用微波治疗，或采用激光照射。

(2) 建议妇科诊断治疗。

【牙齿缺失】：

(1) 牙齿缺失常见于龋齿、牙周炎等原因导致的拔除或意外事故所致缺失。中老年患者居多，影响牙齿健康美观。

(2) 牙齿缺失可以导致牙列的完整性遭到破坏，若较长时间不修复，邻近的牙齿由于失去了依靠和约束，会变得倾斜，易造成咬颌功能的紊乱。长时间的缺失还会导致牙槽骨的萎缩、咀嚼功能减退、食物嵌塞等不良后果

(3) 如果牙齿缺失，应该尽早去口腔医院诊治，最常见的修复方法有三种，即活动义齿、固定义齿、种植义齿。

(4) 义齿修复完毕，应定期复查与医疗护理，勤漱口、勤刷牙、避免食用过硬的食物，如果种植牙选择钛种植体，还应注意对钛种植体的保护。

【外周动脉僵硬度增高】：

(1) 动脉硬化是全身性粥样硬化在肢体局部表现，是全身性动脉内膜及其中膜呈退行性、增生性改变，使血管壁变硬缩小，失去弹性，从而继发血栓形成致使远端血流量进行性减少或中断。

(2) 要均衡饮食，要防止其他疾病引起的动脉粥样硬化，如糖尿病、肥胖、高血压。少吃含油脂和胆固醇多的食品，减少盐的摄入，多吃富含高密度脂蛋白的鱼类、海鲜。戒烟限酒，控制体重，保持良好的心态。通过适量的运动，可以明显改善动脉粥样硬化。必要时内科咨询及诊治。

汇总医生： 丁昊炜

主检日期： 2024-05-22

主检医生：

分科结果

身高、体重、血压

项目名称	检查结果	项目名称	检查结果
身高	161cm	体重	67kg
血压	132/80mmHg		

*小结:

(1) 体重指数 25.85: 超重

操作员：杨柳庆

检查日期:2024-05-20

检查医生：名燕凌

内科

项目名称	检查结果	项目名称	检查结果
心率	64 次/min	心律	齐
心脏杂音	无	心界	正常
肺部	正常	呼吸音	呼吸音清
啰音	未闻及	叩诊	叩诊呈清音
腹部触诊	腹部平软	发育	正常
肝胆	肋下未触及	脾脏	肋下未触及
双肾	无叩击痛	肠鸣音	正常
营养	良好	神经系统	正常
生理反射	生理反射存在	病理反射	病理反射未引出
颅神经	正常	运动功能	正常
深浅感觉	正常	其它	无异常发现
既往史	糖尿病		

*小结:

(1) 糖尿病

操作员：名燕凌

检查日期:2024-05-20

检查医生：名燕凌

外科（含皮肤科）

项目名称	检查结果	项目名称	检查结果
皮肤	正常	甲状腺	无肿大
浅表淋巴结	无肿大	肛门	拒检
泌尿外生殖器	正常	四肢关节	未见异常
腹股沟	未见异常	足背动脉	正常
紫绀	无	色素沉着	无
脱毛	无	脱色	无
皮疹	无	浮肿	无
皮下结节	无	头颅	正常
颈部	正常	乳腺	正常
脊柱	正常	直肠	未检
皮肤黄疸	无	既往史	无
其他	无		

*小结:

未见异常

操作员：魏利平

检查日期:2024-05-20

检查医生：魏利平

眼科

项目名称	检查结果	项目名称	检查结果
视力(左)	镜 0.6	视力(右)	镜 0.6
辨色力	正常	眼睑	正常
结膜	正常	泪器	正常
角膜	正常	虹膜	正常
瞳孔	正常	晶状体	正常
玻璃体	正常	眼底	未见异常

*小结:

(1) 镜 0.6

(2) 镜 0.6

操作员：田野青

检查日期:2024-05-20

检查医生：田野青

眼压检查

项目名称	检查结果	项目名称	检查结果
右眼眼压	15.3mmHg	左眼眼压	13.9mmHg

***小结:**

未见异常

操作员：田野青

检查日期:2024-05-22

检查医生：田野青

耳鼻喉科

项目名称	检查结果	项目名称	检查结果
听力(左)	正常	听力(右)	正常
外耳道	正常	鼓膜	正常
鼻窦	正常	鼻中隔	正常
鼻腔	正常	扁桃体	无肿大
嗅觉	正常	咽喉	正常

***小结:**

未见异常

操作员：王存宝

检查日期:2024-05-20

检查医生：王存宝

妇科内诊

项目名称	检查结果	项目名称	检查结果
外阴	正常	尿道口	正常
阴道	阴道炎	子宫	正常
附件	正常	宫颈	光滑
后穹窿	正常		

***小结：**

(1) 阴道炎

操作员：智美玲 检查日期：2024-05-20 检查医生：智美玲

口腔科

项目名称	检查结果	项目名称	检查结果
唇颊	正常	齿	右下第一磨牙&牙齿缺失
齿龈	正常	牙周	正常
舌腭	正常	腮腺	正常
颌下腺	正常	颞下颌关节	正常

***小结：**

(1) 右下第一磨牙 牙齿缺失

操作员：麻剑 检查日期：2024-05-20 检查医生：麻剑

检验报告

血流变

项目名称	检查结果	单位	参考值	提示
全血粘度高切 200/s	3.66	mpas	3.36--4.32	
全血粘度中切 100/s	3.91	mpas	3.43--4.59	
全血粘度中切 50/s	4.27	mpas	3.85--5.45	
全血还原粘度高切	4.91	mpas	3.69--8.74	
全血还原粘度低切	31.61	mpas	26.87--47.57	
血浆粘度	1.50	mpas	1.26--1.70	
血沉(ESR)	6.70	mm/h	0--20	
红细胞压积	0.44	L/L	0.35--0.45	
红细胞聚集指数	4.21		3.19--5.33	
红细胞变形指数	0.68		0.53--1.11	
红细胞刚性指数	3.28		2.17--6.94	
血沉方程 K 值	25.67	mm/h	0--80.48	
全血粘度 1/s	15.41	mpas	13.79--17.91	
全血高切相对指数	2.44		1.9--3.4	
全血低切相对指数	10.27		8.1--14.2	

*小结:

未见异常

操作员：黄璐瑶

检查日期：2024-05-20

检查医生：陈建国

尿常规

项目名称	检查结果	单位	参考值	提示
胆红素(BIL)	-		阴性	
隐血(ERY)	-		阴性	
小圆上皮细胞(SRC)	0	个/ul	0--0	

维生素 C	-		阴性	
异常红细胞	0	个/ul	0--3	
红细胞（正常）	0	个/ul	0--6	
鳞状上皮细胞	0	个/ul	0--0	
粘液丝	3	个/ul	0--0	↑
尿葡萄糖(GLU)	-		阴性	
酮体(KET)	-		阴性	
比重(SG)	1.025		1.003--1.030	
酸碱度(PH)	6.0		4.5--8.0	
尿蛋白质(PRO)	-		阴性	
尿胆原(URO)	-		阴性	
亚硝酸盐(NIT)	-		阴性	
尿白细胞(LEU)	-		阴性	

***小结:**

粘液丝偏高(3 /HP)

操作员：赵伟 检查日期:2024-05-20

检查医生:陈建国

血常规（五分类）

项目名称	检查结果	单位	参考值	提示
白细胞(WBC)	7.22	10 ⁹ /L	3.5--9.5	
淋巴细胞绝对值(LY#)	2.64	10 ⁹ /L	1.1--3.2	
淋巴细胞百分比(LY%)	36.7	%	20--50	
中性粒细胞绝对值(GR#)	4.13	10 ⁹ /L	1.8--6.3	
中性粒细胞百分比(GR%)	57.2	%	40--75	
嗜碱性粒细胞绝对值(BA#)	0.01	10 ⁹ /L	0--0.06	
嗜碱性粒细胞百分比(BA%)	0.1	%	0--1.0	
嗜酸性粒细胞绝对值(EO#)	0.08	10 ⁹ /L	0.02--0.52	

嗜酸性粒细胞百分比 (EO%)	1.1	%	0.4--8.0	
血小板(PLT)	254	10 ⁹ /L	125--350	
血小板分布宽度(PDW)	16.3	%	15--17	
平均血小板体积(MPV)	12.5	fl	6.0--14.0	
血小板压积(PCT)	0.317	%	0.11--0.28	↑
红细胞(RBC)	4.71	10 ¹² /L	3.8--5.1	
血红蛋白	142	g/L	115--150	
红细胞压积(HCT)	43.7	%	35--45	
红细胞平均体积(MCV)	92.8	fl	82--100	
平均血红蛋白含量(MCH)	30.1	pg	27--34	
平均血红蛋白浓度(MCHC)	324	g/L	316--354	
单核细胞绝对值(MO#)	0.36	10 ⁹ /L	0.1--0.60	
单核细胞百分比(MO%)	4.9	%	3--10	
红细胞分布宽度标准差 (RDW-SD)	41.8	fl	35--56	
红细胞分布宽度变异系数 (RDW-CV)	12.1	%	10.6--16.6	
大血小板比率	42.8	%	11--45	
大血小板数目	108	10 ⁹ /L	30--90	↑
未成熟粒细胞数目	0.03	10 ⁹ /L	0--999	
未成熟粒细胞百分比	0.4	%	0--100	
有核红细胞数目	0.000	10 ⁹ /L	0--9999	
有核红细胞百分比	0.00	/100WBC	0--9999	

***小结：**血小板压积(PCT)偏高(0.317 %) 大血小板数目偏高(108 10⁹/L)

操作员：王文静 检查日期：2024-05-20

检查医生：陈建国

血 HP 检测

项目名称	检查结果	单位	参考值	提示
幽门螺旋杆菌抗体检测	阳性 (+)		阴性 (-)	*

***小结:**

未见异常

操作员：黄璐瑶

检查日期：2024-05-20

检查医生：陈建国

肾功三项

项目名称	检查结果	单位	参考值	提示
肌酐(CREA)	61.00	umol/L	41--73	
尿酸(UA)	320.00	umol/L	140--340	
尿素测定 (Urea)	8.10	mmol/L	2.6--7.5	↑

***小结:**

尿素测定 (Urea) 偏高(8.10 mmol/L)

操作员：梁可欣

检查日期：2024-05-20

检查医生：陈建国

空腹血糖

项目名称	检查结果	单位	参考值	提示
葡萄糖(GLU)	6.82	mmol/L	3.89--6.1	↑

***小结:**

葡萄糖(GLU)偏高(6.82 mmol/L)

操作员：梁可欣

检查日期：2024-05-20

检查医生：陈建国

生殖道微生态

项目名称	检查结果	单位	参考值	提示
线索细胞	-			
清洁度	II			
上皮细胞(白带)	++			
滴虫	-			

G-球菌	-			
霉菌	-			
G-杆菌	++			
G+杆菌	-			
G+球菌	-			

***小结：**

G-杆菌 ++

操作员：王小雪 检查日期：2024-05-21

检查医生：陈建国

尿沉渣

项目名称	检查结果	单位	参考值	提示
白细胞尿	4	个/ul	0--13	
上皮细胞(EC)	0	/HP	0--28	
管型(CAST)	0	个/ul	0--1	
霉菌(尿)	0	/HP	0--0	
结晶	0	/HP	0--10	
透明度(CLA)	清亮			
胆红素(BIL)	-		阴性	
颜色(Colour)	淡黄色			
红细胞(尿)(RBC)	0	个/ul	0--6	

***小结：**

未见异常

操作员：赵伟 检查日期：2024-05-20

检查医生：陈建国

血脂四项

项目名称	检查结果	单位	参考值	提示
动脉硬化指数	2.36		1.31--3.19	
总胆固醇(CHOL)	3.93	mmol/L	2.59--5.2	

甘油三脂(TG)	0.78	mmol/L	0.7--1.7	
低密度脂蛋白(LDL)	2.57	mmol/L	0--4.13	
高密度脂蛋白(HDL)	1.09	mmol/L	0.77--1.55	

***小结:**

未见异常

操作员：梁可欣 检查日期:2024-05-20 检查医生:陈建国


肝功能三项

项目名称	检查结果	单位	参考值	提示
γ-谷氨酰转肽酶(GGT)	13.0	U/L	7--45	
丙氨酸氨基转移酶(ALT)	27.00	U/L	7--40	
门冬氨酸氨基转移酶(AST)	17.00	U/L	13--35	
谷草比谷丙	0.63		0.4--2.5	

***小结:**

未见异常

操作员：梁可欣 检查日期:2024-05-20 检查医生:陈建国



大同瑞慈医院

眼底检查报告单

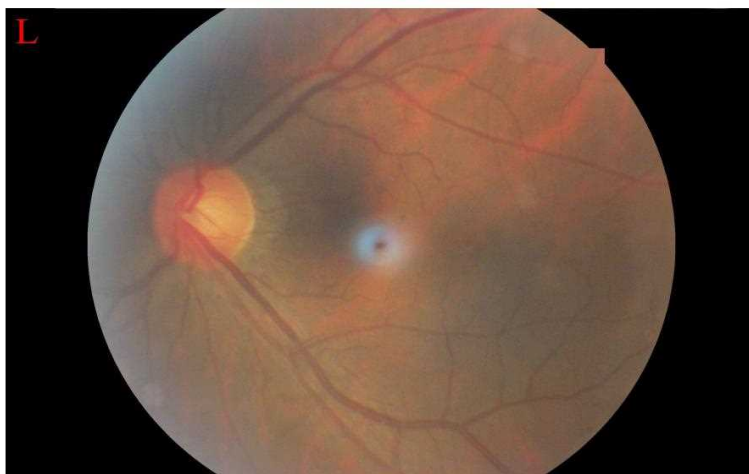
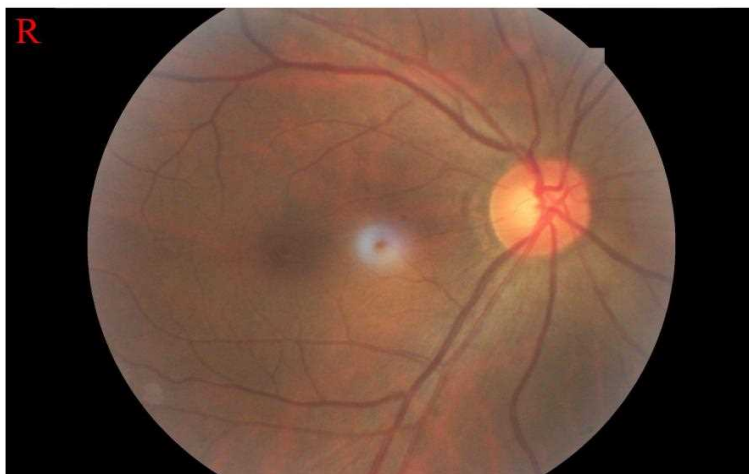
检查号: 202405200001

检查日期: 2024/5/20

姓名: 张晓丽

性别: 女

年龄: 52




描述: 视盘边界清,色泽正常,生理凹陷不扩大,动静脉走形比例正常,黄斑区清晰,网膜未见出血,及渗出。

诊断: 未见异常

检查医生: 田野青

本报告仅供临床参考

TOKA



大同瑞慈医院

眼底检查报告单

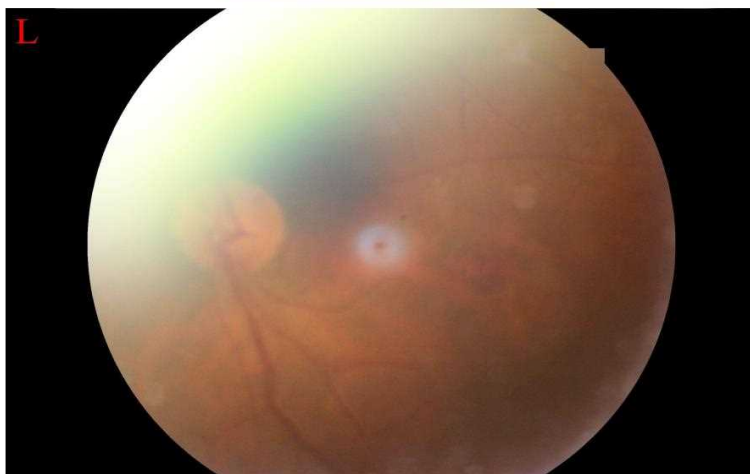
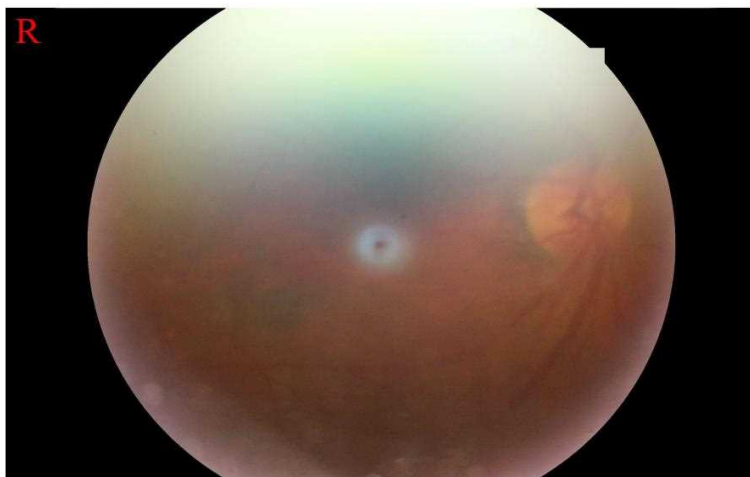
检查号: 202405080001

检查日期: 2024/5/8

姓名: 张富文

性别: 男

年龄: 76



描述: 视盘边界清,色泽正常,生理凹陷不扩大,动静脉走形比例正常,黄斑区清晰,网膜未见出血,及渗出。

诊断: 未见异常

检查医生: 田野青

本报告仅供临床参考

TOKA

大同现代医学检验实验室

液基薄层细胞学图文报告

ID: 2024099086

病理号: 092874

姓名: 张晓丽

性别: 女

年龄: 52岁

送检科室:

电话号码: 13593221888

床号:

病历号:

体检号: 2204280538

送检医院: 大同瑞慈康复体检

送检日期: 2024-05-20

末次月经:

送检医生:

采样日期:

报告日期: 2024-05-20

标本满意度: 满意

细胞量: >45%

红细胞:

经期样本:

颈管细胞:

化生细胞:

鳞状细胞:

宫颈柱状细胞:

未见上皮内病变/恶性细胞:

正常范围内:

良性反应性改变:

炎症:
放疗:
妊娠:
萎缩性:
宫内避孕器:
其他:

轻度:
中度:
重度:

病原体: 滴虫感染:

念珠菌感染:

细菌感染:

提示 HPV 感染:

疱疹病毒感染:

鳞状上皮细胞分析:

非典型鳞状细胞:

倾向上皮内瘤变:
倾向良性反应性改变:
不能明确意义(ASC-US):
不排除高度病变(ASC-H):

上皮内低度病变:

鳞癌:

上皮内高度病变:

CIN2:

CIN3:

腺上皮细胞分析:

非典型腺细胞:

宫内膜:
来源不明:

非典型腺细胞(宫颈管):

倾向原位腺癌:
不能明确意义:
倾向良性反应性改变:

腺癌:

宫颈管:
宫内膜:
其它:

炎细胞:

轻度:
中度:
重度:

可疑腺癌:

诊断意见: 未见上皮内病变或恶性细胞 (NILM)。

建议:

报告医师: 张荣生

地址: 大同市魏都大道 79 号, 本报告医师签字后有效
咨询: 0352-2830587 4006-122-995

妇科细胞学是筛查项目, 出于技术原因, 可能会有假阴性结果, 本检测仅对来样负责, 如果对结果有疑义, 请在收到报告 7 天内与我们联系。



瑞慈健康体检

数码电子阴道镜检查报告单

检查部位: 检查时间: 2024-05-20 10: 06

姓名: 张晓丽 年龄: 52 初复诊: 科别:

检查号: 377748 病历号: 住院号: 病区号: 床位号:

末次月经: 婚否: 孕次: 产次: 避孕方式:

病人主诉:

临床诊断:

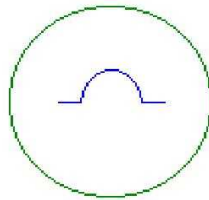
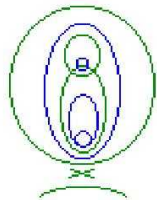
病理结果:

阴道镜所见:

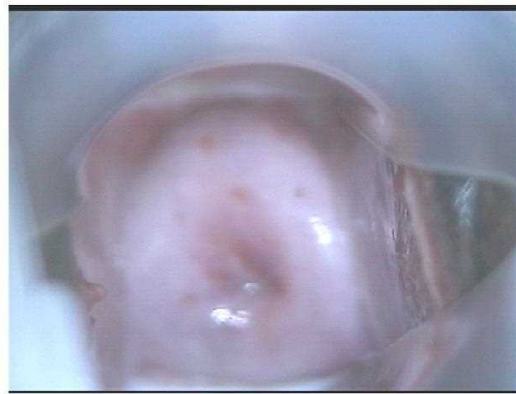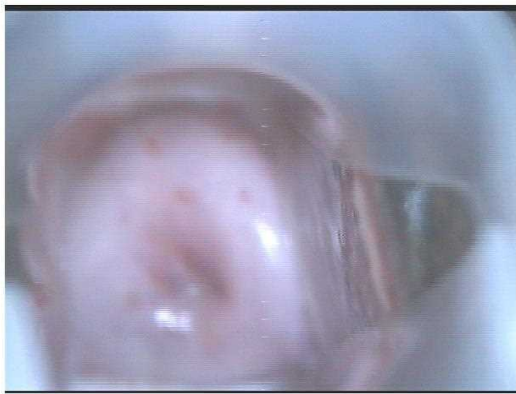未见异常

RCI评估: 边界:	得分: 0
颜色:	得分: 0
血管:	得分: 0
碘反应:	得分: 0
	总得分: 0

诊断意见: 未见异常



- PO= 息肉
- C = 湿疣
- L = 粘膜白斑
- PG= 着色病变
- W = 醋酸白上皮
- P = 点状血管
- B = 活检数量
- V = 非典型血管
- E = 糜烂区
- I = 浸润性癌
- GO= 腺口
- AT= 异常转化区
- M = 镶嵌
- X = 活检部位(点)



徐州市人从众科技发展有限公司

申请医师:

诊断医师: 智美玲

只作临床参考, 不作证明材料

大同瑞慈康复医院 12导联心电图报告

张晓丽 女 52岁

体检号:377748

病床号:

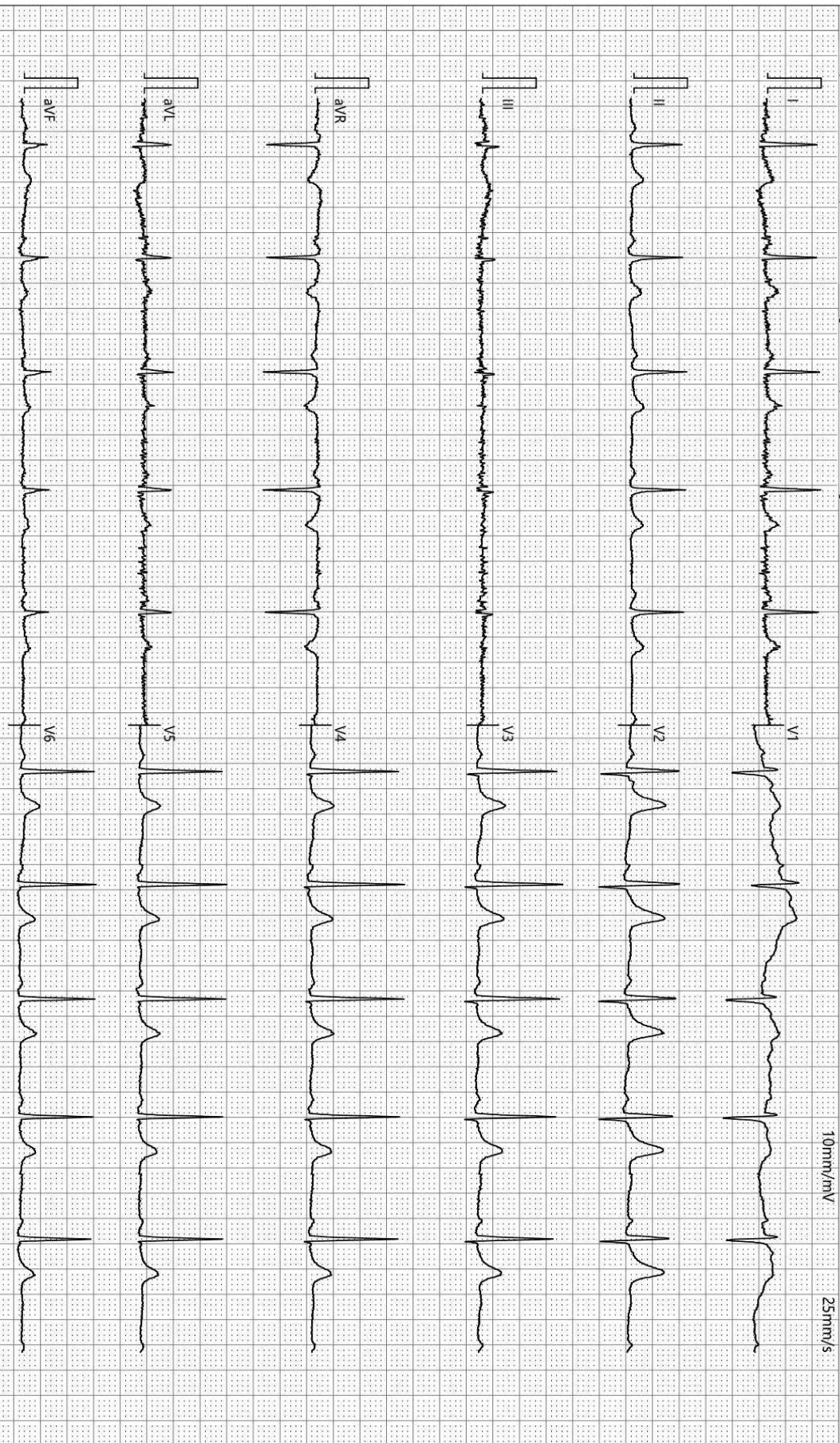
诊断结果:

- 1.窦性心律
- 2.正常心电图

诊断医生:

张进 陶志峰

HR	: 64bpm	[60 ~ 100bpm]
P	: 116 f ms	[0 ~ 110ms]
PR	: 153ms	[120 ~ 200ms]
QRS	: 85ms	[60 ~ 100ms]
QT/QTc	: 393/407ms	[320 ~ 440/0 ~ 460ms]
P/QRS/T	: 39/43/43deg.	[0 ~ 75/-30 ~ 90/0 ~ 75deg]
RV5/SVI	: 1.606/0.678mV	[0.0 ~ 2.5/0.0 ~ 2.0mV]



检查时间:2024-05-20 07:55:57

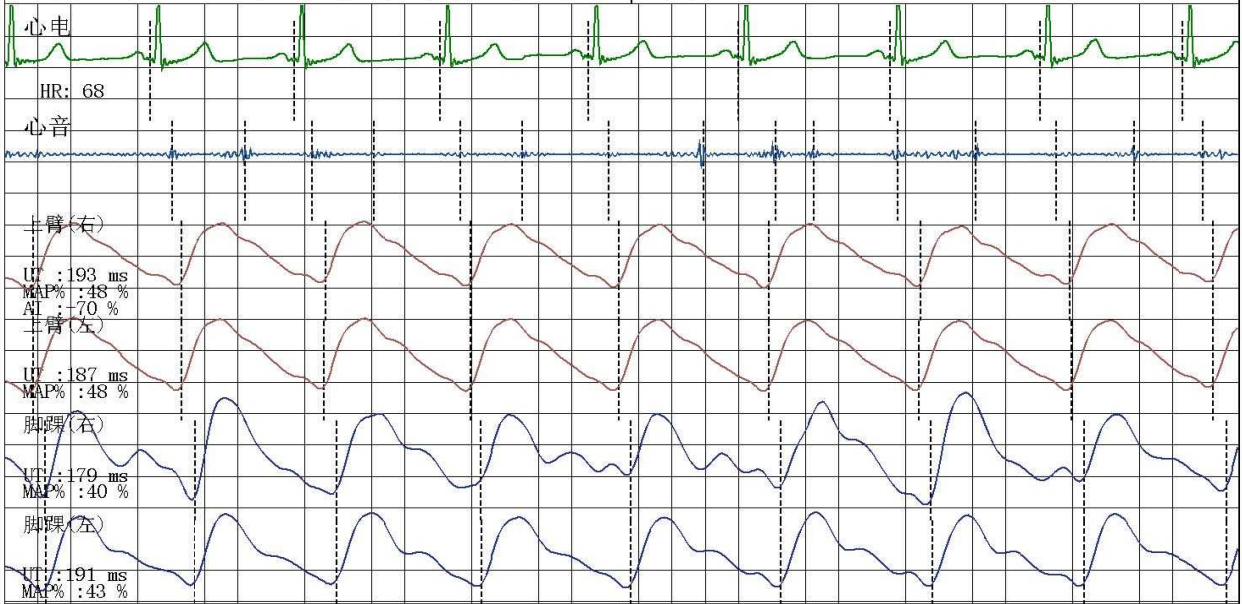诊断时间:2024-05-20 08:07:10

SEMIP V1.90

仅供临床参考

大同瑞慈健康体检 动脉阻塞与僵硬检测报告单

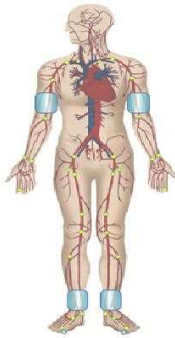
病历号: 2204280538 检查号: 483
姓名: 张晓丽 性别: 女 年龄: 52 岁
身高: 161.0 cm 体重: 67.0 kg BMI: 25.8



四肢动脉血压值 (mmHg)

上臂(右)

SBP: 135
MBP: 113
DBP: 92
PP: 43



上臂(左)

SBP: 131
MBP: 107
DBP: 87
PP: 44

脚踝(右)

SBP: 167
MBP: 119
DBP: 80
PP: 87

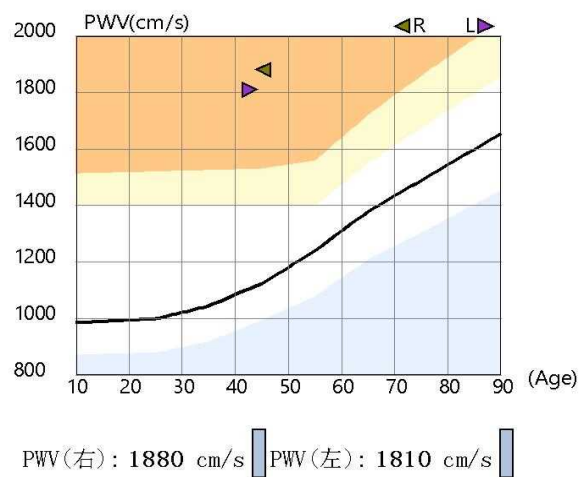
脚踝(左)

SBP: 171
MBP: 125
DBP: 80
PP: 91

动脉阻塞值

ABI (R): 1.24 ABI (L): 1.27
BAI (R): 0.79 BAI (L): 0.77

动脉硬化分析 (PWV) 图



检查所见

左侧上肢血压正常; 右侧上肢血压偏高; 双侧上肢血压无明显差异; 双侧上肢脉压正常; 双侧下肢血压无明显差异; 双侧下肢脉压增大; 双侧下肢静态ABI在正常范围; 左侧baPWV增快; 右侧baPWV增快; 四肢动脉脉搏波形未见异常。

诊断所见

双侧下肢静态ABI未见异常; 双侧外周动脉僵硬度增高。

操作者: 邢秀彬

医师签名: 李桂珍

检查日期: 2024-05-20

高血压判断依据《中国高血压防治指南》(第三版)
ABI判断依据《2011版美国心脏协会/美国心脏病学学会周围动脉疾病指南》
电话:

地址: 大同市平城区魏都大道79号

DR 诊断图文报告

流水号: 2204280538

影像号: DX20240519008

姓名: 张晓丽

年龄: 52 岁

性别: 女

检查设备: 西门子数字 X 线摄影

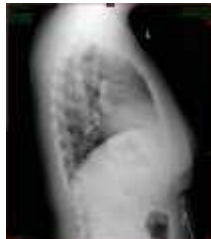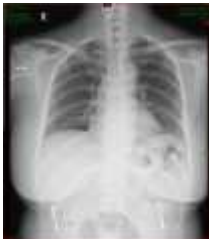体检号: 377748

申请医院: 本院

体检科室: 体检科

检查部位: 胸部照相

经典图像:



影像所见:

胸廓对称。气管居中, 纵隔无移位。双肺野清晰。肺门影未见增大。心脏大小、形态正常。双膈面光滑, 肋膈角锐利。

影像诊断:

胸部平片未见异常。

报告医师: 李贵

检查日期: 2024-05-20

审核医师: 李贵

报告日期: 2024-05-20

超声诊断图文报告

流水号: 2204280538

影像号: 1573048

姓名: 张晓丽

年龄: 52 岁

性别: 女

检查设备: Vivid E95

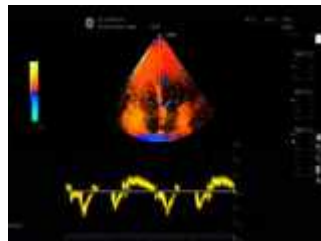
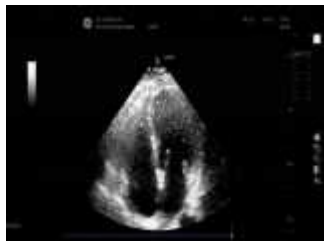体检号: 377748

申请医院: 本院

体检科室: 体检科

检查部位: 心脏彩超

经典图像:



影像所见:

超声测量 (单位: mm)

升主动脉内径 22 (32±3mm)

左房内径 30 (35mm)

室间隔 9 (8-11mm)

左室内径 43 (47±4mm)

左室后壁 9 (8-11mm)

EF60% (50-80%)

右室内径 25 (36±4mm)

右房内径 28 (36±4mm)

FS30% (28-41%)

主肺动脉内径 18 (23±3mm)

升主动脉内径正常, 心脏各腔室大小正常, 室间隔厚度正常, 左室壁未见明显节段性运动异常, 二尖瓣回声正常, 收缩期房侧可见少量返流信号, 余瓣膜及启闭功能未见明显异常, 舒张期二尖瓣口血流频谱 E/A>1, 心包腔未见积液。

影像诊断:

二尖瓣轻度返流

报告医师: 陈玉荣

检查日期: 2024-05-20

审核医师: 陈玉荣

报告日期: 2024-05-20



大同市医学影像研究中心

注: 本报告仅供临床医生参考!

地址: 大同市魏都大道 79 号。若有疑问, 请致电: 0352-2830580

超声诊断图文报告

流水号: 2204280538

影像号: 1573052

姓名: 张晓丽

年龄: 52 岁

性别: 女

检查设备: Vivid E95

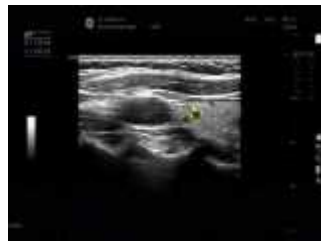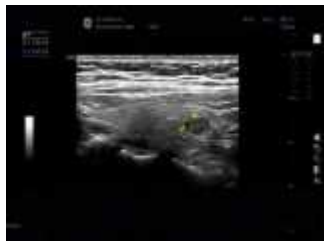体检号: 377748

申请医院: 本院

体检科室: 体检科

检查部位: 甲状腺彩超

经典图像:



影像所见:

甲状腺双侧叶形态正常, 包膜完整, 于右侧叶下极探及大小约 0.9*0.4cm 囊实性结节, 另于右侧叶探及大小约 0.3*0.2cm 囊性结节, 均边界清, 形态规则, 于左侧叶探及多个囊实性结节, 大者约 0.8*0.4cm, 边界清, 形态规则, 余实质回声均匀, CDFI: 未见异常血流信号。
双侧颈部未见明显肿大淋巴结。

影像诊断:

1. 甲状腺双侧叶结节 (左侧叶多发) TI-RADS 3 级
2. 甲状腺右侧叶囊肿 TI-RADS 2 级

报告医师: 陈玉荣

检查日期: 2024-05-20

审核医师: 陈玉荣

报告日期: 2024-05-20

超声诊断图文报告

流水号: 2204280538

影像号: 1573057

姓名: 张晓丽

年龄: 52 岁

性别: 女

检查设备: Vivid E95

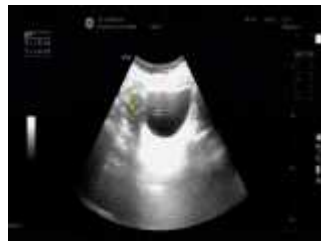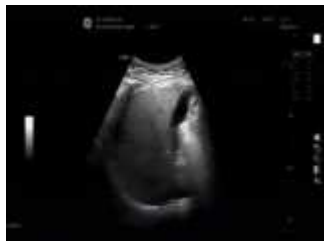体检号: 377748

申请医院: 本院

体检科室: 体检科

检查部位: 全腹彩超

经典图像:



影像所见:

肝脏大小形态正常, 包膜光滑完整, 实质回声细腻、增强, 肝内管道系统走行欠清晰, 门静脉及肝内胆管不扩张。

胆囊大小形态正常, 壁不厚、光滑, 囊内透声好, 肝外胆管不扩张。

胰腺大小形态正常, 实质回声均匀, 主胰管不扩张。

脾脏大小形态正常, 实质回声均匀, 脾门静脉不宽。

双肾大小形态正常, 皮髓质分界清晰, 集合系统未见分离, 双侧输尿管未见扩张。

膀胱充盈佳, 未见明显异常。

前位子宫, 大小正常, 肌壁回声欠均匀, 前壁探及大小约 1.8*1.4cm 低回声结节, 内膜线清晰, 厚 0.4cm, 宫腔内探及节育器回声, 位置正常, 宫颈厚约 2.1cm, 宫颈处探及多个囊性结构, 大者直径约 0.5cm, 双侧附件区未见异常。

影像诊断:

1. 中度脂肪肝
2. 子宫肌瘤
3. 宫内节育器位置正常
4. 宫颈多发纳囊

报告医师: 陈玉荣

检查日期: 2024-05-20

审核医师: 陈玉荣

报告日期: 2024-05-20