



# 检 查 结 果

姓名	张宇慧
性别	女
年龄	38岁
联系电话	13133337787
体检日期	2024-11-24

## 检验报告

ID号: 2204280534

影像号: MR20241124044

姓名: 张宇慧

年龄: 38岁

性别: 女

检查设备: 西门子 1.5T 磁共振

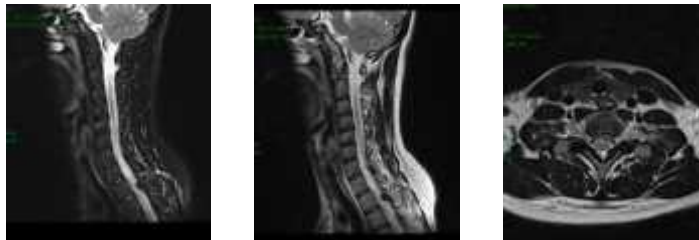体检号: 377744

申请医院: 本院

体检科室: 体检科

检查部位: 颈椎 MRI

## 经典图像:



## 影像所见:

颈椎椎体序列正常, 生理曲度变直。颈 1-颈 7 椎体及附件骨结构正常。各椎间盘脱水变性, 于 T2WI 像信号减低, 颈 4-5 椎间盘向后方突出, 椎管及双侧椎间孔未见狭窄, 硬膜囊受压, 双侧神经根未见受压。胸 2 椎体水平黄韧带增厚。脊髓内未见异常信号。

## 影像诊断:

- 颈 4-5 椎间盘突出 (中央型)
- 胸 2 椎体水平黄韧带增厚

报告医师: 陈江莲

检查日期: 2024-11-24

审核医师:

报告日期: 2024-11-24

# MRI 诊断图文报告

ID号: 2204280534

影像号: MR20241124045

姓名: 张宇慧

年龄: 38岁

性别: 女

检查设备: 西门子 1.5T 磁共振

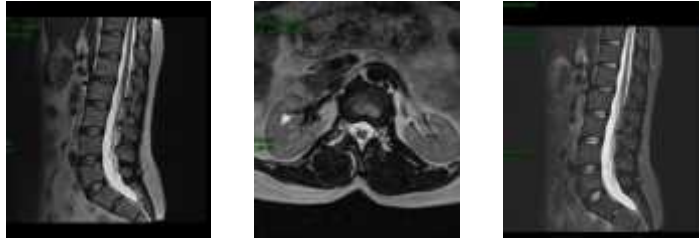
体检号: 377744

申请医院: 本院

体检科室: 体检科

检查部位: 腰椎 MRI

## 经典图像:



## 影像所见:

腰椎椎体序列正常, 生理曲度存在。各椎体及附件骨结构正常, 椎间盘形态、信号未见异常。椎管及双侧椎间孔无狭窄。脊髓圆锥位置、形态、信号无异常。

## 影像诊断:

腰椎 MRI 平扫未见病变征象

报告医师: 陈江莲

检查日期: 2024-11-24

审核医师:

报告日期: 2024-11-24



注: 本报告仅供临床医生参考!

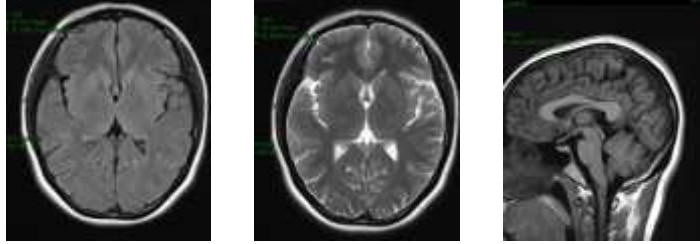
地址: 大同市魏都大道 79 号。若有疑问, 请致电: 0352---2830580



# MRI 诊断图文报告

姓名: 张宇慧                      年龄: 38岁                      性别: 女                      检查设备: 西门子 1.5T 磁共振  
体检号: 377744                      申请医院: 本院                      体检科室: 体检科                      检查部位: MR 检查

经典图像:



影像所见:

双侧大脑半球对称, 皮髓质分界清, 未见异常信号。脑干、双侧小脑半球未见异常信号及占位征象。脑室、脑池无扩大, 脑沟、脑裂无增宽。中线结构居中。右侧上颌窦、双侧筛窦沿窦壁见环形等 T1 长 T2 信号。

影像诊断:

- 1. 脑内 MRI 平扫未见病变征象
- 2. 右侧上颌窦、双侧筛窦炎伴粘膜肥厚

报告医师: 陈江莲

检查日期: 2024-11-24

审核医师:

报告日期: 2024-11-24



注: 本报告仅供临床医生参考!

地址: 大同市魏都大道 79 号。若有疑问, 请致电: 0352---2830580