



2204120510

大同瑞慈健康体检

报 告 册

体检编号	111466	工号	9
姓名	何志芳		
性别	女	年龄	38岁
单位	大同市排水工程管理所		
部门	大同市排水工程管理所		
联系电话	15235251951		
体检日期	2024-10-15		

尊敬的何志芳女士您好！

首先，瑞慈健康体检全体员工欢迎您的光临，并对您的信任表示衷心的感谢！

您于 2024-10-15 （体检编号：111466）完成健康检查，本机构的各科医生已根据您的体检项目及结果，汇总成此份健康体检报告，并经总检医生审核。据此提出对您健康状况的综合分析及建议。

瑞慈健康体检倡导“大健康、大康复”，提出“健康是第一财富（Rich）”的人文理念。希望您仔细阅读并妥善地保管此份健康体检报告，并认真关注报告中的提示与建议，若您对报告内容有任何疑问，可直接与瑞慈健康体检客服部联系，进一步咨询。

健康体检咨询电话：**0352-2824444**

客户服务咨询电话：**0352-2830597**

400-6112995

瑞慈健康体检报告由下列内容组成：

第一部分：主检报告

第二部分：分科分项结果

第三部分：检验报告

第四部分：附表

主检报告

检查综述

- 1、【生化全项 1】 总胆红素(TBIL)偏高(46.30 $\mu\text{mol/L}$) 直接胆红素(DBIL)偏高(15.1 $\mu\text{mol/L}$) 间接胆红素(IBIL)偏高(31.20 $\mu\text{mol/L}$) 动脉硬化指数偏低(0.69) 高密度脂蛋白(HDL)偏高(2.25 mmol/L)
- 2、【尿液分析+尿沉渣】 白细胞尿偏高(26 个/u1) 上皮细胞(EC)偏高(46 /HP) 鳞状上皮细胞偏高(46 个/u1)
- 3、【心电图】 1.窦性心律 2.T波改变(II、III、aVF、V5)

医生建议

【间接胆红素(IBIL)偏高】：

- (1)间接胆红素 (IBIL) 是未被肝细胞摄取、未与葡萄糖结合的胆红素为结合胆红素，也就是间接胆红素。
- (2)间接胆红素升高，是因为血液中的红细胞被大量破坏，大量的间接胆红素被释放入血，同时血液中的间接胆红素含量远远超出了肝细胞对胆红素的摄取、代谢和排泄能力。
- (3)因此间接胆红素升高，往往提示溶血性黄疸，最有可能就是溶血性贫血，或者是由于输血血型不合及其他恶性疾病导致的溶血。
- (4)总胆红素、间接胆红素、直接胆红素这三项是反映胆红素代谢的指标，而胆红素长期以来是作为溶血及肝胆疾病的重要异常指标。胆红素检查主要用于黄疸检查，反映肝脏疾病和胆道梗阻，如肝细胞发生炎症坏死等损害时会引起黄疸，胆道疾病及溶血性疾病也可引起黄疸。
- (5)总胆红素、间接胆红素、直接胆红素均升高：见于肝细胞性黄疸，如急慢性肝炎、肝硬化、肝坏死等。
- (6)总胆红素及间接胆红素升高：见于溶血性黄疸，如溶血性贫血，溶血性输血反应，新生儿溶血病。
- (7)总胆红素及直接胆红素升高：见于梗阻性黄疸，如胆石症、胆管炎、肝癌胰头癌等，其升高程度与病情呈正相关，且癌性梗阻高于良性梗阻。
- (8)总之，看肝功能化验单，要结合病情、病史、查体和其它相关的化验单、影像检查，排除生理性升高的因素（如有无感冒、酗酒、过于劳累、熬夜等情况），全面综合考虑。

【直接胆红素(DBIL)偏高】：

- (1)直接胆红素 (DBIL) 是被肝细胞摄取后，与葡萄糖醛酸结合形成的结合胆红素，即直接胆红素。
- (2)直接胆红素升高，主要见于胆道梗阻、胆汁淤积等，导致肝脏合成的直接胆红素无法经胆道排泄，反而逆流入血，而肝细胞对胆红素的摄取、代谢和排泄能力又属正常，此时就容易出现直接胆红素明显升高。
- (3)因此，直接胆红素升高往往见于梗阻性黄疸，还可见于胰头癌等，常见的临床症状有发热、恶心、呕吐、腹胀等消化系统症状。
- (4)总胆红素、间接胆红素、直接胆红素这三项是反映胆红素代谢的指标，而胆红素长期以来是作为溶血及肝胆疾病的重要异常指标。胆红素检查主要用于黄疸检查，反映肝脏疾病和胆道梗阻，如肝细胞发生炎症坏死等损害时会引起黄疸，胆道疾病及溶血性疾病也可引起黄疸。
- (5)总胆红素、间接胆红素、直接胆红素都升高：见于肝细胞性黄疸，如急慢性肝炎、肝硬化、肝坏死等。
- (6)总胆红素及间接胆红素升高：见于溶血性黄疸，如溶血性贫血，溶血性输血反应，新生儿溶血病。
- (7)总胆红素及直接胆红素升高：见于梗阻性黄疸，如胆石症、胆管癌肝癌胰头癌等，其升高程度与病情呈正相关，且癌性梗阻高于良性梗阻。
- (8)总之，看肝功能化验单，要结合病情、病史、查体和其它相关的化验单、影像检查，排除生理性升高的因素（如有无感冒、酗酒、过于劳累、熬夜等情况），全面综合考虑。

【动脉硬化指数偏低】：

(1) 建议内科结合临床参考。

【高密度脂蛋白(HDL)偏高】：

- (1) 高密度脂蛋白(HDL)主要在肝脏合成，具有抗动脉粥样硬化的功能，是冠心病的保护因子。高密度脂蛋白(HDL)能将周围组织包括动脉壁内的胆固醇运转到肝脏进行代谢，是一种抗动脉粥样硬化的血浆脂蛋白。
- (2) 高密度脂蛋白(HDL)的含量与心血管的发病率和病变程度呈负相关，即高密度脂蛋白(HDL)减低，患冠心病的危险性增加；高密度脂蛋白(HDL)含量增高，患冠心病的危险性降低。
- (3) 高密度脂蛋白(HDL)对冠心病的临床诊断是一个重要的参考指标。它的升高是临床冠心病保护因子之一，并能防治和延缓动脉粥样硬化的发展。
- (4) 血清中高密度脂蛋白(HDL)的降低，预示着冠心病的出现。临床上常同时测定高密度脂蛋白(HDL)和血清总胆固醇，并根据它们的比值作为冠心病的信息指标。
- (5) 高密度脂蛋白(HDL)减少，主要见于冠心病、冠状动脉粥样硬化、高甘油三酯血症、慢性贫血、脑血管病、糖尿病、急慢性肝炎、肝硬化等疾病。
- (6) 戒烟，增强运动，采用低脂、低糖饮食，少食富含脂肪、胆固醇及饱和脂肪酸的食物，多进食蔬菜、水果、豆制品、粗粮、鱼和高纤维食品。
- (7) 建议当高密度脂蛋白(HDL)减少时，可参考其他相关指标，积极治疗基础性疾病，往内分泌科复诊。

【总胆红素(TBIL)偏高】：

- (1) 总胆红素(TBIL)能准确反映黄疸的程度。人体的红细胞有一定的寿命，大约是120天。
- (2) 当红细胞被破坏死亡后，其中的血红蛋白会被我们人体的肝、脾、骨髓内单核吞噬细胞吞噬破坏分解，在组织酶的作用下，成为血红素和球蛋白，而血红素再进一步被催化还原成胆红素，80-85%的胆红素来源于此，另外还有20%的胆红素来源于血红蛋白以外的肌红蛋白等在肝脏中产生。
- (3) 未被肝细胞摄取且未与葡萄糖结合的胆红素称之为非结合胆红素，即间接胆红素(IBIL)。间接胆红素被运载到肝脏，被肝细胞摄取，与葡萄糖醛酸结合，则形成结合胆红素(DBIL)，即直接胆红素。在这个过程中有一部分会吸收入血，但其水平会维持动态平衡。
- (4) 总胆红素、间接胆红素、直接胆红素这三项是反映胆红素代谢的指标，而胆红素长期以来是作为溶血及肝胆疾病的重要异常指标。胆红素检查主要用于黄疸检查，反映肝脏疾病和胆道梗阻，如肝细胞发生炎症坏死等损害时会引起黄疸，胆道疾病及溶血性疾病也可引起黄疸。
- (5) 大多健康体检中发现的胆红素轻度升高并不能反映肝脏有损伤，如果直接胆红素升高的程度不高，一般可能是生理性的原因引起的，如感冒、酗酒、过于劳累、熬夜等情况，只要注意休息、戒酒，过段时间复查肝功能，一般会自行恢复。
- (6) 生活方面，多吃新鲜果蔬以补充人体所需的维生素，提高人体免疫力，多吃富含蛋白质的食物，如牛肉、鱼、蛋奶，这些都有助于修复受损的肝细胞，促进肝细胞的再生。如果胆红素升高很多，则需要完善相关检查，往消化内科诊断治疗。

【鳞状上皮细胞偏高】：

- (1) 在生理情况下，机体正常的新陈代谢都会引起鳞状上皮细胞的脱离，这是一种正常的机体现象。如果长时间出现鳞状上皮细胞偏高的现象时，则有可能是尿路感染、泌尿系统结石等因素导致，应及时往泌尿外科进一步诊断治疗。

【白细胞尿偏高】：

- (1) 白细胞尿偏高，一般提示为泌尿系感染，白细胞数目跟感染的程度相关，细菌感染的程度越重，白细胞数目增加的越高。建议往泌尿外科诊断治疗。

【上皮细胞(EC)偏高】：

- (1) 尿液中的上皮细胞主要包括肾小管上皮细胞、移行上皮细胞、鳞状上皮细胞。尿液中出现肾小管上皮细胞，多见于肾小管病变。移行上皮细胞提示相应部位的病变。
- (2) 在正常的尿液中可见少量的鳞状上皮细胞，如果鳞状上皮细胞大量增加，并伴有白细胞增多，则提示有炎症，女性患者则因排除阴道分泌物混入的位于阴道表层的扁平上皮细胞。

【T波改变】：

(1)可见于心肌劳损，电解质混乱及神经调节异常，如疲劳,精神紧张等，往心血管内科咨询，进一步查找病因及治疗。

汇总医生： 丁昊炜

主检日期： 2024-10-23

主检医生：

分科结果

身高、体重、血压

项目名称	检查结果	项目名称	检查结果
身高	154cm	体重	50kg
血压	132/81mmHg		

***小结：**

未见异常

操作员：杨柳庆

检查日期：2024-10-15

检查医生：名燕凌

内科

项目名称	检查结果	项目名称	检查结果
心率	87 次/min	心律	齐
心脏杂音	无	心界	正常
肺部	正常	呼吸音	呼吸音清
啰音	未闻及	叩诊	叩诊呈清音
腹部触诊	腹部平软	发育	正常
肝胆	肋下未触及	脾脏	肋下未触及
双肾	无叩击痛	肠鸣音	正常
营养	良好	神经系统	正常
生理反射	生理反射存在	病理反射	病理反射未引出
颅神经	正常	运动功能	正常
深浅感觉	正常	其它	无异常发现
既往史	无		

***小结：**

未见异常

操作员：杨淑兰

检查日期：2024-10-15

检查医生：杨淑兰

外科（含皮肤科）

项目名称	检查结果	项目名称	检查结果
皮肤	正常	甲状腺	无肿大
浅表淋巴结	无肿大	肛门	拒检
泌尿外生殖器	正常	四肢关节	未见异常
腹股沟	未见异常	足背动脉	正常
紫绀	无	色素沉着	无
脱毛	无	脱色	无
皮疹	无	浮肿	无
皮下结节	无	头颅	正常
颈部	正常	乳腺	正常
脊柱	正常	直肠	未检
皮肤黄疸	无	既往史	无
其他	无		

***小结：**

未见异常

操作员：魏利平

检查日期：2024-10-15

检查医生：魏利平

检验报告

尿液分析+尿沉渣

项目名称	检查结果	单位	参考值	提示
白细胞尿	26	个/ul	0.000-13.000	↑
上皮细胞(EC)	46	/HP	0.000-28.000	↑
管型(CAST)	0	个/ul	0.000-1.000	
霉菌(尿)	0	/HP	0.000-0.001	
结晶	0	/HP	0.000-10.000	
透明度(CLA)	清亮			
胆红素(BIL)	-			
隐血(ERY)	-			
小圆上皮细胞(SRC)	0	个/ul	0.000-0.001	
维生素C	-			
异常红细胞	0	个/ul	0.000-3.000	
红细胞(正常)	0	个/ul	0.000-6.000	
鳞状上皮细胞	46	个/ul	0.000-0.001	↑
粘液丝	0	个/ul	0.000-0.001	
颜色(Colour)	淡黄色			
尿葡萄糖(GLU)	-			
酮体(KET)	-			
比重(SG)	1.025		1.003-1.030	
酸碱度(PH)	6.5		4.600-8.000	
尿蛋白质(PRO)	-			
尿胆原(URO)	-			
亚硝酸盐(NIT)	-			
红细胞(尿)(RBC)	0	个/ul	0.000-6.000	
尿白细胞(LEU)	-			

*小结:

白细胞尿偏高(26 个/ul) 上皮细胞(EC)偏高(46 /HP) 鳞状上皮细胞偏高(46 个/ul)

操作员：刘慧芳 检查日期:2024-10-23 检查医生:陈建国

血常规（五分类）

项目名称	检查结果	单位	参考值	提示
白细胞(WBC)	6.64	10 ⁹ /L	3.5--9.5	
淋巴细胞绝对值(LY#)	1.86	10 ⁹ /L	1.1--3.2	
淋巴细胞百分比(LY%)	28.0	%	20--50	
中性粒细胞绝对值(GR#)	4.42	10 ⁹ /L	1.8--6.3	
中性粒细胞百分比(GR%)	66.4	%	40--75	
嗜碱性粒细胞绝对值(BA#)	0.01	10 ⁹ /L	0--0.06	
嗜碱性粒细胞百分比(BA%)	0.2	%	0--1.0	
嗜酸性粒细胞绝对值(EO#)	0.06	10 ⁹ /L	0.02--0.52	
嗜酸性粒细胞百分比(EO%)	1.0	%	0.4--8.0	
血小板(PLT)	191	10 ⁹ /L	125--350	
血小板分布宽度(PDW)	16.0	%	15--17	
平均血小板体积(MPV)	10.8	fl	6.0--14.0	
血小板压积(PCT)	0.207	%	0.11--0.28	
红细胞(RBC)	4.67	10 ¹² /L	3.8--5.1	
血红蛋白	143	g/L	115--150	
红细胞压积(HCT)	43.6	%	35--45	
红细胞平均体积(MCV)	93.4	fl	82--100	
平均血红蛋白含量(MCH)	30.7	pg	27--34	
平均血红蛋白浓度(MCHC)	329	g/L	316--354	
单核细胞绝对值(MO#)	0.29	10 ⁹ /L	0.1--0.60	
单核细胞百分比(MO%)	4.4	%	3--10	
红细胞分布宽度标准差	45.0	fl	35--56	

(RDW-SD)				
红细胞分布宽度变异系数 (RDW-CV)	12.8	%	10.6--16.6	
大血小板比率	28.9	%	11--45	
大血小板数目	55	10 ⁹ /L	30--90	
未成熟粒细胞数目	0.01	10 ⁹ /L	0--999	
未成熟粒细胞百分比	0.1	%	0--100	
有核红细胞数目	0.000	10 ⁹ /L	0--9999	
有核红细胞百分比	0.00	/100WBC	0--9999	

***小结:**

未见异常

操作员：乔叶 检查日期:2024-10-15 检查医生:康健忠

生化全项 1

项目名称	检查结果	单位	参考值	提示
碳酸氢根(HCO3)	22.90	mmol/L	22--29	
总蛋白(T PROT)	78.6	g/L	65--85	
白蛋白(ALB)	46.10	g/L	40--55	
球蛋白(GLB)	32.50	g/L	15--35	
白蛋白/球蛋白(ALB/GLB)	1.42		1.0--2.5	
碱性磷酸酶(ALP)	52.0	U/L	35--100	
肌酐(CREA)	72.40	umol/L	41--73	
尿酸(UA)	311.00	umol/L	140--340	
钾(K)	4.18	mmol/L	3.5--5.5	
钠(Na)	141.2	mmol/L	136--145	
氯(Cl)	98.1	mmol/L	96--108	
钙(Ca)	2.42	mmol/L	2.11--2.52	
乳酸脱氢酶(LDH)	141.00	U/L	120--250	

淀粉酶(AMY)	62.00	IU/L	35--135	
葡萄糖(GLU)	4.99	mmol/L	3.89--6.1	
总胆红素(TBIL)	46.30	umol/L	0--21	↑
直接胆红素(DBIL)	15.1	umol/L	0--8.0	↑
间接胆红素(IBIL)	31.20	umol/L	0--17.39	↑
丙氨酸氨基转移酶(ALT)	19.00	U/L	7--40	
门冬氨酸氨基转移酶(AST)	22.00	U/L	13--35	
尿素测定 (Urea)	3.76	mmol/L	2.6--7.5	
肌酸激酶(CK)	65.00	U/L	40--200	
α-羟丁酸脱氢酶	126.00	U/L	72--182	
C 反应蛋白	0.90	mg/dl	0--3	
动脉硬化指数	0.69		1.31--3.19	↓
谷草比谷丙	1.16		0.4--2.5	
总胆固醇(CHOL)	3.98	mmol/L	2.59--5.2	
甘油三脂(TG)	0.74	mmol/L	0.7--1.7	
低密度脂蛋白(LDL)	1.55	mmol/L	0--4.13	
高密度脂蛋白(HDL)	2.25	mmol/L	0.77--1.55	↑

***小结:**

总胆红素(TBIL)偏高(46.30 umol/L) 直接胆红素(DBIL)偏高(15.1 umol/L) 间接胆红素(IBIL)偏高(31.20 umol/L) 动脉硬化指数偏低(0.69) 高密度脂蛋白(HDL)偏高(2.25 mmol/L)

操作员：梁可欣 检查日期:2024-10-15 检查医生:康健忠

眼底检查报告单

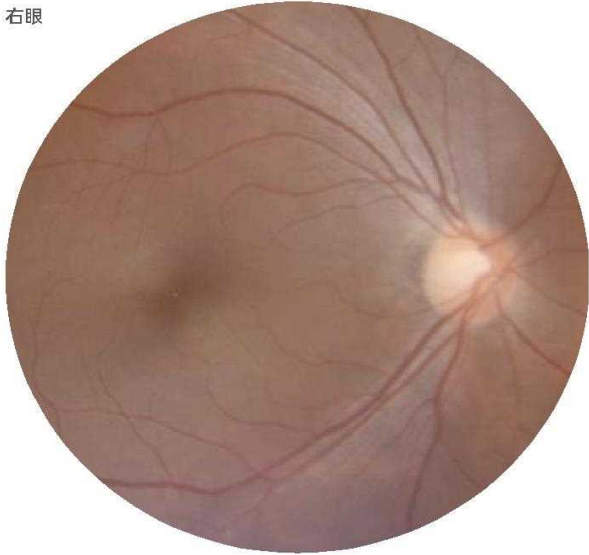
姓名: 何志芳
性别: 女

年龄: 38
体检号: 8991718492877

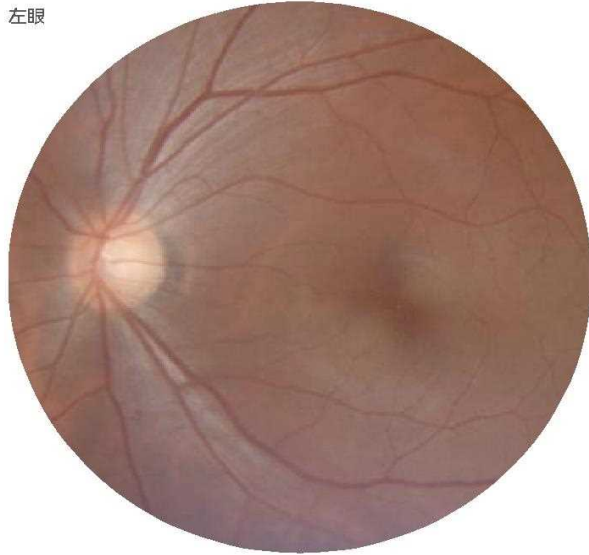
检查号: 19240071
项目: 标准版

检查日期: 2024-10-15

右眼



左眼



糖尿病性视网膜病变分析

未发现中度非增殖性（含）以上糖尿病性视网膜病变，建议定期复查。

审核医生: [Signature]

日期: 2024-10-15

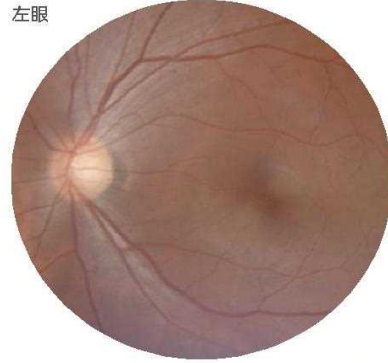
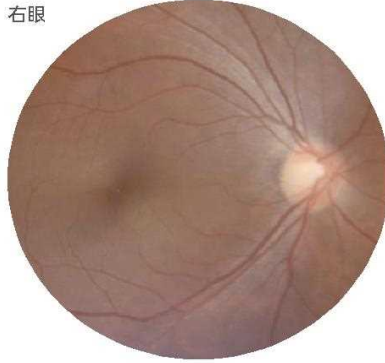
眼底检查报告单

姓名: 何志芳
性别: 女

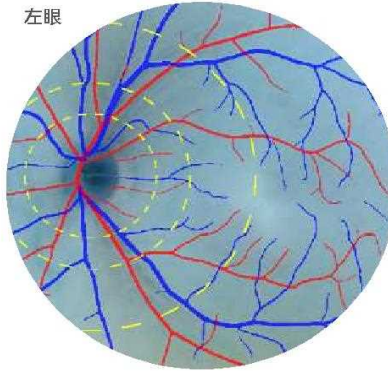
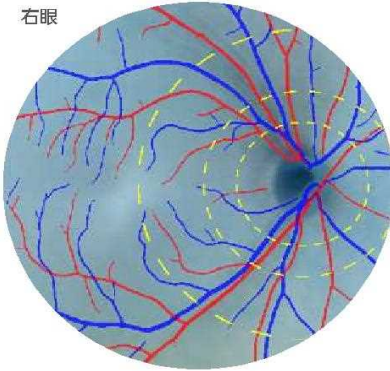
年龄: 38
体检号: 8991718492877

检查号: 19240071
项目: 标准版

检查日期: 2024-10-15



动静脉分析



评估结果

- OD (右眼): 未发现糖尿病视网膜病变类似异常。视网膜影像未见糖尿病性视网膜病变表现。建议定期复查。
未发现杯盘比偏大。杯盘比正常。建议定期复查。
- OS (左眼): 未发现糖尿病视网膜病变类似异常。视网膜影像未见糖尿病性视网膜病变表现。建议定期复查。
未发现杯盘比偏大。杯盘比正常。建议定期复查。

审核医生:

日期: 2024-10-15

大同瑞慈康复医院 12导联心电图报告

何志芳 女 38岁

体检号:111466

病床号:

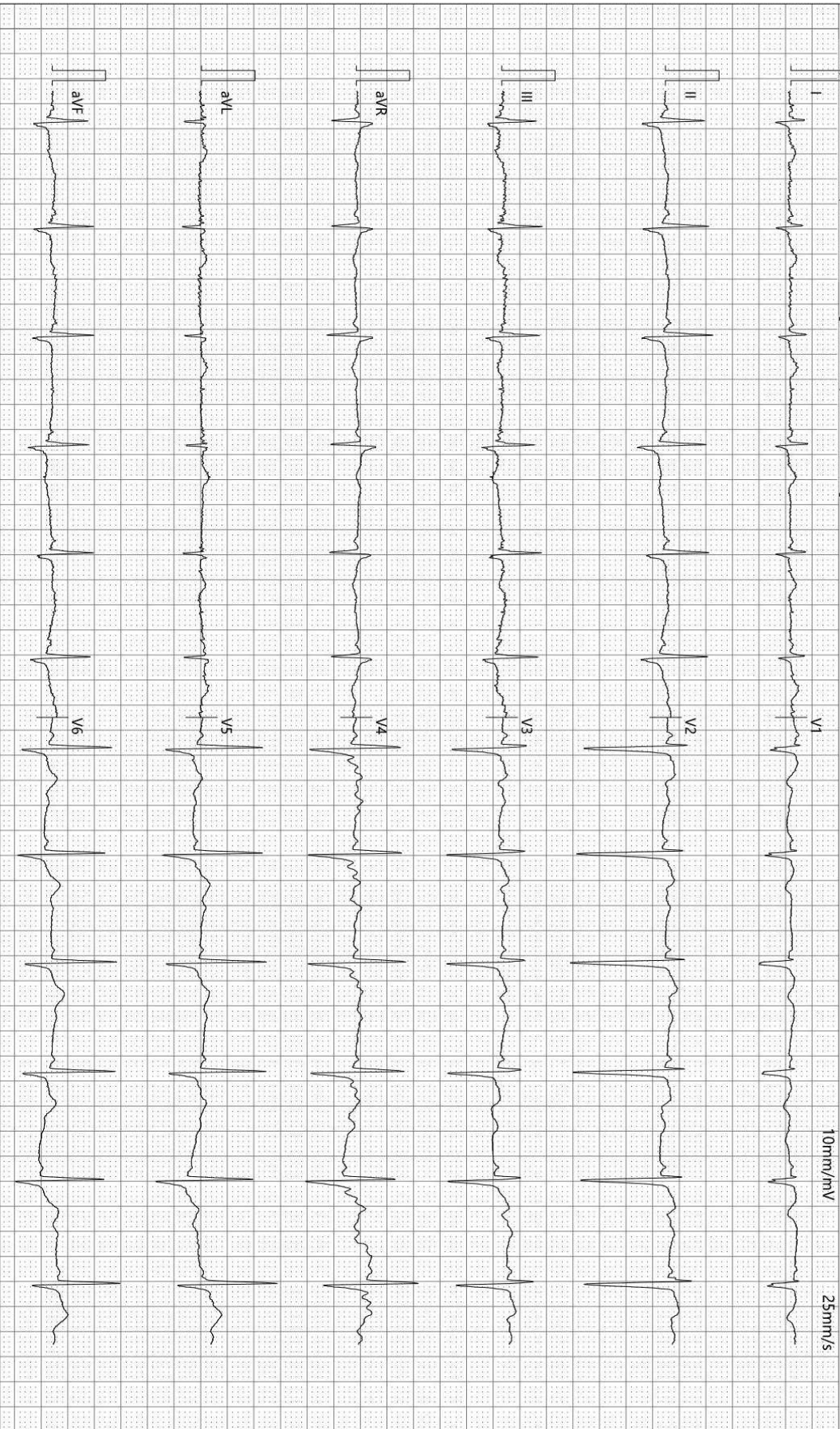
诊断结果:

- 1.窦性心律
- 2.T波改变(II、III、aVF、V5)

诊断医生:

何志芳

HR : 69bpm [60~100bpm]
P : 82ms [0~110ms]
PR : 107↓ms [120~200ms]
QRS : 112↑ms [60~100ms]
QT/QTc : 406/436ms [320~440/0~460ms]
P/QRS/T : 42/82/-2↓deg. [0~75/-30~90/0~75deg]
RV5/SV1 : 1.260/0.501mV [0.0~2.5/0.0~2.0mV]



检查时间:2024-10-15 10:58:54

诊断时间:2024-10-15 11:05:46

SEMIP V1.90

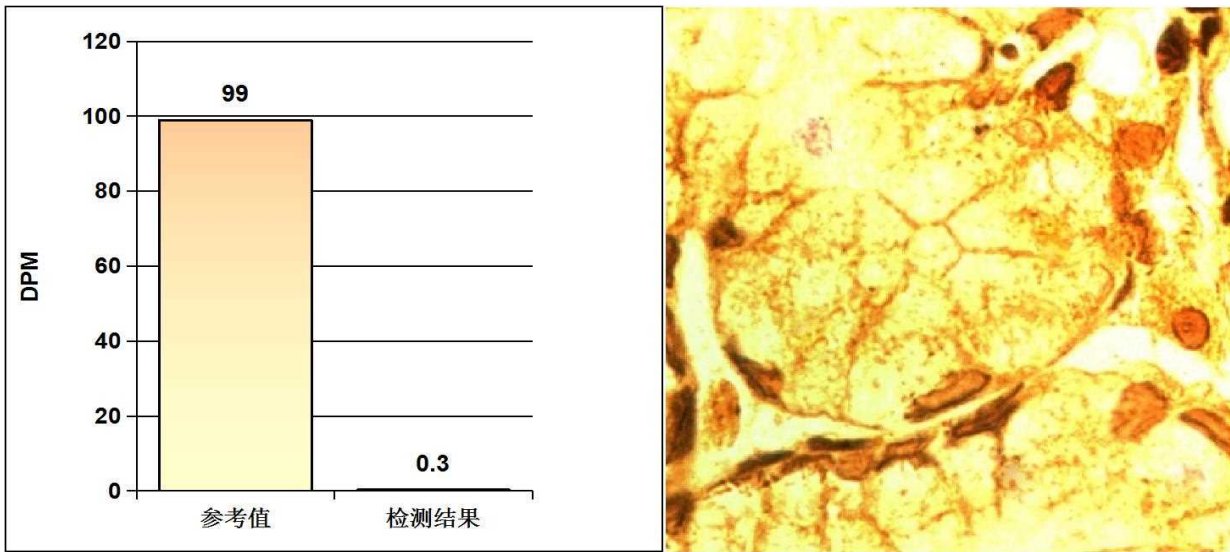
仅供临床参考

大同瑞慈康复医院

¹⁴C呼气试验检验报告

姓名	何志芳	年龄	38	性别	女
住院号	0	日期	2024/10/15 10:57:14	电话	0
送检医生	曹居杰	样品编号	2219	编号	2204120510

¹⁴C呼气试验



阳性参考值 (Disintegrations Per Minute(DPM)):

DPM值:	dpm > 2499	阳性++++
	1499 < dpm ≤ 2499	阳性+++
	499 < dpm ≤ 1499	阳性++
	149 < dpm ≤ 499	阳性+
	dpm ≤ 99	阴性
	99 < dpm ≤ 149	不确定

检测结果: **dpm= 0** **阴性**

医生建议: 注意保持健康及规律饮食

温馨提示: 您本次检测的结果为阴性

检测医生: 曹居杰

Rich 大同瑞慈康复医院
超声诊断图文报告

流水号: 2204120510

超声号: 1714802

姓名: 何志芳

年龄: 38岁

性别: 女

检查设备: Vivid E95

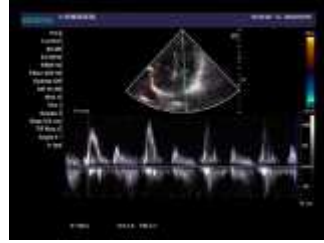
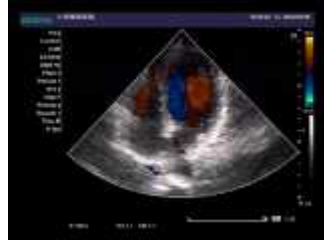体检号: 111466

申请医院: 本院

体检科室: 体检科

检查部位: 心脏彩超

经典图像:



影像所见:

超声测量 (单位: mm)

升主动脉内径 24 (32±3mm)

左房内径 31 (35mm)

室间隔 10 (8-11mm)

左室内径 46 (47±4mm)

左室后壁 9 (8-11mm)

EF69% (50-80%)

右室内径 32 (36±4mm)

右房内径 33 (36±4mm)

FS34% (28-41%)

主肺动脉内径 21 (23±3mm)

升主动脉内径正常, 心脏各腔室大小正常, 室间隔厚度正常, 左室壁未见明显节段性运动异常, 各瓣膜及启闭功能未见明显异常, 舒张期二尖瓣口血流频谱 E/A>1, 心包腔未见积液。

影像诊断:

心脏结构及功能未见明显异常

报告医师: 李菊蓉

检查日期: 2024-10-15

审核医师: 李菊蓉

报告日期: 2024-10-15



注: 本报告仅供临床医生参考!

地址: 大同市魏都大道 79 号。若有疑问, 请致电: 0352-2830580

Rich 大同瑞慈康复医院
超声诊断图文报告

流水号: 2204120510

超声号: 1714815

姓名: 何志芳

年龄: 38岁

性别: 女

检查设备: Vivid E95

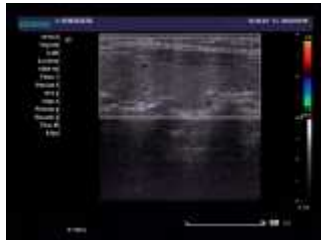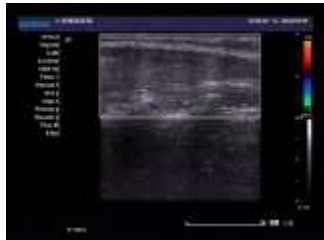
体检号: 111466

申请医院: 本院

体检科室: 体检科

检查部位: 甲状腺彩超

经典图像:



影像所见:

甲状腺双侧叶形态正常, 包膜完整, 实质回声均匀, CDFI: 未见异常血流信号。
双侧颈部未见明显肿大淋巴结。

影像诊断:

甲状腺双侧叶未见异常

报告医师: 李菊蓉

检查日期: 2024-10-15

审核医师: 李菊蓉

报告日期: 2024-10-15



注: 本报告仅供临床医生参考!

地址: 大同市魏都大道79号。若有疑问, 请致电: 0352-2830580

Rich 大同瑞慈康复医院
超声诊断图文报告

流水号: 2204120510

超声号: 1714818

姓名: 何志芳

年龄: 38岁

性别: 女

检查设备: Vivid E95

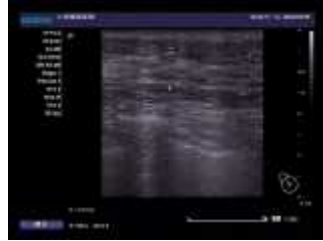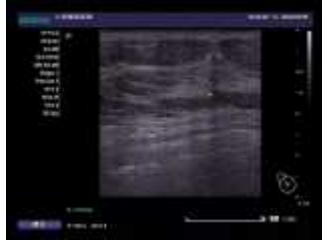
体检号: 111466

申请医院: 本院

体检科室: 体检科

检查部位: 乳腺彩超

经典图像:



影像所见:

双侧乳腺腺体层次清晰, 右乳腺体厚 0.9cm, 左乳腺体厚 1.0cm, 乳导管未见扩张, 未见明显占位性病变, CDFI: 未见异常血流信号。

双侧腋下未见明显肿大淋巴结。

影像诊断:

双侧乳腺未见明显异常

报告医师: 李菊蓉

检查日期: 2024-10-15

审核医师: 李菊蓉

报告日期: 2024-10-15



注: 本报告仅供临床医生参考!

地址: 大同市魏都大道 79 号。若有疑问, 请致电: 0352-2830580

Rich 大同瑞慈康复医院
超声诊断图文报告

流水号: 2204120510

超声号: 1714822

姓名: 何志芳

年龄: 38 岁

性别: 女

检查设备: Vivid E95

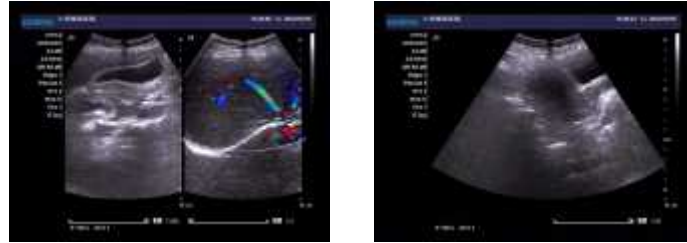体检号: 111466

申请医院: 本院

体检科室: 体检科

检查部位: 全腹彩超

经典图像:



影像所见:

肝脏大小形态正常, 包膜光滑完整, 实质回声均匀, 肝内管道系统走行清晰, 门静脉及肝内胆管不扩张。

胆囊大小形态正常, 壁不厚、光滑, 囊内透声好, 肝外胆管不扩张。

胰腺大小形态正常, 实质回声均匀, 主胰管不扩张。

脾脏大小形态正常, 实质回声均匀, 脾门静脉不宽。

双肾大小形态正常, 皮髓质分界清晰, 集合系统未见分离, 双侧输尿管未见扩张。

膀胱充盈佳, 未见明显异常。

前位子宫, 大小约 5.0*4.1*4.6cm, 肌壁回声均匀, 内膜线清晰, 厚 0.6cm, 宫颈厚约 2.6cm, 双侧附件区未见异常。

影像诊断:

肝、胆、脾、胰、双肾、子宫、双侧附件区未见明显异常

报告医师: 李菊蓉

检查日期: 2024-10-15

审核医师: 李菊蓉

报告日期: 2024-10-15



注: 本报告仅供临床医生参考!

地址: 大同市魏都大道 79 号。若有疑问, 请致电: 0352---2830580

姓名: 何志芳

年龄: 38 岁

性别: 女

检查设备: 西门子量子双源 CT

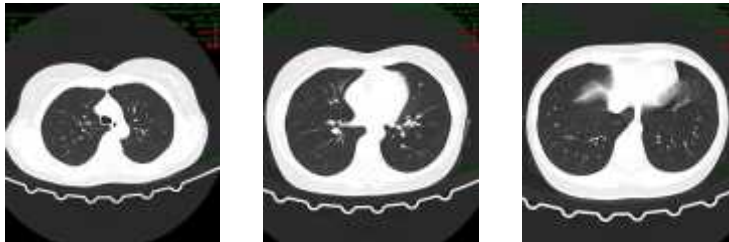体检号: 111466

申请医院: 本院

体检科室: 体检科

检查部位: 肺部双源 CT

经典图像:



影像所见:

胸廓对称, 骨性肋骨完整, 胸壁软组织结构良好, 两肺支气管血管纹理走行分布良好, 支气管束结构清晰, 双肺通气良好。肺门结构未见异常。纵隔无偏移, 段以上支气管通畅。心影及大血管形态结构正常, 纵隔内未见肿大淋巴结。胸膜未见异常。

影像诊断:

胸部未见明显异常

报告医师: 剧艳军

检查日期: 2024-10-15

审核医师: 剧艳军

报告日期: 2024-10-15