



2201080819

# 大同瑞慈健康体检

## 报 告 册

体检编号	370643	工号	3
姓名	陈英		
性别	女	年龄	33岁
单位	大同煤矿集团同地益晟煤业		
部门	大同煤矿集团同地益晟煤业有限		
联系电话	13703520192		
体检日期	2023-11-08		

尊敬的陈英女士您好！

首先，瑞慈健康体检全体员工欢迎您的光临，并对您的信任表示衷心的感谢！

您于 2023-11-08 （体检编号：370643）完成健康检查，本机构的各科医生已根据您的体检项目及结果，汇总成此份健康体检报告，并经总检医生审核。据此提出对您健康状况的综合分析及建议。

瑞慈健康体检倡导“大健康、大康复”，提出“健康是第一财富（Rich）”的人文理念。希望您仔细阅读并妥善地保管此份健康体检报告，并认真关注报告中的提示与建议，若您对报告内容有任何疑问，可直接与瑞慈健康体检客服部联系，进一步咨询。

健康体检咨询电话：**0352-2824444**

客户服务咨询电话：**0352-2830597**

**400-6112995**

瑞慈健康体检报告由下列内容组成：

第一部分：主检报告

第二部分：分科分项结果

第三部分：检验报告

第四部分：附表

## 主检报告

### 检查综述

- 1、【外科（女）】（1）甲状腺：稍大
- 2、【眼科】（1）左眼视力下降（2）右眼视力下降
- 3、【血常规（五分类）】红细胞平均体积(MCV)偏低(81.2 f1) 平均血红蛋白含量(MCH)偏低(26.8 pg)
- 4、【生化全项 1】尿酸(UA)偏高(364.00 umol/L) 总胆固醇(CHOL)偏高(5.52 mmol/L) 甘油三脂(TG)偏高(1.73 mmol/L)
- 5、【甲状腺功能八项】甲状腺过氧化物酶抗体偏高(34.66 IU/ml)
- 6、【尿常规】鳞状上皮细胞偏高(1 /HP) 粘液丝偏高(3 /HP)
- 7、【妇科内诊】（1）宫颈那囊
- 8、【心电图】1. 窦性心律不齐 2. P-R 间期延长
- 9、【甲状腺彩超】甲状腺实质回声欠均 建议查甲功
- 10、【乳腺彩超】左乳导管局限性扩张 建议复查
- 11、【口腔科】（1）左下第二磨牙 牙齿缺失 左下第三磨牙 左下第一磨牙 右下第一磨牙 残根  
（2）牙龈色红，探之出血（3）牙周：牙结石

### 医生建议

#### 【视力下降】：

(1) 视力下降是由角膜白斑或角膜炎、晶状体混浊、眼底疾病、屈光不正等原因引起，建议眼科诊断治疗。

#### 【红细胞平均体积(MCV)偏低】：

(1) 供内科结合临床参考。

#### 【平均血红蛋白含量(MCH)偏低】：

(1) 供内科结合临床参考。

#### 【尿酸(UA)偏高】：

(1) 尿酸(UA)是体内嘌呤代谢的最终产物。食物中的核酸分解生成嘌呤，体内组织中的核酸分解成嘌呤核苷，嘌呤和嘌呤核苷经过分解脱氨及氧化作用生成尿酸(UA)。

(2) 大部分的尿酸由肾脏排出，其余在肝脏分解破坏或随胆汁排泄。肾脏在排泄尿酸过程中，由肾小球滤出尿酸，若肾功能不好的人，排泄功能差，尿中排出的尿酸少了，血尿酸就会增高。

(3) 常见于肾脏疾病（如急性慢性肾炎、肾结核、肾积水晚期等）；还可见于长期吃高嘌呤食物，如动物内脏、海鲜、贝类等，这种情况下，若不控制饮食，导致嘌呤长期偏高，即使肾功能正常，也会受高浓度尿酸的影响。

(4) 另外，需要警惕的是，若尿酸长期偏高，会由尿酸盐结晶沉积引起痛风性关节炎、慢性间质性肾炎，血尿酸增高是诊断痛风的主要依据。

(5) 应避免食用含嘌呤高的食物，如各种动物内脏、豆制品、海鲜等，不要喝酒，尤其是啤酒。忌酸性食物，忌醋，多饮水，每日尿量在2公升以上，碱化尿液。

(6) 必要时在肾内科医生指导下进行降尿酸治疗，定期复查。

**【总胆固醇(CHOL)偏高】：**

- (1)总胆固醇是脂质的主要成分之一，其数量受年龄、家族、性别、饮食、遗传等多种因素影响。总胆固醇对人体生长发育以及新陈代谢有重要的作用，正常值是 2.59-5.20mmol/L。
- (2)总胆固醇升高后，会增加类脂物质的堆积，会产生更多的血管斑块，进而增加心脑血管疾病的风险。大于 5.21-5.69mmol/L 是胆固醇的临界偏高，即使是一个完全健康的人，只要总胆固醇 > 7.2mmol/L 或低密度脂蛋白 > 4.9mmol/L，未来发生心脑血管的风险就明显增高，应该马上治疗。
- (3)总胆固醇升高根据病因可分为两大类：一是原发性，是由于遗传因素缺陷所致，另一种是继发性，可引起其升高的疾病主要有糖尿病、高血压、甲减、肝肾疾病等。
- (4)降低总胆固醇的治疗中，原发性偏高应积极应用降脂药，曾经选择他汀类药物，胆固醇任不能达标的，可联合用药（如依折麦布等）。
- (5)如果总胆固醇偏高，且患者有糖尿病、高血压、甲减、肝肾疾病或者已经发生心脑血管疾病的人更应积极用药，控制降低疾病风险。
- (6)戒烟，增强运动，采用低脂、低糖饮食，少食富含脂肪、胆固醇及饱和脂肪酸的食物，多进食蔬菜、水果、豆制品、粗粮、鱼和高纤维食品。
- (7)必要时在医师指导下使用降脂药物治疗，并前往内分泌科复诊。

**【甘油三脂(TG)偏高】：**

- (1)甘油三酯是甘油和脂肪酸所构成的有机化合物，甘油三酯测定是脂类代谢的重要指标之一。
- (2)甘油三酯增高与冠心病的发生有着重要的相关性，随年龄增大而有上升的趋势，其增高最常见于高脂和过量糖类饮食、肥胖等。
- (3)甘油三酯主要功能是为机体提供能量，其正常值在 0.7-1.7mmol/L 之间，1.7-2.29mmol/L 为边缘增高，提示应该注意饮食和运动了。
- (4)甘油三酯大于 2.3mmol/L，就称为高甘油三酯血症。甘油三酯增高虽然不会直接导致血管斑块的形成，但也会间接引起心脑血管疾病风险增加，同时，当甘油三酯大于 5.6mmol/L 时，还会增加急性胰腺炎的风险，所以降低甘油三酯的基础主要是控制饮食，饮食控制不佳可以选择药物治疗。
- (5)生活方式的干预是控制甘油三酯水平升高的基础，包括减重，增加运动量，限制酒精摄入以及避免食用果糖和高碳水化合物食物。多食蔬菜水果，定期复查。
- (6)明显增高者在医师的指导下使用降脂药物治疗，首选他汀和贝特类药物。

**【甲状腺过氧化物酶抗体偏高】：**

- (1)甲状腺过氧化物酶是促进甲状腺合成和分泌甲状腺激素必不可少的酶。在合成甲状腺激素的过程中，碘的有机化、碘与酪氨酸的结合在一起都需要甲状腺过氧化物酶。
- (2)在疾病状态下，微粒体从甲状腺滤泡上皮细胞漏出，刺激机体产生抗微粒体抗体。两者形成的免疫复合物在补体介导下启动甲状腺滤泡的炎症反应和细胞毒性作用，进一步引起甲状腺损伤和功能减退。检测抗微粒体抗体最灵敏的测试是抗甲状腺过氧化物酶抗体。
- (3)在临床上，通常用于自身免疫性甲状腺疾病的辅助诊断和判断亚临床型甲状腺功能减退是否需要治疗。
- (4)甲状腺过氧化物酶抗体偏高，说明体内存在着自身免疫反应，一般提示患者为桥本甲状腺炎。增高是否严重主要取决于对甲状腺功能的影响，建议此类患者要定期监测甲状腺功能，防止患者发展为甲状腺功能减退。

**【鳞状上皮细胞偏高】：**

- (1)在生理情况下，机体正常的新陈代谢都会引起鳞状上皮细胞的脱离，这是一种正常的机体现象。如果长时间出现鳞状上皮细胞偏高的现象时，则有可能是尿路感染、泌尿系统结石等因素导致，应及时往泌尿外科进一步诊断治疗。

**【粘液丝偏高】：**

- (1)尿常规中粘液丝是由尿路中细胞分泌出来的，在有尿路感染时分泌会明显增多，且伴有炎症细胞的出现。
- (2)粘液丝偏高，可分为生理性偏高和病理性偏高两种，生理性偏高一般是由于喝水较少导致的尿液浓缩，一般在喝水后就能达到稀释的效果。

(3)病理性的粘液丝偏高是由于泌尿系炎症或者是前列腺炎导致的，需要注意观察，多喝水，同时有白细胞等炎症细胞增多时，应及时服用抗感染药物治疗。如果仅有粘液丝的增多而没有白细胞等炎症细胞增多时，尿路有炎症的可能性不大。

(4)建议平时饮食注意清淡，多喝水，少吃油腻和辛辣的食物，要注意个人清洁卫生，勤洗阴部，注意休息。

**【宫颈那囊】：**

(1)宫颈腺体囊肿又叫宫颈纳氏囊肿（可称‘纳囊’或‘那囊’），同宫颈糜烂、宫颈息肉一样，是慢性宫颈炎的一种表现。

(2)临床表现时可以看到宫颈表面突出多个大小不一的青白色囊泡（并非紫色），内含黏液，小的有米粒大，大的有玉米粒大，有的可以长得很大，突出于宫颈表面，甚至到达阴道口，根部与宫颈之间有蒂相连，常合并有宫颈肥大。

(3)对其形成原因是在宫颈糜烂愈合过程中，新生的鳞状上皮覆盖宫颈腺管口或伸入腺管，将腺管口阻塞；腺管周围的结缔组织增生或瘢痕形成压迫腺管，使腺管变窄甚至阻塞，腺体分泌物引流受阻，滞留形成的囊肿叫宫颈纳氏囊肿。

(4)对小的纳囊，无任何临床症状可不予处理；对于密集的较小的纳囊或比较大的纳囊，可考虑光疗、激光、微波、自凝刀等物理治疗。

(5)对于较大的突出于宫颈表面的纳囊，可考虑电刀切除治疗。上述治疗方法均无太大痛苦，也基本不会影响日常的工作和生活。

**【P-R 间期延长】：**

(1)建议心血管内科结合临床诊治。

**【窦性心律不齐】：**

(1)供内科临床参考，可见于正常人，无重要临床意义。

(2)见于正常人，是一种随呼吸节律而变化的正常心律。

**【甲状腺实质回声欠均】：**

(1)建议内分泌科诊断治疗。

**【左乳导管局限性扩张】：**

(1)本病可能和乳腺导管排泄障碍、异常刺激、感染、内分泌失调等因素有关，多见于 40 岁以上的非哺乳期或绝经期妇女。常用哺乳障碍史。建议定期复查，并注意个人卫生，多参加体育锻炼，增强体质，提高自身免疫力，必要时外科进一步检查及诊治。

**【牙齿缺失】：**

(1)牙齿缺失常见于龋齿、牙周炎等原因导致的拔除或意外事故所致缺失。中老年患者居多，影响牙齿健康美观。

(2)牙齿缺失可以导致牙列的完整性遭到破坏，若较长时间不修复，邻近的牙齿由于失去了依靠和约束，会变得倾斜，易造成咬颌功能的紊乱。长时间的缺失还会导致牙槽骨的萎缩、咀嚼功能减退、食物嵌塞等不良后果

(3)如果牙齿缺失，应该尽早去口腔医院诊治，最常见的修复方法有三种，即活动义齿、固定义齿、种植义齿。

(4)义齿修复完毕，应定期复查与医疗护理，勤漱口、勤刷牙、避免食用过硬的食物，如果种植牙选择钛种植体，还应注意对钛种植体的保护。

**【牙结石】：**

(1)牙结石又称牙石，是沉积在牙齿或修复体表面上已经钙化或正在钙化的菌斑或软垢。其开始时是软的，会因逐渐的钙化而变硬。它是由 75%的磷酸钙，15-25%的水、有机物、磷酸锰、矿酸钙及微量的钾、钠、铁所构成，并呈现出黄色、棕色或者黑色。

(2)牙结石通常存在于唾液腺开口处的牙齿表面（例如：下颚前牙的舌侧表面，上颚后牙的颊侧表面）和牙齿的颈部，以及口腔粘膜运动不到的牙齿表面等处。

(3) 牙结石形成后，可伴随牙龈出血、牙龈萎缩、口臭等症状。

(4) 牙结石是牙周病的重要病因，它会不断刺激牙周组织，并且压迫牙龈，影响血液循环，造成牙周组织的细菌感染，形成牙周囊袋，此后更易使食物残渣、牙菌斑、牙结石等的堆积，最终牙周支持组织全部破坏，导致牙齿松动，以至于不得不拔除牙齿。

(5) 早晚刷牙、饭后漱口是防治牙结石形成的最重要措施。应采取正确的竖刷牙法和巴氏刷牙法，纠正横刷牙法。

(6) 多吃富有维生素的粗纤维食物，如肉、蛋、各种蔬菜和水果，充分咀嚼以利于牙面清洁。少吃甜食及黏性很强的食物，不吃零食。

(7) 建议每半年进行一次口腔健康检查，每年进行 2-3 次全口超声波洁牙术，使牙面、牙颈部经常处于洁净状态。

#### 【牙龈色红，探之出血】：

(1) 牙龈的这种情况一般是由于牙结石导致的牙龈局部发炎。

(2) 必须坚持每天认真和合理刷牙（采用竖刷法），彻底清除牙菌斑。要经常检查口腔，保持口腔卫生，防止牙龈出血。

(3) 正确的刷牙方法是：顺着牙齿长轴方向，上牙向下刷，下牙往上刷，每个牙面都要刷到，这样刷牙不仅能把牙刷干净而且对牙龈起到按摩作用，促进牙龈的血液循环。

(4) 建议每半年进行一次口腔健康检查，每年进行 2-3 次全口超声波洁牙术，使牙面、牙颈部经常处于洁净状态。

(5) 注意口腔清洁卫生，养成早晚刷牙，饭后漱口的良好习惯。

(6) 及时治疗牙龈炎，防止炎症侵犯深部牙周组织，形成牙周炎。

(7) 养成清晨排便习惯。进餐要规律，细嚼慢咽，多食蔬菜，如胡萝卜、菠菜、木耳。适量进食水果，如山楂、苹果。男性少抽烟少喝酒。

#### 【残根】：

(1) 牙齿由于龋坏等原因而致使牙冠的大部分缺损，称为残冠。牙冠基本缺失，仅剩余牙根，称为残根。

(2) 残根、残冠一旦形成，牙齿的髓腔、根管就暴露于口腔的有菌环境中，细菌可通过根管到达根尖，形成根尖周围炎，使牙齿成为病灶牙。乳牙的残根、残冠可能会引起恒牙的牙釉质发育不全，遗留的残根还可以引起恒牙萌出过早或过晚，影响恒牙萌出的时间和位置，导致牙列畸形。

(3) 乳牙的残根、残冠，引起根尖周炎，或影响恒牙的萌出时，应予拔除。

(4) 恒牙的残根、残冠，根尖周病损较大，牙周情况不良或对口腔粘膜有长期慢性刺激时，应予拔除。

(5) 牙周情况较好，根尖周病损不大的残冠，可以先进行彻底的根管治疗，然后通过桩冠修复，最后进行全冠修复以恢复牙齿的外型和功能。

(6) 牙周情况较好，根尖周病损不大，牙根粗壮的残根，可以先进行彻底的根管治疗后行桩冠修复，或保留进行覆盖义齿修复。

#### 【甲状腺稍大】：

(1) 建议检查甲状腺功能系列，请往内分泌科复查，结合临床诊治。

汇总医生： 丁昊炜

主检日期： 2023-11-09

主检医生：

## 分科结果

### 身高、体重、血压

项目名称	检查结果	项目名称	检查结果
身高	176cm	体重	68kg
血压	114/74mmHg		

**\*小结：**

未见异常

操作员：杨彦霞 检查日期：2023-11-08 检查医生：张彬艳

### 内科

项目名称	检查结果	项目名称	检查结果
心率	60 次/min	心律	齐
心脏杂音	无	心界	正常
肺部	正常	呼吸音	呼吸音清
啰音	未闻及	叩诊	叩诊呈清音
腹部触诊	腹部平软	发育	正常
肝胆	肋下未触及	脾脏	肋下未触及
双肾	无叩击痛	肠鸣音	正常
营养	良好	神经系统	正常
生理反射	生理反射存在	病理反射	病理反射未引出
颅神经	正常	运动功能	正常
深浅感觉	正常	其它	无异常发现
既往史	无		

**\*小结：**

未见异常

操作员：张文静 检查日期：2023-11-08 检查医生：名燕凌

### 外科（女）

项目名称	检查结果	项目名称	检查结果
皮肤	正常	甲状腺	稍大
浅表淋巴结	无肿大	肛门	拒检
泌尿外生殖器	正常	四肢关节	未见异常
腹股沟	未见异常	足背动脉	正常
紫绀	无	色素沉着	无
脱毛	无	脱色	无
浮肿	无	皮下结节	无
头颅	正常	颈部	正常
乳腺	正常	脊柱	正常
直肠	未检	皮肤黄疸	无
四肢	活动正常	其他	无

**\*小结：**

(1) 甲状腺：稍大

操作员：魏利平 检查日期：2023-11-08 检查医生：魏利平

### 眼科

项目名称	检查结果	项目名称	检查结果
视力(左)	0.3	视力(右)	0.2
辨色力	正常	眼睑	正常
结膜	正常	泪器	正常
角膜	右眼白斑	虹膜	正常
瞳孔	正常	晶状体	正常
玻璃体	正常	眼底	未见异常

**\*小结：**

(1) 左眼视力下降

(2) 右眼视力下降

操作员：田野青 检查日期:2023-11-08 检查医生：田野青

### 眼压检查

项目名称	检查结果	项目名称	检查结果
右眼眼压	12.3mmHg	左眼眼压	13.2mmHg

**\*小结:**

未见异常

操作员：田野青 检查日期:2023-11-08 检查医生：田野青

### 耳鼻喉科

项目名称	检查结果	项目名称	检查结果
听力(左)	正常	听力(右)	正常
外耳道	正常	鼓膜	正常
鼻窦	正常	鼻中隔	正常
鼻腔	正常	扁桃体	无肿大
嗅觉	正常	咽喉	正常

**\*小结:**

未见异常

操作员：王存宝 检查日期:2023-11-08 检查医生：王存宝

### 妇科内诊

项目名称	检查结果	项目名称	检查结果
外阴	正常	尿道口	正常
阴道	通畅	子宫	正常
附件	正常	宫颈	宫颈那囊
后穹窿	正常		

**\*小结:**

(1) 宫颈那囊

操作员：许艳华 检查日期:2023-11-08 检查医生：许艳华

口腔科			
项目名称	检查结果	项目名称	检查结果
唇颊	正常	齿	左下第二磨牙&牙齿缺失&左下第三磨牙&阻生齿已备牙&左下第一磨牙&已备牙&右下第一磨牙&残根
牙龈	牙龈色红，探之出血	牙周	牙结石Ⅰ度
舌腭	正常	腮腺	正常
颌下腺	正常	颞下颌关节	正常

**\*小结:**

(1) 左下第二磨牙 牙齿缺失 左下第三磨牙 左下第一磨牙 右下第一磨牙 残根

(2) 牙龈色红，探之出血

(3) 牙周：牙结石

操作员：麻剑 检查日期:2023-11-08 检查医生：麻剑

### 检验报告

#### 血流变

项目名称	检查结果	单位	参考值	提示
全血粘度高切 200/s	3.73	mpas	3.36--4.32	
全血粘度中切 100/s	4.01	mpas	3.43--4.59	
全血粘度中切 50/s	4.42	mpas	3.85--5.45	
全血还原粘度高切	6.32	mpas	3.69--8.74	
全血还原粘度低切	45.00	mpas	26.87--47.57	
血浆粘度	1.45	mpas	1.26--1.70	
血沉(ESR)	17.20	mm/h	0--20	
红细胞压积	0.36	L/L	0.35--0.45	
红细胞聚集指数	4.74		3.19--5.33	
红细胞变形指数	0.87		0.53--1.11	
红细胞刚性指数	4.36		2.17--6.94	
血沉方程 K 值	45.07	mm/h	0--80.48	
全血粘度 1/s	17.65	mpas	13.79--17.91	
全血高切相对指数	2.57		1.9--3.4	
全血低切相对指数	12.17		8.1--14.2	

**\*小结:**

未见异常

操作员：梁可欣 检查日期:2023-11-08 检查医生:陈建国

#### 尿常规

项目名称	检查结果	单位	参考值	提示
胆红素(BIL)	-		阴性	
隐血(ERY)	-		阴性	
小圆上皮细胞(SRC)	0	个/ul	0--0	

维生素 C	-		阴性	
异常红细胞	0	个/ul	0--3	
红细胞（正常）	0	个/ul	0--6	
鳞状上皮细胞	1	个/ul	0--0	↑
粘液丝	3	个/ul	0--0	↑
尿葡萄糖(GLU)	-		阴性	
酮体(KET)	-		阴性	
比重(SG)	1.020		1.003--1.030	
酸碱度(PH)	6.0		4.5--8.0	
尿蛋白质(PRO)	-		阴性	
尿胆原(URO)	-		阴性	
亚硝酸盐(NIT)	-		阴性	
尿白细胞(LEU)	-		阴性	

**\*小结:**

鳞状上皮细胞偏高(1 /HP) 粘液丝偏高(3 /HP)

操作员：祁佳佳 检查日期:2023-11-08 检查医生:陈建国

**甲状腺功能八项**

项目名称	检查结果	单位	参考值	提示
甲状腺球蛋白(TG)	15.38	ng/ml	3.5--77	
总甲状腺素(T4)	82.11	nmol/L	52--127	
促甲状腺素(TSH)	3.31	uIU/ml	0.3--4.5	
促甲状腺受体抗体(TRAb)	0.74	IU/l	0--1.71	
甲状腺过氧化物酶抗体	34.66	IU/ml	0--30	↑
总三碘甲状腺原氨酸(T3)	1.14	nmol/L	0.69--2.15	
游离三碘甲状腺原氨酸(FT3)	3.38	pmol/L	2.0--4.2	
游离甲状腺素(FT4)	13.01	pmol/L	9.0--17.5	

**\*小结:**

甲状腺过氧化物酶抗体偏高(34.66 IU/ml)

操作员：王小雪 检查日期:2023-11-08 检查医生:陈建国

**血常规（五分类）**

项目名称	检查结果	单位	参考值	提示
白细胞(WBC)	7.24	10 <sup>9</sup> /L	3.5--9.5	
淋巴细胞绝对值(LY#)	2.34	10 <sup>9</sup> /L	1.1--3.2	
淋巴细胞百分比(LY%)	32.4	%	20--50	
中性粒细胞绝对值(GR#)	4.45	10 <sup>9</sup> /L	1.8--6.3	
中性粒细胞百分比(GR%)	61.3	%	40--75	
嗜碱性粒细胞绝对值(BA#)	0.02	10 <sup>9</sup> /L	0--0.06	
嗜碱性粒细胞百分比(BA%)	0.3	%	0--1.0	
嗜酸性粒细胞绝对值(EO#)	0.05	10 <sup>9</sup> /L	0.02--0.52	
嗜酸性粒细胞百分比(EO%)	0.7	%	0.4--8.0	
血小板(PLT)	271	10 <sup>9</sup> /L	125--350	
血小板分布宽度(PDW)	15.8	%	15--17	
平均血小板体积(MPV)	9.7	fl	6.0--14.0	
血小板压积(PCT)	0.263	%	0.11--0.28	
红细胞(RBC)	4.55	10 <sup>12</sup> /L	3.8--5.1	
血红蛋白	122	g/L	115--150	
红细胞压积(HCT)	36.9	%	35--45	
红细胞平均体积(MCV)	81.2	fl	82--100	↓
平均血红蛋白含量(MCH)	26.8	pg	27--34	↓
平均血红蛋白浓度(MCHC)	330	g/L	316--354	
单核细胞绝对值(MO#)	0.38	10 <sup>9</sup> /L	0.1--0.60	
单核细胞百分比(MO%)	5.3	%	3--10	

红细胞分布宽度标准差 (RDW-SD)	40.4	fl	35--56	
红细胞分布宽度变异系数 (RDW-CV)	13.1	%	10.6--16.6	
大血小板比率	23.0	%	11--45	
大血小板数目	62	10 <sup>9</sup> /L	30--90	
未成熟粒细胞数目	0.02	10 <sup>9</sup> /L	0--999	
未成熟粒细胞百分比	0.3	%	0--100	
有核红细胞数目	0.000	10 <sup>9</sup> /L	0--9999	
有核红细胞百分比	0.00	/100WBC	0--9999	

**\*小结:**

红细胞平均体积(MCV)偏低(81.2 fl) 平均血红蛋白含量(MCH)偏低(26.8 pg)

操作员：贺琰 检查日期:2023-11-08 检查医生:陈建国

**尿沉渣**

项目名称	检查结果	单位	参考值	提示
白细胞尿	0	个/ul	0--13	
上皮细胞(EC)	1	/HP	0--28	
管型(CAST)	0	个/ul	0--1	
霉菌(尿)	0	/HP	0--0	
结晶	0	/HP	0--10	
透明度(CLA)	清亮			
胆红素(BIL)	-		阴性	
颜色(Colour)	淡黄色			
红细胞(尿)(RBC)	0	个/ul	0--6	

**\*小结:**

未见异常

操作员：祁佳佳 检查日期:2023-11-08 检查医生:陈建国

## 生化全项 1

项目名称	检查结果	单位	参考值	提示
碳酸氢根(HCO <sub>3</sub> )	24.00	mmol/L	22--29	
总蛋白(T PROT)	74.6	g/L	65--85	
白蛋白(ALB)	43.40	g/L	40--55	
球蛋白(GLB)	31.20	g/L	15--35	
白蛋白/球蛋白(ALB/GLB)	1.39		1.0--2.5	
碱性磷酸酶(ALP)	50.0	U/L	35--100	
肌酐(CREA)	43.00	umol/L	41--73	
尿酸(UA)	364.00	umol/L	140--340	↑
钾(K)	4.40	mmol/L	3.5--5.5	
钠(Na)	140.0	mmol/L	136--145	
氯(Cl)	102.3	mmol/L	96--108	
钙(Ca)	2.48	mmol/L	2.11--2.52	
乳酸脱氢酶(LDH)	123.00	U/L	120--250	
淀粉酶(AMY)	46.00	IU/L	35--135	
葡萄糖(GLU)	5.12	mmol/L	3.89--6.1	
总胆红素(TBIL)	12.80	umol/L	0--21	
直接胆红素(DBIL)	1.5	umol/L	0--8.0	
间接胆红素(IBIL)	11.30	umol/L	0--17.39	
丙氨酸氨基转移酶(ALT)	12.00	U/L	7--40	
门冬氨酸氨基转移酶(AST)	13.00	U/L	13--35	
尿素测定 (Urea)	3.10	mmol/L	2.6--7.5	
肌酸激酶(CK)	46.00	U/L	40--200	
α-羟丁酸脱氢酶	101.00	U/L	72--182	
C 反应蛋白	2.40	mg/dl	0--3	
动脉硬化指数	2.20		1.31--3.19	
谷草比谷丙	1.08		0.4--2.5	

总胆固醇(CHOL)	5.52	mmol/L	2.59--5.2	↑
甘油三脂(TG)	1.73	mmol/L	0.7--1.7	↑
低密度脂蛋白(LDL)	3.32	mmol/L	0--4.13	
高密度脂蛋白(HDL)	1.51	mmol/L	0.77--1.55	

**\*小结:**

尿酸(UA)偏高(364.00 umol/L) 总胆固醇(CHOL)偏高(5.52 mmol/L) 甘油三脂(TG)偏高(1.73 mmol/L)

操作员：王文静 检查日期:2023-11-08 检查医生:陈建国

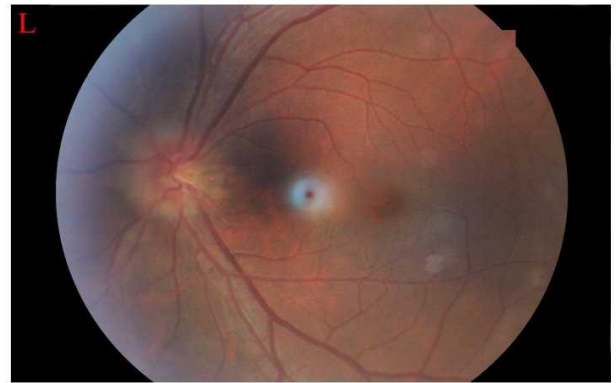
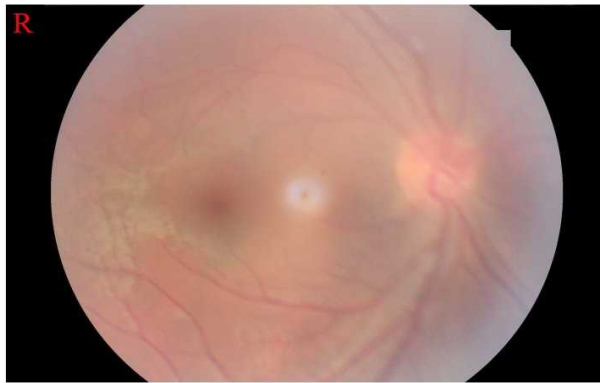
检查号: 202311080001

检查日期: 2023-11-8

姓名: 陈英

性别: 女

年龄: 33 岁



**描述:** 视盘边界清, 色泽正常, 生理凹陷不扩大, 动静脉走行比例正常, 黄斑区清晰, 双眼网膜未见出血、未见渗出。

**诊断:** 未见异常

检查医生: 田野青

本报告仅供临床参考

# 大同现代医学检验实验室

## 液基薄层细胞学图文报告

ID: 2023091231

病理号: 087422

姓名: 陈英

性别: 女

年龄: 33岁

送检科室: 体检科

电话号码: 13703520192

床号:

病历号:

体检号: 2201080819

送检医院: 大同瑞慈康复体检 送检日期: 2023-11-08

末次月经:

送检医生:

采样日期:

报告日期: 2023-11-08

标本满意度: 满意

细胞量: >40%

红细胞:

经期样本:

颈管细胞:

化生细胞:

鳞状细胞:

宫颈柱状细胞:

未见上皮内病变/恶性细胞:

正常范围内:

良性反应性改变:

- 炎症: 
  - 轻度:
  - 中度:
  - 重度:
- 放疗:
- 妊娠:
- 萎缩性:
- 宫内避孕器:
- 其他:

病原体: 滴虫感染:  念珠菌感染:  细菌感染:

提示 HPV 感染:  疱疹病毒感染:

鳞状上皮细胞分析:

- 非典型鳞状细胞:
- 倾向上皮内瘤变:
  - 倾向良性反应性改变:
  - 不能明确意义(ASC-US):
  - 不排除高度病变(ASC-H):
- 上皮内低度病变:  鳞癌:
- 上皮内高度病变:
- CIN2:
  - CIN3:

腺上皮细胞分析:

非典型腺细胞:

- 宫内膜:
- 来源不明:

非典型腺细胞(宫颈管):

- 倾向原位腺癌:
- 不能明确意义:
- 倾向良性反应性改变:

腺癌:

- 宫颈管:
- 宫内膜:
- 其它:

炎细胞:

- 轻度:
- 中度:
- 重度:

可疑腺癌:

诊断意见: 未见上皮内病变或恶性细胞 (NILM)。

建议:

报告医师: 张荣生

地址: 大同市魏都大道 79 号, 本报告医师签字后有效  
咨询: 0352-2830587 4006-122-995

妇科细胞学是筛查项目, 出于技术原因, 可能会有假阴性结果, 本检测仅对来样负责, 如果对结果有疑义, 请在收到报告 7 天内与我们联系。

大同瑞慈康复医院 12导联心电图报告

陈英

女

33岁

ID:2201080819

申请科室:瑞慈体检科

体检号:370643

病床号:

HR: 66bpm  
QT/QTc:387/408ms

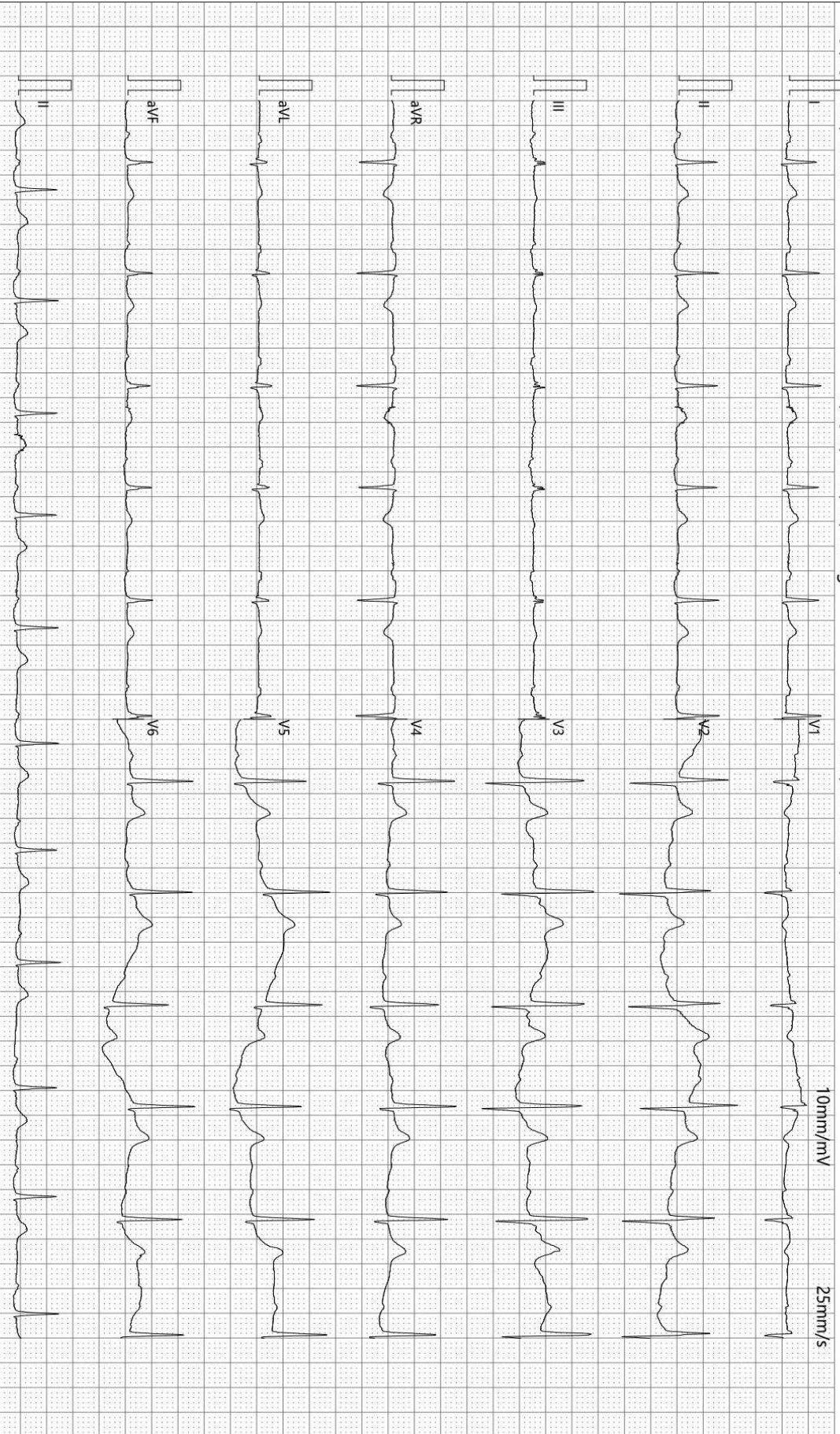
P: 108ms  
P/QRS/T: .25/.47/.44deg.

PR: 218 ↑ ms  
RV5/SV1: 1.219/0.400mV

QRS: 90ms

10mm/mV

25mm/s



诊断结果:

- 1.窦性心律不齐
- 2.P-R间期延长

报告需医生确认:

张立生

SEMIP V1.90

仅供临床参考

-35Hz AC50

检查:2023-11-08 10:05:22

打印:2023-11-08 10:17:06

SE-1515 V1.40

# 大同瑞慈健康体检

## 骨密度检测报告

### 受检者信息

受检者ID: 2201080819

姓名: 陈英

出生年月日: 1990/4/15

年龄: 33

性别: 女

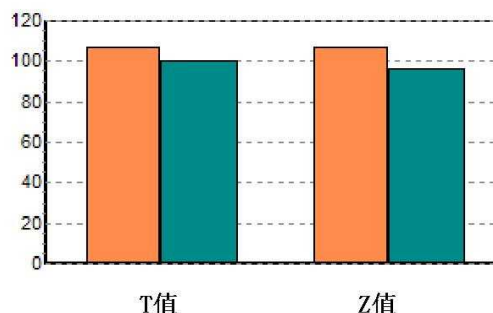
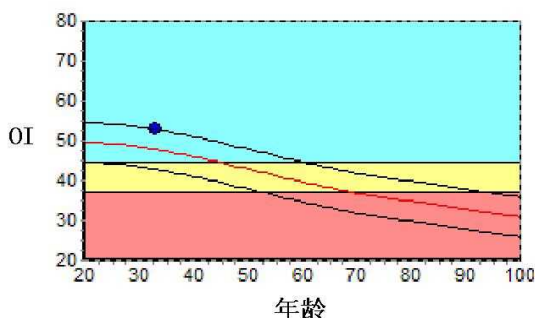
测定部位(右/左): 右

### 测定结果

测定日期: 2023/11/8 9:14:31

测试编号: 1/1

受测者 平均值



数据库: Asia

OI: 52.9

SOS: 1414.0 m/s

T值: 0.66

Z值: 1.03

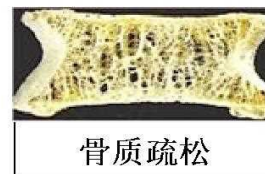
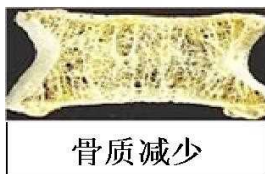, BUA: 14.9

成人比: 106.6 %

同龄比: 110.7 %

OPR: N/A %

### 结果分析



### 注解

以上结论仅供参考

科室:

医生签名:

医院地址 大同瑞慈健康体检

地址 大同市平城区魏都大道79号

联系电话 0352-2824444

操作者 名燕凌



## 双源 CT 诊断图文报告

流水号: 2201080819

影像号: CT20231108022

姓名: 陈英

年龄: 33 岁

性别: 女

检查设备: 西门子量子双源 CT

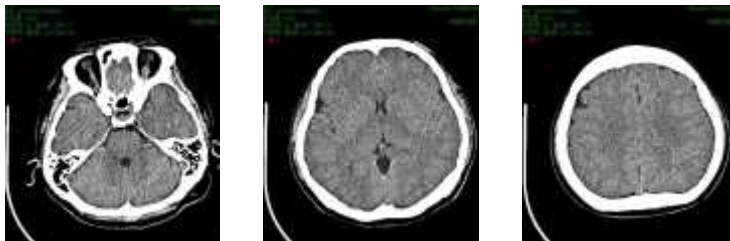体检号: 370643

申请医院: 本院

体检科室: 体检科

检查部位: 脑部双源 CT

经典图像:



影像所见:

颅脑结构双侧对称, 脑实质内未见异常密度。中线结构居中。脑沟、裂、池及脑室系统等未见异常。

影像诊断:

颅脑未见明显异常

报告医师: 剧艳军

检查日期: 2023-11-08

审核医师: 剧艳军

报告日期: 2023-11-08

## 双源 CT 诊断图文报告

流水号: 2201080819

影像号: CT20231108021

姓名: 陈英

年龄: 33 岁

性别: 女

检查设备: 西门子量子双源 CT

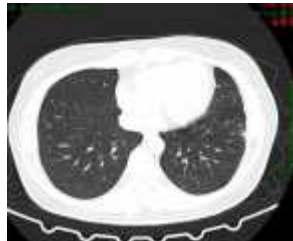
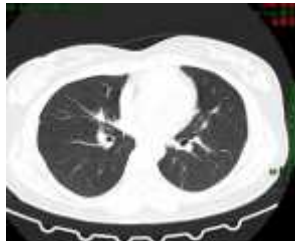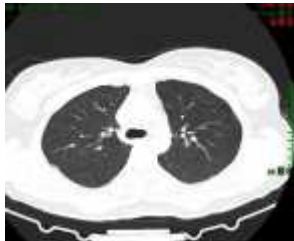
体检号: 370643

申请医院: 本院

体检科室: 体检科

检查部位: 肺部双源 CT

经典图像:



影像所见:

胸廓对称, 骨性肋骨完整, 胸壁软组织结构良好, 两肺支气管血管纹理走行分布良好, 支气管束结构清晰, 双肺通气良好。肺门结构未见异常。纵隔无偏移, 段以上支气管通畅。心影及大血管形态结构正常, 纵隔内未见肿大淋巴结。胸膜未见异常。

影像诊断:

胸部未见明显异常

报告医师: 剧艳军

检查日期: 2023-11-08

审核医师: 剧艳军

报告日期: 2023-11-08

## 超声诊断图文报告

流水号: 2201080819

影像号: 1444213

姓名: 陈英

年龄: 33 岁

性别: 女

检查设备: Vivid E95

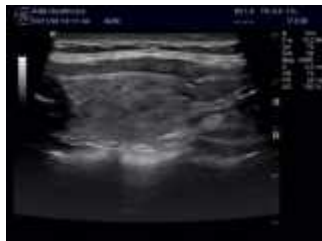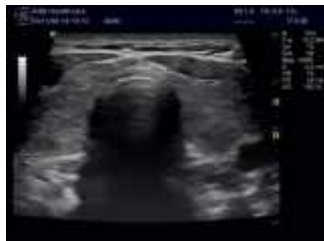体检号: 370643

申请医院: 本院

体检科室: 体检科

检查部位: 甲状腺彩超

经典图像:



影像所见:

甲状腺双侧叶形态正常, 包膜完整, 实质回声欠均匀, CDFI: 未见异常血流信号。  
双侧颈部未见明显肿大淋巴结。

影像诊断:

甲状腺实质回声欠均 建议查甲功

报告医师: 李菊蓉

检查日期: 2023-11-08

审核医师: 李菊蓉

报告日期: 2023-11-08

## 超声诊断图文报告

流水号: 2201080819

影像号: 1444222

姓名: 陈英

年龄: 33 岁

性别: 女

检查设备: Vivid E95

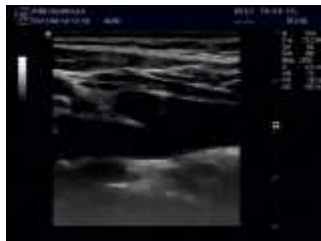
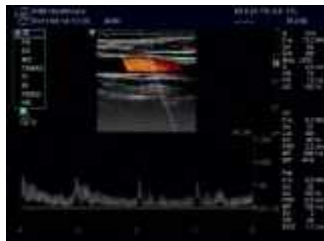
体检号: 370643

申请医院: 本院

体检科室: 体检科

检查部位: 颈部血管彩超

经典图像:



影像所见:

右锁骨下动脉起始处、双侧颈总动脉、颈内、颈外动脉起始段内中膜不增厚, 内壁欠光滑, 管壁未见明确强回声斑。CDFI: 血流充盈好。PW: 频谱形态正常。

双侧椎动脉走行正常, 椎动脉内径正常, 管壁不厚, 管腔内为无回声, CDFI: 血流充盈好。PW: 频谱正常。

影像诊断:

双侧颈动脉、椎动脉未见明显异常

报告医师: 李菊蓉

检查日期: 2023-11-08

审核医师: 李菊蓉

报告日期: 2023-11-08

## 超声诊断图文报告

流水号: 2201080819

影像号: 1444229

姓名: 陈英

年龄: 33 岁

性别: 女

检查设备: Vivid E95

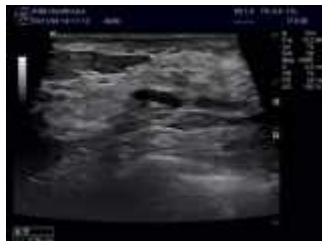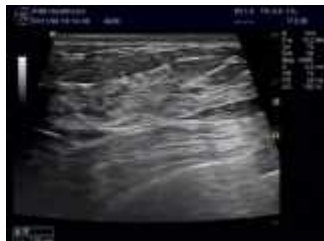体检号: 370643

申请医院: 本院

体检科室: 体检科

检查部位: 乳腺彩超

经典图像:



影像所见:

双侧乳腺腺体层次清晰, 右乳腺体厚 1.0cm, 左乳腺体厚 0.9cm, 左乳外上象限探及乳导管局限性扩张, 宽约 0.25cm, 右乳导管未见扩张, 未见明显占位性病变, CDFI: 未见异常血流信号。

影像诊断:

左乳导管局限性扩张 建议复查

报告医师: 李菊蓉

检查日期: 2023-11-08

审核医师: 李菊蓉

报告日期: 2023-11-08

## 超声诊断图文报告

流水号: 2201080819

影像号: 1444234

姓名: 陈英

年龄: 33 岁

性别: 女

检查设备: Vivid E95

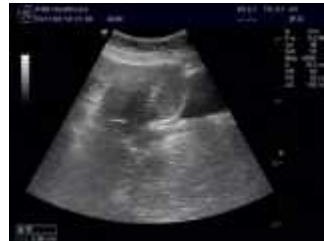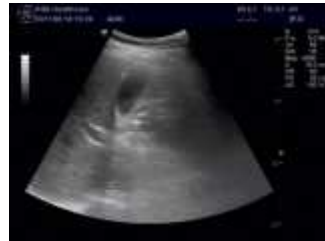体检号: 370643

申请医院: 本院

体检科室: 体检科

检查部位: 全腹彩超

经典图像:



影像所见:

肝脏大小形态正常, 包膜光滑完整, 实质回声均匀, 肝内管道系统走行清晰, 门静脉及肝内胆管不扩张。

胆囊大小形态正常, 壁不厚、光滑, 囊内透声好, 肝外胆管不扩张。

胰腺大小形态正常, 实质回声均匀, 主胰管不扩张。

脾脏大小形态正常, 实质回声均匀, 脾门静脉不宽。

双肾大小形态正常, 皮髓质分界清晰, 集合系统未见分离, 双侧输尿管未见扩张。

膀胱充盈佳, 未见明显异常。

前位子宫, 大小约 5.6\*4.5\*5.5cm, 肌壁回声均匀, 内膜线清晰, 厚 0.7cm, 宫内探及节育器回声, 位置正常, 宫颈厚约 3.0cm, 双侧附件区未见异常。

影像诊断:

宫内节育器位置正常

报告医师: 李菊蓉

检查日期: 2023-11-08

审核医师: 李菊蓉

报告日期: 2023-11-08