



2112220515

大同五洲心血管病医院

健康体检报告

体检编号	367145	工号	10
姓名	刘晓旭		
性别	女	年龄	39岁
单位	广灵县纪律检查委员会		
部门	广灵县纪律检查委员会		
联系电话	18634224966		
体检日期	2026-02-02		

尊敬的刘晓旭女士您好！

首先，五洲心血管健康体检全体员工欢迎您的光临，并对您的信任表示衷心的感谢！

您于 2026-02-02 （体检编号：367145）完成健康检查，本机构的各科医生已根据您的体检项目及结果，汇总成此份健康体检报告，并经总检医生审核。据此提出对您健康状况的综合分析及建议。

五洲心血管健康体检倡导守护心健康，预见未来的人文理念。希望您仔细阅读并妥善地保管此份健康体检报告，并认真关注报告中的提示与建议，若您对报告内容有任何疑问，可直接与五洲健康体检客服部联系，进一步咨询。

健康体检咨询电话：0352-5332388

客户服务咨询电话：0352-5339811

五洲健康体检报告由下列内容组成：

第一部分：主检报告

第二部分：分科分项结果

第三部分：检验报告

第四部分：附表

大同五洲心血管病医院
0352-5332388

主检报告

检查综述

- 1、【眼科】 (1) 左眼视力下降 (2) 右眼视力下降
- 2、【血常规（五分类）】 血小板分布宽度(PDW)偏低(11.7 f1)
- 3、【生殖道微生态】 上皮细胞(白带)+/HP G-杆菌+
- 4、【尿沉渣】 上皮细胞(EC)偏高(98 /HP) 结晶偏高(27 /HP)
- 5、【血脂四项】 总胆固醇(CHOL)偏高(5.65 mmol/L) 甘油三脂(TG)偏高(2.00 mmol/L)
- 6、【尿常规】 鳞状上皮细胞偏高(98 /HP) 尿白细胞(LEU)1+
- 7、【妇科内诊】 (1) 宫颈肥大
- 8、【阴道镜检查】 宫颈炎
- 9、【乳腺彩超】 左侧乳腺结节 BI-RADS 2级

医生建议

【左眼视力下降】：

(1) 视力下降是由角膜白斑或角膜炎、晶状体混浊、眼底疾病、屈光不正等原因引起，建议眼科诊断治疗。

【右眼视力下降】：

(1) 视力下降是由角膜白斑或角膜炎、晶状体混浊、眼底疾病、屈光不正等原因引起，建议眼科诊断治疗。

【血小板分布宽度(PDW)偏低】：

(1) 供内科结合临床参考。

【G-杆菌+】：

(1) 阴道微生物学检查是用于提示除阴道的正常菌群之外，可致病的菌群类别判断，用于临床治疗指导。

【上皮细胞(白带)+/HP】：

(1) 在生理情况下，阴道内的细胞新陈代谢会正常脱落，在取标本的时候会取到有脱落的上皮细胞，镜检时就会发现阳性，这属于正常的现象。如果同时阴道分泌物检查发现有病原菌感染的情况，建议往妇科进一步诊断治疗。

【上皮细胞(EC)偏高】：

(1) 尿液中的上皮细胞主要包括肾小管上皮细胞、移行上皮细胞、鳞状上皮细胞。尿液中出现肾小管上皮细胞，多见于肾小管病变。移行上皮细胞提示相应部位的病变。
(2) 在正常的尿液中可见少量的鳞状上皮细胞，如果鳞状上皮细胞大量增加，并伴有白细胞增多，则提示有炎症，女性患者则因排除阴道分泌物混入的位于阴道表层的扁平上皮细胞。

【结晶偏高】：

(1) 尿结晶是尿液经离心沉淀后所观察到形态各异的盐类结晶，尿液中结晶的形成取决于尿液的溶解度、PH值、温度等因素。尿结晶长期存在，有形成泌尿系结石的可能，所以要引起重视。建议调节饮食结构、多喝水，避免泌尿系结石的发生。

大同五洲心血管病医院

0352-5332388

【总胆固醇(CHOL)偏高】：

- (1)总胆固醇是脂质的主要成分之一，其数量受年龄、家族、性别、饮食、遗传等多种因素影响。总胆固醇对人体生长发育以及新陈代谢有重要的作用，正常值是 2.59-5.20mmol/L。
- (2)总胆固醇升高后，会增加类脂物质的堆积，会产生更多的血管斑块，进而增加心脑血管疾病的风险。大于 5.21-5.69mmol/L 是胆固醇的临界偏高，即使是一个完全健康的人，只要总胆固醇 >7.2mmol/L 或低密度脂蛋白 >4.9mmol/L，未来发生心脑血管的风险就明显增高，应该马上治疗。
- (3)总胆固醇升高根据病因可分为两大类：一是原发性，是由于遗传因素缺陷所致，另一种是继发性，可引起其升高的疾病主要有糖尿病、高血压、甲减、肝肾疾病等。
- (4)降低总胆固醇的治疗中，原发性偏高应积极应用降脂药，曾经选择他汀类药物，胆固醇不能达标的，可联合用药（如依折麦布等）。
- (5)如果总胆固醇偏高，且患者有糖尿病、高血压、甲减、肝肾疾病或者已经发生心脑血管疾病的人更应积极用药，控制降低疾病风险。
- (6)戒烟，增强运动，采用低脂、低糖饮食，少食富含脂肪、胆固醇及饱和脂肪酸的食物，多进食蔬菜、水果、豆制品、粗粮、鱼和高纤维食品。
- (7)必要时在医师指导下使用降脂药物治疗，并前往内分泌科复诊。

【甘油三脂(TG)偏高】：

- (1)甘油三酯是甘油和脂肪酸所构成的有机化合物，甘油三酯测定是脂类代谢的重要指标之一。
- (2)甘油三酯增高与冠心病的发生有着重要的相关性，随年龄增大而有上升的趋势，其增高最常见于高脂和过量糖类饮食、肥胖等。
- (3)甘油三酯主要功能是为机体提供能量，其正常值在 0.7-1.7mmol/L 之间，1.7-2.29mmol/L 为边缘增高，提示应该注意饮食和运动了。
- (4)甘油三酯大于 2.3mmol/L，就称为高甘油三酯血症。甘油三酯增高虽然不会直接导致血管斑块的形成，但也会间接引起心脑血管疾病风险增加，同时，当甘油三酯大于 5.6mmol/L 时，还会增加急性胰腺炎的风险，所以降低甘油三酯的基础主要是控制饮食，饮食控制不佳可以选择药物治疗。
- (5)生活方式的干预是控制甘油三酯水平升高的基础，包括减重，增加运动量，限制酒精摄入以及避免食用果糖和高碳水化合物食物。多食蔬菜水果，定期复查。
- (6)明显增高者在医师的指导下使用降脂药物治疗，首选他汀和贝特类药物。

【鳞状上皮细胞偏高】：

- (1)在生理情况下，机体正常的新陈代谢都会引起鳞状上皮细胞的脱离，这是一种正常的机体现象。如果长时间出现鳞状上皮细胞偏高的现象时，则有可能是尿路感染、泌尿系统结石等因素导致，应及时往泌尿外科进一步诊断治疗。

【尿白细胞(LEU)1+】：

- (1)建议泌尿外科诊断治疗。

【宫颈肥大】：

- (1)宫颈肥大引起的原因一是慢性炎症长期刺激，使宫颈充血、水肿，宫颈腺体和间质发生增生而导致宫颈不同程度的肥大、硬度增加。
- (2)二是在宫颈腺体的深部可能出现粘液潴留，形成大小不等的囊肿，使宫颈变得肥大。
- (3)宫颈肥大有时可比正常宫颈增大 2~4 倍，宫颈表面可以是光滑的，也可有糜烂。宫颈质地一般较硬，这是纤维结缔组织增生所致的。
- (4)如果是单纯性的宫颈肥大，一般不需特殊处理，妇科定期复查即可。

【宫颈炎】：

- (1)宫颈炎是生育年龄妇女特别是中年妇女的常见病，分急性与慢性，而以慢性者多见，多由急性宫颈炎转变而来。宫颈阴道部的鳞状上皮厚，对炎症的抵抗力强，而宫颈管的柱状上皮薄，抵抗力弱，易感染。

大同五洲心血管病医院

0352-5332388

- (2) 宫颈炎主要表现为白带增多，呈粘稠的粘液或脓性粘液，有时可伴有血丝或夹有血丝。
- (3) 长期慢性机械性刺激是导致宫颈炎的主要诱因。如习惯性流产，分娩及人工流产术等可损伤宫颈，导致细菌侵袭而形成炎症，或是由于化脓菌直接感染，或是高浓度的酸性或碱性溶液冲洗阴道，或是阴道内放置或遗留异物感染所致。
- (4) 慢性宫颈炎多见于分娩、流产或手术损伤子宫颈后，病原体侵入而引起感染。慢性宫颈炎有多种表现。如宫颈糜烂、宫颈肥大、宫颈息肉、宫颈腺体囊肿、宫颈内膜炎等，其中以宫颈糜烂最为多见。
- (5) 定期妇科检查，以便及早发现宫颈炎，进行治疗。积极彻底治疗阴道炎、子宫内膜炎等病症。以局部治疗为主，采用物理治疗、药物治疗。临床常用激光冷冻、红外线、微波等方法。
- (6) 注意个人卫生，勤洗内裤等。男方应养成每日清洗外阴的良好习惯，防止将病原体带入阴道而引起感染。

【左侧乳腺结节】：

- (1) 建议乳腺科诊断治疗。

汇总医生： 丁昊炜

主检日期： 2026-02-05

主检医生：

分科结果

眼科

项目名称	检查结果	项目名称	检查结果
视力(左)	0.1	视力(右)	0.12
辨色力	正常	眼睑	正常
结膜	正常	泪器	正常
角膜	正常	虹膜	正常
瞳孔	正常	晶状体	正常
玻璃体	正常	眼底	未见异常

*小结:

- (1) 左眼视力下降
- (2) 右眼视力下降

操作员：田野青

检查日期:2026-02-02

检查医生：田野青

耳鼻喉科

项目名称	检查结果	项目名称	检查结果
听力(左)	正常	听力(右)	正常
外耳道	正常	鼓膜	正常
鼻窦	正常	鼻中隔	正常
鼻腔	正常	扁桃体	无肿大
嗅觉	正常	咽喉	正常

*小结:

未见异常

操作员：裴文兴

检查日期:2026-02-02

检查医生：裴文兴

妇科内诊

大同五洲心血管病医院

0352-5332388

项目名称	检查结果	项目名称	检查结果
外阴	正常	尿道口	正常
阴道	通畅	子宫	正常
附件	正常	宫颈	宫颈肥大
后穹窿	正常		

***小结:**

(1) 宫颈肥大

操作员：薛荣丽

检查日期:2026-02-02

检查医生：薛荣丽

检验报告

血流变

项目名称	检查结果	单位	参考值	提示
全血粘度高切 200/s	4.32	mpas	3.36--4.32	
全血粘度中切 100/s	4.56	mpas	3.43--4.59	
全血粘度中切 50/s	5.20	mpas	3.85--5.45	
全血还原粘度高切	7.32	mpas	3.69--8.74	
全血还原粘度低切	45.10	mpas	26.87--47.57	
血浆粘度	1.41	mpas	1.26--1.70	
血沉(ESR)	7.10	mm/h	0--20	
红细胞压积	0.41	L/L	0.35--0.45	
红细胞聚集指数	4.51		3.19--5.33	
红细胞变形指数	0.89		0.53--1.11	
红细胞刚性指数	5.19		2.17--6.94	
血沉方程 K 值	23.54	mm/h	0--80.48	
全血粘度 1/s	14.20	mpas	13.79--17.91	
全血高切相对指数	3.13		1.9--3.4	
全血低切相对指数	14.11		8.1--14.2	

*小结:

未见异常

操作员：荆鹏山 检查日期：2026-02-02

检查医生：康建忠

尿常规

项目名称	检查结果	单位	参考值	提示
胆红素(BIL)	-		阴性	

大同五洲心血管病医院

0352-5332388

隐血 (ERY)	-		阴性	
小圆上皮细胞 (SRC)	0	个/u1	0--0	
维生素 C	-		阴性	
异常红细胞	0	个/u1	0--3	
红细胞 (正常)	1	个/u1	0--6	
鳞状上皮细胞	98	个/u1	0--0	↑
粘液丝	0	个/u1	0--0	
尿葡萄糖 (GLU)	-		阴性	
酮体 (KET)	-		阴性	
比重 (SG)	1.015		1.003--1.030	
酸碱度 (PH)	7.5		4.5--8.0	
尿蛋白质 (PRO)	-		阴性	
尿胆原 (URO)	-		阴性	
亚硝酸盐 (NIT)	-		阴性	
尿白细胞 (LEU)	1+		阴性	

***小结:**

鳞状上皮细胞偏高 (98 /HP) 尿白细胞 (LEU) 1+

操作员：荆鹏山 检查日期：2026-02-02

检查医生：康健忠

血常规 (五分类)

项目名称	检查结果	单位	参考值	提示
白细胞 (WBC)	3.91	$10^9/L$	3.5--9.5	
淋巴细胞绝对值 (LY#)	1.34	$10^9/L$	1.1--3.2	
淋巴细胞百分比 (LY%)	34.3	%	20--50	
中性粒细胞绝对值 (GR#)	2.31	$10^9/L$	1.8--6.3	
中性粒细胞百分比 (GR%)	58.9	%	40--75	
嗜碱性粒细胞绝对值 (BA#)	0.01	$10^9/L$	0--0.06	

大同五洲心血管病医院

0352-5332388

嗜碱性粒细胞百分比 (BA%)	0.2	%	0--1.0	
嗜酸性粒细胞绝对值 (EO#)	0.05	10 ⁹ /L	0.02--0.52	
嗜酸性粒细胞百分比 (EO%)	1.4	%	0.4--8	
血小板 (PLT)	232	10 ⁹ /L	125--350	
血小板分布宽度 (PDW)	11.7	%	15--17	↓
平均血小板体积 (MPV)	10.2	f1	6.0--14.0	
血小板压积 (PCT)	0.236	%	0.11--0.28	
红细胞 (RBC)	4.27	10 ¹² /L	3.8--5.1	
血红蛋白	131	g/L	115--150	
红细胞压积 (HCT)	41.1	%	35--45	
红细胞平均体积 (MCV)	96.2	f1	82--100	
平均血红蛋白含量 (MCH)	30.6	pg	27--34	
平均血红蛋白浓度 (MCHC)	319	g/L	316--354	
单核细胞绝对值 (MO#)	0.20	10 ⁹ /L	0.1--0.6	
单核细胞百分比 (MO%)	5.2	%	3--10	
红细胞分布宽度标准差 (RDW-SD)	47.7	f1	35--56	
红细胞分布宽度变异系数 (RDW-CV)	13.9	%	10.6--16.6	
大血小板比率	27.4	%	11--45	
大血小板数目	63	10 ⁹ /L	30--90	
未成熟粒细胞数目	0.00	10 ⁹ /L	0--0.6	
未成熟粒细胞百分比	0.0	%	0--10	
有核红细胞数目	0.000	10 ⁹ /L	0--9999	
有核红细胞百分比	0.00	/100WBC	0--9999	

***小结:**

血小板分布宽度 (PDW) 偏低 (11.7 f1)

操作员：荆鹏山 检查日期：2026-02-02

检查医生：康建忠

大同五洲心血管病医院

0352-5332388

肾功三项

项目名称	检查结果	单位	参考值	提示
肌酐(CREA)	46.20	umol/L	41--73	
尿酸(UA)	175.00	umol/L	140--340	
尿素测定(Urea)	4.40	mmol/L	2.6--7.5	

*小结:

未见异常

操作员：孙钰 检查日期:2026-02-02 检查医生:康建忠

空腹血糖

项目名称	检查结果	单位	参考值	提示
葡萄糖(GLU)	5.35	mmol/L	3.89--6.1	

*小结:

未见异常

操作员：孙钰 检查日期:2026-02-02 检查医生:康建忠

生殖道微生态

项目名称	检查结果	单位	参考值	提示
线索细胞	-			
清洁度	II			
上皮细胞(白带)	+			
滴虫	-			
G-球菌	-			
霉菌	-			
G-杆菌	+			
G+杆菌	-			
G+球菌	-			

***小结：**

上皮细胞(白带)+/HP G-杆菌+

操作员：荆鹏山 检查日期:2026-02-03

检查医生:康建忠

尿沉渣

项目名称	检查结果	单位	参考值	提示
白细胞尿	9	个/u1	0--13	
上皮细胞(EC)	98	/HP	0--28	↑
管型(CAST)	1	个/u1	0--1	
霉菌(尿)	0	/HP	0--0	
结晶	27	/HP	0--10	↑
透明度(CLA)	清亮			
胆红素(BIL)	-		阴性	
颜色(Colour)	淡黄色			
红细胞(尿)(RBC)	1	个/u1	0--6	

***小结：**

上皮细胞(EC)偏高(98 /HP) 结晶偏高(27 /HP)

操作员：荆鹏山 检查日期:2026-02-02

检查医生:康建忠

血脂四项

项目名称	检查结果	单位	参考值	提示
动脉硬化指数	2.29		1.31--3.19	
总胆固醇(CHOL)	5.65	mmol/L	2.59--5.2	↑
甘油三脂(TG)	2.00	mmol/L	0.7--1.7	↑
低密度脂蛋白(LDL)	3.05	mmol/L	0--4.13	
高密度脂蛋白(HDL)	1.33	mmol/L	0.77--1.55	

***小结：**

总胆固醇(CHOL)偏高(5.65 mmol/L) 甘油三脂(TG)偏高(2.00 mmol/L)

操作员：孙钰 检查日期:2026-02-02

检查医生:康建忠

大同五洲心血管病医院

0352-5332388

肝功能七项

项目名称	检查结果	单位	参考值	提示
总蛋白(T PROT)	68.8	g/L	65--85	
白蛋白(ALB)	47.00	g/L	40--55	
总胆红素(TBIL)	7.80	umol/L	0--21	
直接胆红素(DBIL)	1.8	umol/L	0--8.0	
间接胆红素(IBIL)	6.00	umol/L	0--17.39	
丙氨酸氨基转移酶(ALT)	21.00	U/L	7--40	
门冬氨酸氨基转移酶(AST)	20.00	U/L	13--35	

*小结:

未见异常

操作员：孙钰 检查日期:2026-02-02

检查医生:康健忠

人乳头瘤病毒检查 (HPV)

项目名称	检查结果	单位	参考值	提示
HPV 高危亚型 16	阴性(-)		阴性	
HPV 高危亚型 18	阴性(-)		阴性	
HPV 高危亚型 31	阴性(-)		阴性	
HPV 高危亚型 26	阴性(-)		阴性	
HPV 高危亚型 33	阴性(-)		阴性	
HPV 高危亚型 35	阴性(-)		阴性	
HPV 高危亚型 39	阴性(-)		阴性	
HPV 高危亚型 45	阴性(-)		阴性	
HPV 高危亚型 51	阴性(-)		阴性	
HPV 高危亚型 52	阴性(-)		阴性	
HPV 高危亚型 53	阴性(-)		阴性	

大同五洲心血管病医院

0352-5332388

HPV 高危亚型 56	阴性(-)		阴性	
HPV 高危亚型 58	阴性(-)		阴性	
HPV 高危亚型 59	阴性(-)		阴性	
HPV 高危亚型 66	阴性(-)		阴性	
HPV 高危亚型 68	阴性(-)		阴性	
HPV 高危亚型 73	阴性(-)		阴性	
HPV 高危亚型 82	阴性(-)		阴性	
HPV 低危亚型 6	阴性(-)		阴性	
HPV 低危亚型 11	阴性(-)		阴性	
HPV 低危亚型 42	阴性(-)		阴性	
HPV 低危亚型 43	阴性(-)		阴性	
HPV 低危亚型 81	阴性(-)		阴性	

***小结:**

未见异常

操作员：赵伟 检查日期:2026-02-04

检查医生:康建忠

(女) 肿瘤三项

项目名称	检查结果	单位	参考值	提示
糖类抗原 125 测定 (CA125)	12.90	U/ml	0--35	
癌胚抗原(CEA)	0.87	ng/ml	0--5	
甲胎蛋白(AFP)	3.53	ng/ml	0--7	

***小结:**

未见异常

操作员：孙钰 检查日期:2026-02-02

检查医生:康建忠

大同现代医学检验实验室

液基薄层细胞学图文报告

ID: 2026126558

病理号: 113612

姓名: 刘晓旭

性别: 女

年龄: 39岁

送检科室:

电话号码: 18634224966

床号:

病历号:

体检号: 2112220515

送检医院: 大同瑞慈康复体检

送检日期: 2026-02-02

末次月经:

送检医生:

采样日期:

报告日期: 2026-02-02

标本满意度: 满意

细胞量: >40%

红细胞:

经期样本:

颈管细胞:

化生细胞:

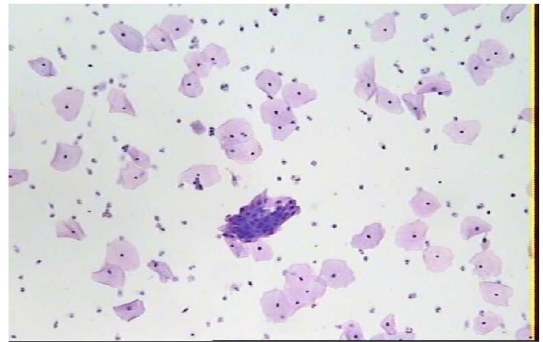鳞状细胞:

宫颈柱状细胞:

未见上皮内病变/恶性细胞:

正常范围内:

- 良性反应性改变:
 - 炎症:
 - 轻度:
 - 中度:
 - 重度:
 - 放疗:
 - 妊娠:
 - 萎缩性:
 - 宫内避孕器:
 - 其他:



病原体: 滴虫感染: 念珠菌感染: 细菌感染:

提示 HPV 感染: 疱疹病毒感染:

鳞状上皮细胞分析:

- 非典型鳞状细胞:
 - 倾向上皮内瘤变:
 - 倾向良性反应性改变:
 - 不能明确意义(ASC-US):
 - 不排除高度病变(ASC-H):
- 上皮内低度病变:
- 鳞癌:
- 上皮内高度病变:
 - CIN2:
 - CIN3:

腺上皮细胞分析:

- 非典型腺细胞:
 - 宫内膜:
 - 来源不明:
- 非典型腺细胞(宫颈管):
 - 倾向原位腺癌:
 - 不能明确意义:
 - 倾向良性反应性改变:
- 腺癌:
 - 宫颈管:
 - 宫内膜:
 - 其它:
- 炎细胞:
 - 轻度:
 - 中度:
 - 重度:
- 可疑腺癌:

诊断意见: 未见上皮内病变或恶性细胞 (NILM)。

建议:

报告医师: 张荣生

地址: 大同市魏都大道 79 号, 本报告医师签字后有效
咨询: 0352-2830587 4006-122-995

妇科细胞学是筛查项目, 出于技术原因, 可能会有假阴性结果, 本检测仅对来样负责, 如果对结果有疑义, 请在收到报告 7 天内与我们联系。

大同五洲心血管病医院

0352-5332388



瑞慈健康体检

数码电子阴道镜检查报告单

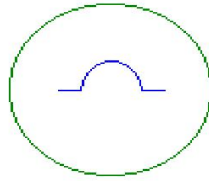
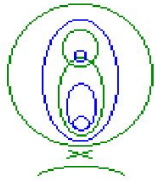
检查部位: 检查时间: 2026-02-02 09: 50

姓名: 刘晓旭 年龄: 39 初复诊: 科别:
 检查号: 637412 病历号: 211222051 住院号: 病区号: 床位号:
 末次月经: 婚否: 孕次: 产次: 避孕方式:

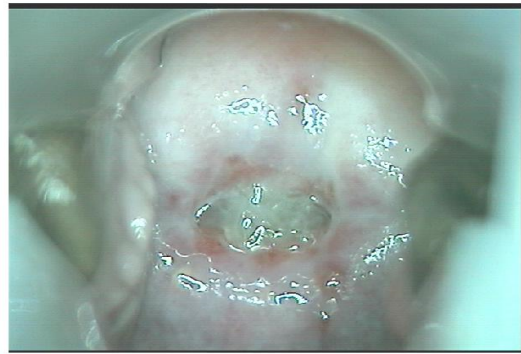
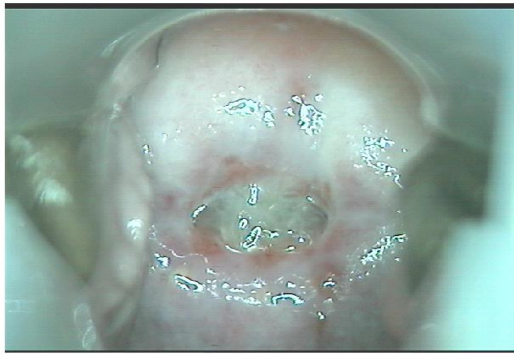
病人主诉:
 临床诊断:
 病理结果:
 阴道镜所见:
 宫颈炎

RCI评估: 边界:	得分:	0
颜色:	得分:	0
血管:	得分:	0
碘反应:	得分:	0
	总得分:	0

诊断意见: 宫颈炎



- PO= 息肉
- C = 湿疣
- L = 粘膜白斑
- PG= 着色病变
- W = 醋酸白上皮
- P = 点状血管
- B = 活检数量
- V = 非典型血管
- E = 糜烂区
- I = 浸润性癌
- GO= 腺口
- AT= 异常转化区
- M = 镶嵌
- X = 活检部位(点)



徐州市人从众科技发展有限公司

申请医师:

诊断医师:

只作临床参考, 不作证明材料

大同五洲心血管病医院
 0352-5332388

体检科 12导联心电图报告

刘晓旭 女 39岁 体检号:367145

病床号:

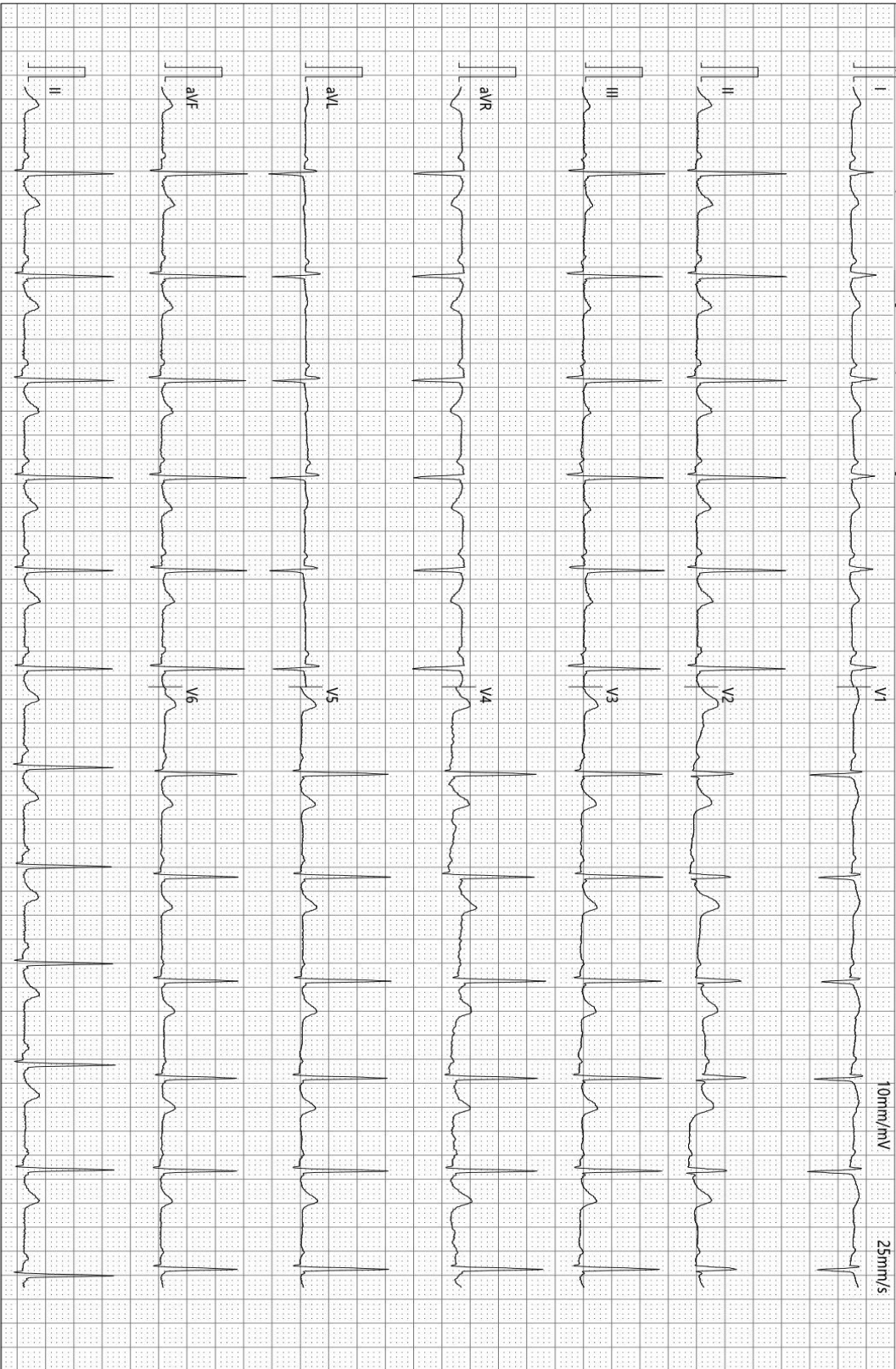
诊断结果:

- 1.窦性心律
- 2.正常心电图

诊断医生:

张之生

HR : 71bpm [60~100bpm]
 P : 100ms [0~110ms]
 PR : 148ms [120~200ms]
 QRS : 100ms [60~100ms]
 QT/QTc : 373/408ms [320~440/0~460ms]
 P/QRS/T : 23/74/58deg. [0~75/-30~90/0~75deg]
 R/S/ST : 1.57/4/0.621mV [0.0~2.5/0.0~2.0mV]



检查时间:2026-02-02 09:37:44

诊断时间:2026-02-02 09:45:00

SEMIP V1 90

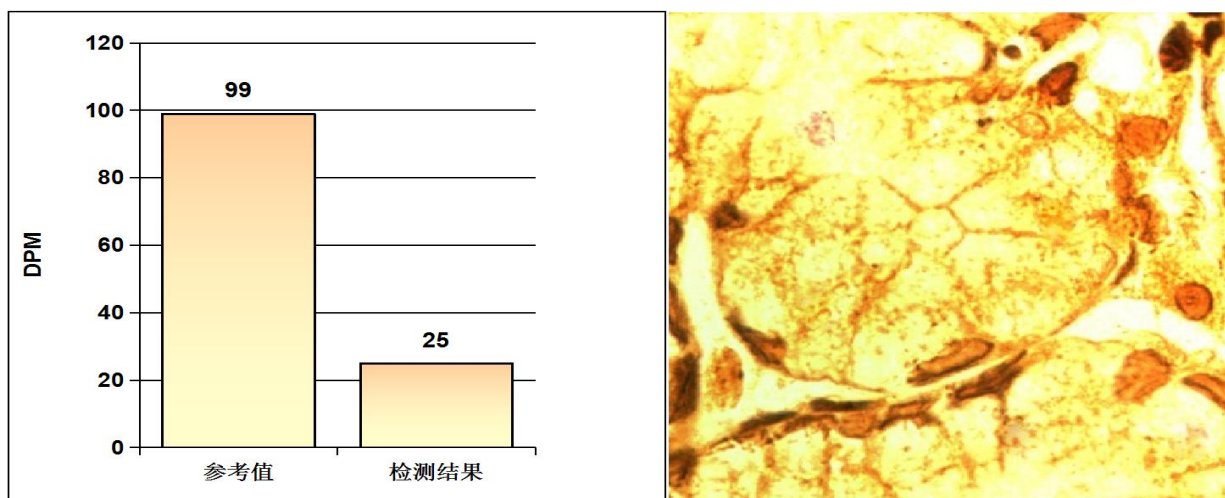
仅供临床参考

大同瑞慈康复医院

¹⁴C呼气试验检验报告

姓名	刘晓旭	年龄	39	性别	女
住院号	0	日期	2026/2/2 10:00:47	电话	18634224966
送检医生	曹居杰	样品编号	8477	编号	2112220515

¹⁴C呼气试验



阳性参考值 (Disintegrations Per Minute(DPM)):

DPM值:	dpm > 2499	阳性++++
	1499 < dpm ≤ 2499	阳性+++
	499 < dpm ≤ 1499	阳性++
	149 < dpm ≤ 499	阳性+
	dpm ≤ 99	阴性
	99 < dpm ≤ 149	不确定

检测结果: **dpm= 25** **阴性**

检测者: _____ 宋晓宁

大同瑞慈健康体检

骨密度检测报告

受检者信息

受检者ID: 2112220515
姓名: 刘晓旭
出生年月日: 1985/1/13

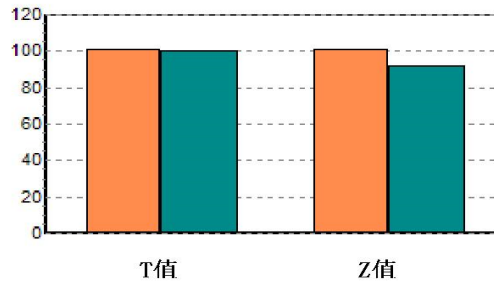
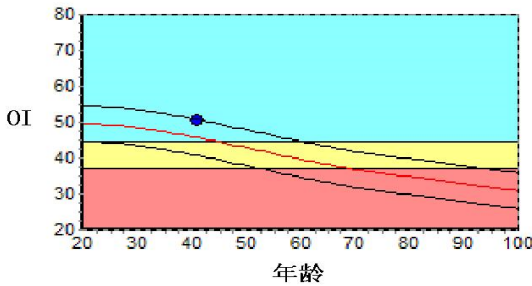
年龄: 41
性别: 女
测定部位(右/左): 右

测定结果

测定日期: 2026/2/2 9:25:58

测试编号: 1/1

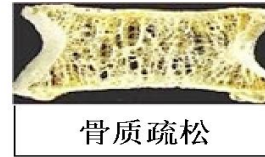
受测者 平均值



数据库: Asia
OI: 50.3
SOS: 1381.7 m/s, BUA: 25.7
T值: 0.12
Z值: 0.92

成人比: 101.2 %
同龄比: 110.0 %
OPR: N/A %

结果分析



注解

以上结论仅供参考

科室:

医生签名:

医院地址 大同瑞慈健康体检
地址 大同市平城区魏都大道79号

联系电话 0352-2824444
操作者 名燕凌

大同五洲心血管病医院
0352-5332388

大同五洲心血管病医院
超声诊断图文报告

流水号: 2112220515

超声号: 2110204

姓名: 刘晓旭

年龄: 39 岁

性别: 女

检查设备: Vivid E95

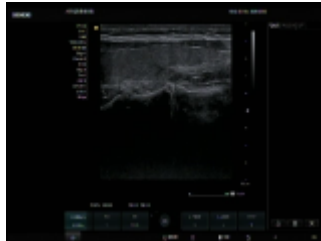
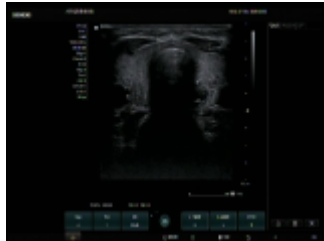体检号: 367145

申请医院: 本院

体检科室: 体检科

检查部位: 甲状腺彩超

经典图像:



影像所见:

甲状腺双侧叶形态正常, 包膜完整, 实质回声均匀, CDFI: 未见异常血流信号。
双侧颈部未见明显肿大淋巴结。

影像诊断:

甲状腺双侧叶未见异常

报告医师: 柴芳

检查日期: 2026-02-02

审核医师: 柴芳

报告日期: 2026-02-02

温馨提示: 本报告仅供临床医生参考! 若有疑问, 请致电: 0352---5339668

地址: 大同市平城区迎宾街 750 号。

大同五洲心血管病医院

0352-5332388



超声诊断图文报告

流水号: 2112220515

超声号: 2110206

姓名: 刘晓旭

年龄: 39 岁

性别: 女

检查设备: Vivid E95

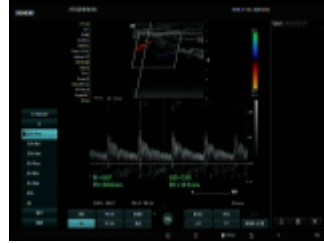
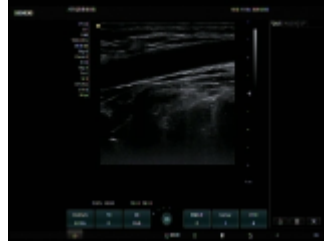体检号: 367145

申请医院: 本院

体检科室: 体检科

检查部位: 颈部血管彩超

经典图像:



影像所见:

右锁骨下动脉起始处、双侧颈总动脉、颈内、颈外动脉起始段内中膜不增厚, 内壁欠光滑, 管壁未见明确强回声斑。CDFI: 血流充盈好。PW: 频谱形态正常。

双侧椎动脉走行正常, 椎动脉内径正常, 管壁不厚, 管腔内为无回声, CDFI: 血流充盈好。PW: 频谱正常。

内径 mm	流速 cm/s	RI		
左侧椎动脉	3.5	45.5	0.60	
右侧椎动脉	2.4	62.4	0.47	

影像诊断:

双侧颈动脉、椎动脉未见明显异常

报告医师: 柴芳

检查日期: 2026-02-02

审核医师: 柴芳

报告日期: 2026-02-02

温馨提示: 本报告仅供临床医生参考! 若有疑问, 请致电: 0352---5339668

地址: 大同市平城区迎宾街 750 号。

大同五洲心血管病医院

0352-5332388



大同五洲心血管病医院

超声诊断图文报告

流水号: 2112220515

超声号: 2110208

姓名: 刘晓旭

年龄: 39 岁

性别: 女

检查设备: Vivid E95

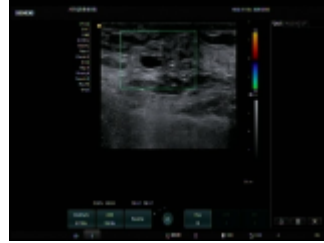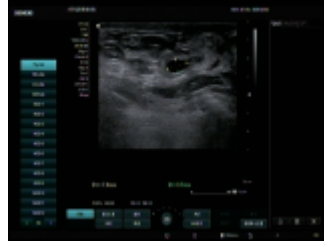体检号: 367145

申请医院: 本院

体检科室: 体检科

检查部位: 乳腺彩超

经典图像:



影像所见:

双侧乳腺腺体层次清晰, 右乳腺体厚 0.9cm, 左乳腺体厚 0.8cm, 左乳 11 点位乳头旁探及囊性回声, 大小约 0.7*0.4cm, 边界清, 内透声好, CDFI: 未见异常血流信号。

双侧腋下未见明显肿大淋巴结。

影像诊断:

左侧乳腺结节 BI-RADS2 级

报告医师: 柴芳

检查日期: 2026-02-02

审核医师: 柴芳

报告日期: 2026-02-02

温馨提示: 本报告仅供临床医生参考! 若有疑问, 请致电: 0352---5339668

地址: 大同市平城区迎宾街 750 号。

大同五洲心血管病医院

0352-5332388



大同五洲心血管病医院

超声诊断图文报告

流水号: 2112220515

超声号: 2110210

姓名: 刘晓旭

年龄: 39 岁

性别: 女

检查设备: Vivid E95

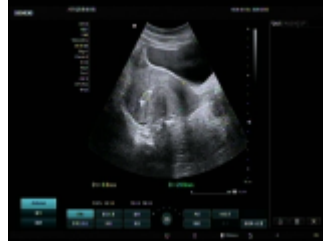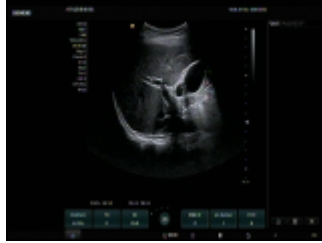体检号: 367145

申请医院: 本院

体检科室: 体检科

检查部位: 全腹彩超

经典图像:



影像所见:

肝脏大小形态正常, 包膜光滑完整, 实质回声均匀, 肝内管道系统走行清晰, 门静脉及肝内胆管不扩张。

胆囊大小形态正常, 壁不厚、光滑, 囊内透声好, 肝外胆管不扩张。

胰腺大小形态正常, 实质回声均匀, 主胰管不扩张。

脾脏大小形态正常, 实质回声均匀, 脾门静脉不宽。

双肾大小形态正常, 皮髓质分界清晰, 集合系统未见分离, 双侧输尿管未见扩张。

膀胱充盈佳, 未见明显异常。

后位子宫, 大小形态正常, 肌壁回声均匀, 内膜线清晰, 厚 0.9cm, 宫内探及节育器回声, 位置正常, 宫颈厚约 2.9cm, 双侧附件区未见异常。

影像诊断:

宫内节育器位置正常

报告医师: 柴芳

检查日期: 2026-02-02

审核医师: 柴芳

报告日期: 2026-02-02

温馨提示: 本报告仅供临床医生参考! 若有疑问, 请致电: 0352---5339668

地址: 大同市平城区迎宾街 750 号。

大同五洲心血管病医院

0352-5332388



大同五洲心血管病医院

双源 CT 诊断图文报告

ID号: 2112220515

影像号: CT20260202020

姓名: 刘晓旭

年龄: 39 岁

性别: 女

检查设备: 西门子量子双源 CT

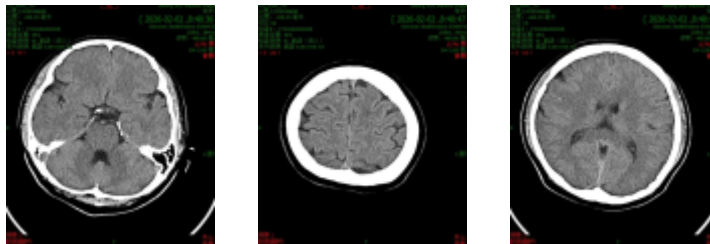体检号: 367145

申请医院: 本院

体检科室: 体检科

检查部位: 脑部双源 CT

经典图像:



影像所见:

双侧大脑半球对称, 脑实质未见异常, 脑室无扩张, 脑沟裂无增宽, 脑中线居中。脑干、小脑未见异常。颅骨未见异常。

影像诊断:

颅脑 CT 平扫未见异常

报告医师: 张剑峰

检查日期: 2026-02-02

审核医师: 张剑峰

报告日期: 2026-02-02

大同五洲心血管病医院

0352-5332388

温馨提示：本报告仅供临床医生参考！如有疑问，请致电：0352---5339668

地址：大同市平城区迎宾街 750 号。

 **大同五洲心血管病医院**
双源 CT 诊断图文报告

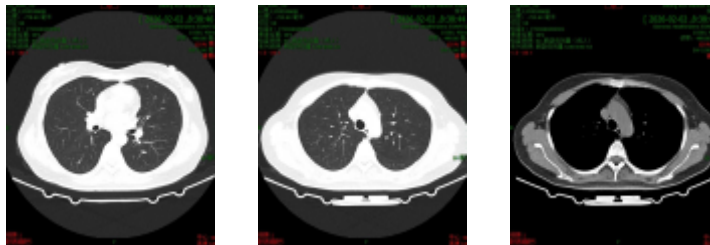ID 号：2112220515

影像号：CT20260202021

姓名：刘晓旭 年龄：39 岁 性别：女 检查设备：西门子量子双源 CT

体检号：367145 申请医院：本院 体检科室：体检科 检查部位：肺部双源 CT

经典图像：



影像所见：

双侧胸廓对称，气管居中。气管及支气管未见狭窄及阻塞。双肺支气管血管束形态、结构、走行正常，肺内未见异常密度。双肺门不大，形态自然。心脏及大血管大小、形态未见异常。纵隔内未见肿块及肿大淋巴结。胸膜无增厚，胸膜腔内无积液。胸壁软组织及骨骼未见病变征象。

影像诊断：

胸部 CT 平扫未见异常

报告医师：张剑峰

检查日期：2026-02-02

大同五洲心血管病医院
0352-5332388

温馨提示：本报告仅供临床医生参考！如有疑问，请致电：0352---5339668

地址：大同市平城区迎宾街 750 号。
