



2112210546

大同瑞慈健康体检

报 告 册

体检编号	367066	工号	1
姓名	杨成先		
性别	男	年龄	66岁
单位	人保财险御河支行		
部门	人保财险御河支行		
联系电话	13994377928		
体检日期	2024-07-13		

尊敬的 杨成先先生 您好！

首先,瑞慈健康体检全体员工欢迎您的光临,并对您的信任表示衷心的感谢 !

您于 2024-07-13 (体检编号: 367066) 完成健康检查,本机构的各科医生已根据您的体检项目及结果,汇总成此份健康体检报告,并经总检医生审核。据此提出对您健康状况的综合分析及建议。

瑞慈健康体检倡导“大健康、大康复”,提出“健康是第一财富 (Rich)” 的人文理念。希望您仔细阅读并妥善地保管此份健康体检报告,并认真关注报告中的提示与建议,若您对报告内容有任何疑问,可直接与瑞慈健康体检客服部联系,进一步咨询。

健康体检咨询电话: **0352-2824444**

客户服务咨询电话: **0352-2830597**

400-6112995

瑞慈健康体检报告由下列内容组成:

第一部分: 主检报告

第二部分: 分科分项结果

第三部分: 检验报告

第四部分: 附表

主检报告

检查综述

- 【血常规（五分类）】 红细胞(RBC)偏低($4.29 \times 10^{12}/L$) 血红蛋白偏低(123 g/L) 红细胞压积(HCT)偏低(37.9%) 大血小板比率偏高(46.9%)
- 【肾功三项】 肌酐(CREA)偏低(43.00 $\mu\text{mol}/L$) 尿酸(UA)偏低(194.00 $\mu\text{mol}/L$)
- 【空腹血糖】 葡萄糖(GLU)偏高(8.53 mmol/L)
- 【尿常规】 小圆上皮细胞(SRC)偏高(1 个/u1) 鳞状上皮细胞偏高(8 /HP) 粘液丝偏高(21 /HP) 尿葡萄糖(GLU)3+
- 【血流变】 红细胞压积偏低(0.38 L/L)
- 【心电图】 1. 窦性心律 2. ST-T 改变
- 【全腹彩超】 轻度脂肪肝
- 【动脉硬化检测】 1. 外周动脉僵硬度增高

医生建议

【大血小板比率偏高】：

- (1) 供内科结合临床参考。

【红细胞压积(HCT)偏低】：

- (1) 结合临床，内科咨询。
- (2) 血液流动性增加，其降低的临床意义可能是由于体内水分较多，或有贫血，定期复查血常规，血液科随诊。

【红细胞(RBC)偏低】：

- (1) 红细胞减少提示贫血，是诊断贫血的三大指标之一：血红蛋白、红细胞、网织红细胞。要了解贫血的程度和类型，需要进一步检查的内容有：血清铁蛋白、红细胞游离原卟啉、血清叶酸、血清维生素 B12。
- (2) 注意观察是否有慢性失血，查找病因，多数由挑吃、偏食、慢性疾病引起，往血液科及时治疗，定期复查。
- (3) 平衡饮食，并适当补充铁剂，维生素 C 及 B 族。
- (4) 复查血常规。

【血红蛋白偏低】：

- (1) 血液科咨询，必要时治疗。
- (2) 复查血常规。

【尿酸(UA)偏低】：

- (1) 建议内科结合临床参考。

【肌酐(CREA)偏低】：

- (1) 临床上肾功能检查项目很多，常规体检一般只做三项测定，即血肌酐(Cr)、血尿素氮(BUN)、血尿酸(UA)，通过这三项可初筛肾功能的情况。

(2) 血肌酐 (Cr) 由外源性和内源性两类组成。血肌酐是肌肉中肌酸代谢的最终产物，产生之后会被血液运到肾脏由肾小球滤过排出体外，肾小管基本不吸收且分泌量较少。

(3) 在外源性肌酐摄入量保持稳定的情况下，血中肌酐浓度取决于肾小球滤过能力，当肾实质损害，肾小球滤过率下降至正常人的 1/3 时 肌酐浓度就会明显上升，故测定肌酐浓度可作为肾小球滤过受损的指标，也是判定肾功能是否受损的重要指标。

(4) 血肌酐升高常见于各种原因引起的滤过功能减退，如急慢性肾衰竭；另外如果血肌酐在正常高值附近，就要引起重视了，若同时尿常规也有问题，建议尽快前往肾内科诊治。

(5) 在临床上如果肉食摄入过多、体育活动多导致肌肉分解代谢旺盛、体型强壮的人肌酐水平易偏高；反之，长期素食、卧床、肌肉萎缩、体型瘦小的人肌酐水平易偏低，需要饮食均衡，加强蛋白质的摄入。

【葡萄糖 (GLU) 偏高】：

(1) 正常情况下，人体中糖的分解和合成代谢处于动态平衡，保持相对恒定。血清葡萄糖是指血液中的葡萄糖浓度，是诊断糖尿病最重要检查项目之一。

(2) 空腹血糖偏高可分为生理性偏高（如餐后、高糖饮食、剧烈运动、情绪激动等均可引起一过性增高，经过休息后血糖值可以恢复正常）和病理性增高（如糖尿病、甲状腺功能亢进、库欣综合征等）。

(3) 空腹血糖生理性增高经过调整饮食结构、避免剧烈活动、控制情绪等方式后可自行缓解，血糖值可以恢复正常。

(4) 排除生理性增高因素经复查仍然增高者属于病理性增高，应及时到内分泌科复诊，明确血糖偏高的原因及所患疾病的种类。

(5) 如果是首次检查发现血糖偏高，应及时到医院内分泌科进行详细的检查及正规的治疗。

(6) 已确诊的糖尿病患者，如血糖仍较高则说明血糖控制不佳，应及时到医院内分泌科诊治，修正以往的治疗方案及改变一些不良的生活习惯。

(7) 糖尿病的治疗强调早期治疗、长期治疗、综合治疗和措施个体化，综合防治包括糖尿病教育、饮食治疗、体育锻炼、药物治疗和血糖监测五个方面。

【鳞状上皮细胞偏高】：

(1) 在生理情况下，机体正常的新陈代谢都会引起鳞状上皮细胞的脱离，这是一种正常的机体现象。如果长时间出现鳞状上皮细胞偏高的现象时，则有可能是尿路感染、泌尿系统结石等因素导致，应及时往泌尿外科进一步诊断治疗。

【粘液丝偏高】：

(1) 尿常规中粘液丝是由尿路中细胞分泌出来的，在有尿路感染时分泌会明显增多，且伴有炎症细胞的出现。

(2) 粘液丝偏高，可分为生理性偏高和病理性偏高两种，生理性偏高一般是由于喝水较少导致的尿液浓缩，一般在喝水后就能达到稀释的效果。

(3) 病理性的粘液丝偏高是由于泌尿系炎症或者是前列腺炎导致的，需要注意观察，多喝水，同时有白细胞等炎症细胞增多时，应及时服用抗感染药物治疗。如果仅有粘液丝的增多而没有白细胞等炎症细胞增多时，尿路有炎症的可能性不大。

(4) 建议平时饮食注意清淡，多喝水，少吃油腻和辛辣的食物，要注意个人清洁卫生，勤洗阴部，注意休息。

【尿葡萄糖 (GLU) 3+】：

(1) 结合血糖、肾功能、肝功能结果分析，如有糖尿病者，提示血糖控制不理想，建议积极治疗原发病。常见于糖尿病，肾性糖尿，肝功能不全，甲亢等，请往内分泌科结合临床进一步检查、治疗。

(2) 在个别情况下，如果肾糖阈是降低的，也会出现尿葡萄糖阳性，但此时血糖是正常的。

【小圆上皮细胞 (SRC) 偏高】：

(1) 建议泌尿外科咨询，定期复查。

【红细胞压积偏低】：

(1) 供内科结合临床参考。

【ST-T 改变】：

- (1) ST-T 改变主要是反映心肌缺血现象，具有 ST 段抬高和下移两种表现，多见于慢性冠状动脉供血不足、心绞痛、心肌炎、心肌劳损等，但有时也见于神经植物功能紊乱、精神紧张、电解质紊乱、内分泌疾病等。
- (2) 临床上把心肌缺血疾病的 ST-T 改变称为特异性 ST-T 改变，把超出正常范围而又不具备特异性 ST-T 改变归结为非特异性 ST-T 改变。建议定期复查、动态观察，并心内科结合临床考虑，必要时心脏彩超、冠脉 CTA 检查。

【轻度脂肪肝】：

- (1) 脂肪肝是指肝脏被脂肪浸润，为一种多病因引起的获得性疾病。
- (2) 脂肪肝是以肝细胞脂肪变性和脂肪蓄积为病理特征，最常见易患因素有超重或肥胖、进食油腻食物、高脂血症（尤其甘油三酯升高）、营养失调（营养过量或不足）、饮酒、高脂血症、少运动、糖耐量异常、减肥造成体重急剧下降、营养不良、中毒和药物等。
- (3) 当肝内脂类（主要为甘油三酯）含量超过肝重的 5% 时为脂肪肝。脂肪肝是一个常见的临床现象，不是一个独立性的疾病。
- (4) 值得注意的是，过多的脂肪在肝组织、肝细胞内浸润，引起肝细胞肿大，严重可致肝硬化。脂肪肝是可逆性的，合理饮食、运动及治疗后可恢复。
- (5) 合理控制饮食，控制总摄入量，低盐、低脂和低糖类饮食，少吃动物内脏，多吃蔬菜水果；
- (6) 控制危险因素，如控制体重、改善胰岛素抵抗、调整血脂紊乱，戒酒、戒烟，坚持长期有氧运动，加强体育锻炼；
- (7) 定期复查腹部彩超、血脂、肝功能。

【外周动脉僵硬度增高】：

- (1) 动脉硬化是全身性粥样硬化在肢体局部表现，是全身性动脉内膜及其中膜呈退行性、增生性改变，使血管壁变硬缩小，失去弹性，从而继发血栓形成致使远端血流量进行性减少或中断。
- (2) 要均衡饮食，要防止其他疾病引起的动脉粥样硬化，如糖尿病、肥胖、高血压。少吃含油脂和胆固醇多的食品，减少盐的摄入，多吃富含高密度脂蛋白的鱼类、海鲜。戒烟限酒，控制体重，保持良好的心态。通过适量的运动，可以明显改善动脉粥样硬化。必要时内科咨询及诊治。

汇总医生： 丁昊炜

主检日期： 2024-07-14

主检医生：

分科结果

身高、体重、血压

项目名称	检查结果	项目名称	检查结果
身高	163cm	体重	64kg
血压	122/62mmHg		

***小结:**

未见异常

操作员：杨彦霞 检查日期:2024-07-13 检查医生：名燕凌

检验报告

血流变

项目名称	检查结果	单位	参考值	提示
全血粘度高切 200/s	4.12	mpas	3.53--4.65	
全血粘度中切 100/s	4.43	mpas	3.6--4.9	
全血粘度中切 50/s	4.90	mpas	4.7--5.9	
全血还原粘度高切	7.28	mpas	3.66--8.48	
全血还原粘度低切	48.30	mpas	31.8--50.2	
血浆粘度	1.35	mpas	1.26--1.70	
血沉(ESR)	6.50	mm/h	0--15	
红细胞压积	0.38	L/L	0.40--0.50	↓
红细胞聚集指数	4.79		3.79--6.05	
红细胞变形指数	0.95		0.51--1.02	
红细胞刚性指数	5.40		2.15--6.73	
血沉方程 K 值	18.70	mm/h	0--77	
全血粘度 1/s	19.71	mpas	17.6--21.3	
全血高切相对指数	3.05		2.08--3.69	
全血低切相对指数	14.60		10.37--16.94	

*小结:

红细胞压积偏低(0.38 L/L)

操作员：赵伟 检查日期:2024-07-13 检查医生:陈建国

尿常规

项目名称	检查结果	单位	参考值	提示
胆红素(BIL)	-		阴性	
隐血(ERY)	-		阴性	
小圆上皮细胞(SRC)	1	个/ul	0--0	↑

维生素 C	-		阴性	
异常红细胞	0	个/ul	0--3	
红细胞（正常）	3	个/ul	0--6	
鳞状上皮细胞	8	个/ul	0--0	↑
粘液丝	21	个/ul	0--0	↑
尿葡萄糖(GLU)	3+		阴性	
酮体(KET)	-		阴性	
比重(SG)	1.025		1.003--1.030	
酸碱度(PH)	5.0		4.5--8.0	
尿蛋白质(PRO)	-		阴性	
尿胆原(URO)	-		阴性	
亚硝酸盐(NIT)	-		阴性	
尿白细胞(LEU)	-		阴性	

***小结:**

小圆上皮细胞(SRC)偏高(1 个/ul) 鳞状上皮细胞偏高(8 /HP) 粘液丝偏高(21 /HP) 尿葡萄糖(GLU)3+

操作员：黄璐瑶 检查日期:2024-07-13 检查医生:陈建国

血常规（五分类）

项目名称	检查结果	单位	参考值	提示
白细胞(WBC)	5.94	10 ⁹ /L	3.5--9.5	
淋巴细胞绝对值(LY#)	2.43	10 ⁹ /L	1.1--3.2	
淋巴细胞百分比(LY%)	41.0	%	20--50	
中性粒细胞绝对值(GR#)	3.06	10 ⁹ /L	1.8--6.3	
中性粒细胞百分比(GR%)	51.5	%	40--75	
嗜碱性粒细胞绝对值(BA#)	0.03	10 ⁹ /L	0--0.06	
嗜碱性粒细胞百分比(BA%)	0.5	%	0--1.0	
嗜酸性粒细胞绝对值(EO#)	0.11	10 ⁹ /L	0.02--0.52	

嗜酸性粒细胞百分比 (EO%)	1.8	%	0.4--8.0	
血小板(PLT)	179	10 ⁹ /L	125--350	
血小板分布宽度(PDW)	16.0	%	15--17	
平均血小板体积(MPV)	13.0	fl	6.0--14.0	
血小板压积(PCT)	0.232	%	0.11--0.28	
红细胞(RBC)	4.29	10 ¹² /L	4.3--5.8	↓
血红蛋白	123	g/L	130--175	↓
红细胞压积(HCT)	37.9	%	40--50	↓
红细胞平均体积(MCV)	88.2	fl	82--100	
平均血红蛋白含量(MCH)	28.6	pg	27--34	
平均血红蛋白浓度(MCHC)	324	g/L	316--354	
单核细胞绝对值(MO#)	0.31	10 ⁹ /L	0.1--0.60	
单核细胞百分比(MO%)	5.2	%	3--10	
红细胞分布宽度标准差 (RDW-SD)	42.5	fl	35--56	
红细胞分布宽度变异系数 (RDW-CV)	12.9	%	10.6--16.6	
大血小板比率	46.9	%	11--45	↑
大血小板数目	84	10 ⁹ /L	30--90	
未成熟粒细胞数目	0.00	10 ⁹ /L	0--999	
未成熟粒细胞百分比	0.0	%	0--100	
有核红细胞数目	0.000	10 ⁹ /L	0--9999	
有核红细胞百分比	0.00	/100WBC	0--9999	

***小结:**

红细胞(RBC)偏低(4.29 10¹²/L) 血红蛋白偏低(123 g/L) 红细胞压积(HCT)偏低(37.9 %) 大血小板比率偏高(46.9 %)

操作员：乔叶 检查日期:2024-07-13 检查医生:陈建国

肾功三项

项目名称	检查结果	单位	参考值	提示
肌酐(CREA)	43.00	umol/L	57--111	↓
尿酸(UA)	194.00	umol/L	200--420	↓
尿素测定 (Urea)	4.80	mmol/L	3.6--9.5	

***小结:**

肌酐(CREA)偏低(43.00 umol/L) 尿酸(UA)偏低(194.00 umol/L)

操作员：梁可欣 检查日期:2024-07-13 检查医生:陈建国

空腹血糖

项目名称	检查结果	单位	参考值	提示
葡萄糖(GLU)	8.53	mmol/L	3.89--6.1	↑

***小结:**

葡萄糖(GLU)偏高(8.53 mmol/L)

操作员：梁可欣 检查日期:2024-07-13 检查医生:陈建国

尿沉渣

项目名称	检查结果	单位	参考值	提示
白细胞尿	11	个/ul	0--13	
上皮细胞(EC)	10	/HP	0--28	
管型(CAST)	0	个/ul	0--1	
霉菌(尿)	0	/HP	0--0	
结晶	0	/HP	0--10	
透明度(CLA)	清亮			
胆红素(BIL)	-		阴性	
颜色(Colour)	淡黄色			
红细胞(尿)(RBC)	3	个/ul	0--6	

***小结:**

未见异常

操作员：黄璐瑶 检查日期：2024-07-13 检查医生：陈建国

血脂四项

项目名称	检查结果	单位	参考值	提示
动脉硬化指数	1.89		1.31--3.19	
总胆固醇(CHOL)	4.86	mmol/L	2.59--5.2	
甘油三脂(TG)	1.22	mmol/L	0.7--1.7	
低密度脂蛋白(LDL)	2.46	mmol/L	0--4.13	
高密度脂蛋白(HDL)	1.30	mmol/L	0.77--1.55	

*小结：

未见异常

操作员：梁可欣 检查日期：2024-07-13 检查医生：陈建国

肝功能三项

项目名称	检查结果	单位	参考值	提示
γ-谷氨酰转肽酶(GGT)	21.0	U/L	10--60	
丙氨酸氨基转移酶(ALT)	37.00	U/L	9--50	
门冬氨酸氨基转移酶(AST)	17.00	U/L	15--40	
谷草比谷丙	0.46		0.4--2.5	

*小结：

未见异常

操作员：梁可欣 检查日期：2024-07-13 检查医生：陈建国

大同瑞慈康复医院 12导联心电图报告

杨成先

男

66岁

体检号:367066

病床号:

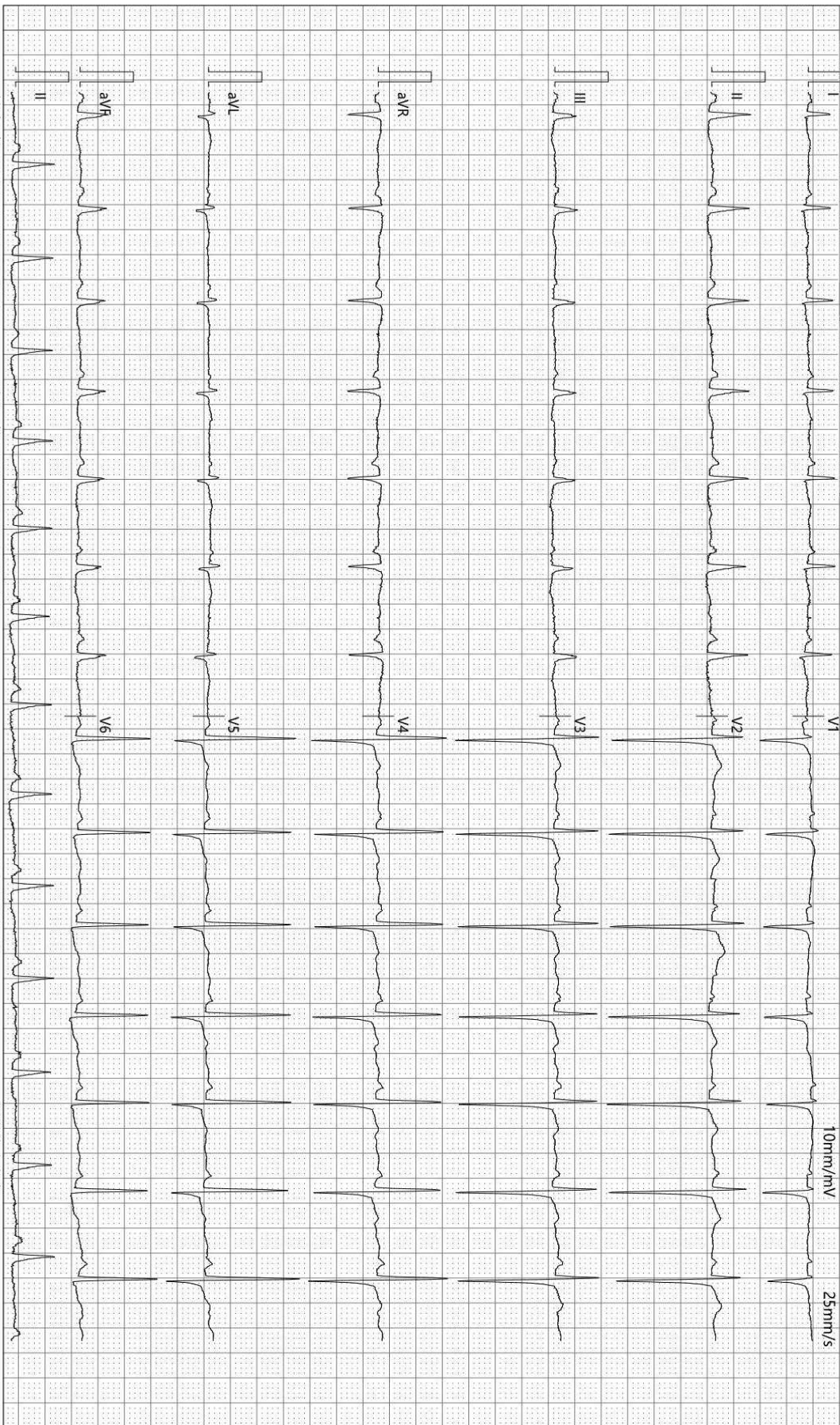
诊断结果:

- 1.窦性心律
- 2.ST-T改变

诊断医生:

张之生

HR : 82bpm [60 ~ 100bpm]
 P : 99ms [0 ~ 110ms]
 PR : 150ms [120 ~ 200ms]
 QRS : 85ms [60 ~ 100ms]
 QT/QTc : 333/390ms [320 ~ 440/0 ~ 450ms]
 P/QRS/T : 52/61/-16 deg. [0 ~ 75/-30 ~ 90/0 ~ 75deg]
 RV5/SV1 : 1.672/0.812mV [0.0 ~ 2.5/0.0 ~ 2.0mV]



检查时间:2024-07-13 10:44:48

诊断时间:2024-07-13 10:53:49

SEMIP V1 90

仅供临床参考

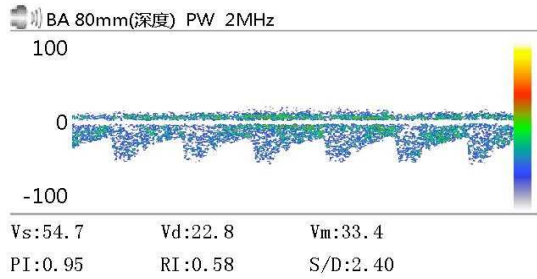
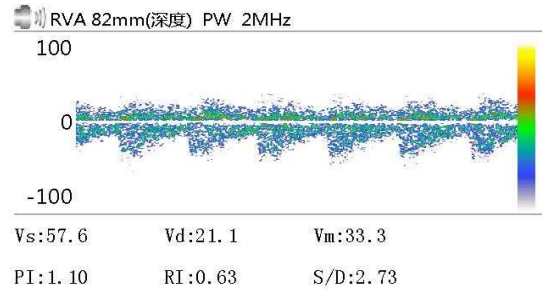
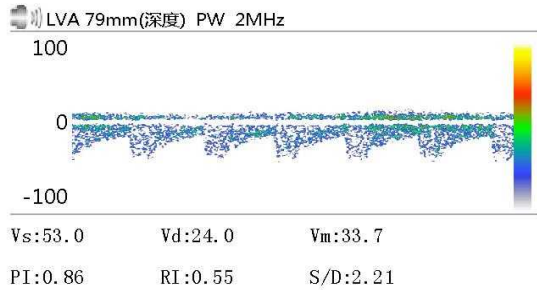
Text



大同瑞慈健康体检

颅内多普勒血流图 (TCD) 检查报告单

姓名: 杨成先 性别: 男 年龄: 66 岁 检查号: 2112210546
 申请科室: 体检科 申请医师: 李菊蓉 检查类型: 颅内血管 床号:



Vs: Vd: Vm:
 PI: RI: S/D:

Vs: Vd: Vm:
 PI: RI: S/D:

Vs: Vd: Vm:
 PI: RI: S/D:

医生意见

结论: 椎-基底动脉脑血管超声未见异常。

李菊蓉

检查日期: 2024-07-13

本报告单仅提供临床参考

DR 诊断图文报告

流水号: 2112210546

影像号: DX20240713029

姓名: 杨成先

年龄: 66 岁

性别: 男

检查设备: 西门子数字 X 线摄影

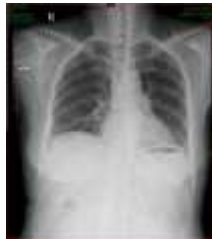体检号: 367066

申请医院: 本院

体检科室: 体检科

检查部位: 胸部正位片

经典图像:



影像所见:

胸廓对称。气管居中, 纵隔无移位。双肺野清晰。肺门影未见增大。心脏大小、形态正常。双膈面光滑, 肋膈角锐利。

影像诊断:

胸部平片未见异常。

报告医师: 李贵

检查日期: 2024-07-13

审核医师: 李贵

报告日期: 2024-07-13

超声诊断图文报告

流水号: 2112210546

影像号: 1608799

姓名: 杨成先

年龄: 66 岁

性别: 男

检查设备: Vivid E95

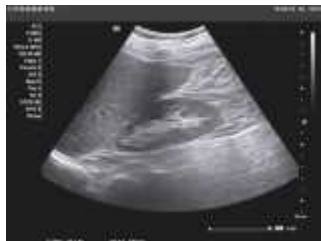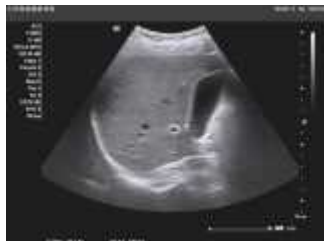体检号: 367066

申请医院: 本院

体检科室: 体检科

检查部位: 全腹彩超

经典图像:



影像所见:

肝脏大小形态正常, 包膜光滑完整, 实质回声细腻增强, 肝内管道系统走行欠清晰, 门静脉及肝内胆管不扩张。
胆囊大小形态正常, 壁不厚、光滑, 囊内透声好, 肝外胆管不扩张。
胰腺大小形态正常, 实质回声均匀, 主胰管不扩张。
脾脏大小形态正常, 实质回声均匀, 脾门静脉不宽。
双肾大小形态正常, 皮髓质分界清晰, 集合系统未见分离, 双侧输尿管未见扩张。

影像诊断:

轻度脂肪肝

报告医师: 郭丽霞

检查日期: 2024-07-13

审核医师: 郭丽霞

报告日期: 2024-07-13