



2112160604

大同瑞慈健康体检

报 告 册

体检编号	366733	工号	2
姓名	段佳乐		
性别	女	年龄	29岁
单位	健康管理-2021		
部门	健康管理-2021		
联系电话	15771284804		
体检日期	2024-07-05		

尊敬的段佳乐女士您好！

首先，瑞慈健康体检全体员工欢迎您的光临，并对您的信任表示衷心的感谢！

您于 2024-07-05 （体检编号：366733）完成健康检查，本机构的各科医生已根据您的体检项目及结果，汇总成此份健康体检报告，并经总检医生审核。据此提出对您健康状况的综合分析及建议。

瑞慈健康体检倡导“大健康、大康复”，提出“健康是第一财富（Rich）”的人文理念。希望您仔细阅读并妥善地保管此份健康体检报告，并认真关注报告中的提示与建议，若您对报告内容有任何疑问，可直接与瑞慈健康体检客服部联系，进一步咨询。

健康体检咨询电话：**0352-2824444**

客户服务咨询电话：**0352-2830597**

400-6112995

瑞慈健康体检报告由下列内容组成：

第一部分：主检报告

第二部分：分科分项结果

第三部分：检验报告

第四部分：附表

主检报告

检查综述

- 【身高、体重、血压】** (1) 血压 143/91：本次测量血压偏高
- 【心电图】** 1. 窦性心律 2. T波改变(II, III, aVF, V6)
- 【全腹彩超】** 1. 肝囊肿 2. 肝内高回声结节 考虑肝血管瘤 3. 子宫体积增大伴多发肌瘤 4. 子宫右后方不均质低回声包块 考虑子宫肌瘤
- 【眼科】** (1) 左眼视力下降 (2) 右眼视力下降

医生建议

【本次测量血压偏高】：

- 高血压是指收缩期和（或）舒张期动脉血压高于正常，并连续三次不同日测量，血压都高于正常标准，可确定患高血压病。
- 高血压的发病与遗传、精神过度紧张、肥胖、吸烟、酗酒、嗜盐等因素有关。血压持久增高，可导致心、脑、肾等脏器的损害。
- 原发性高血压由于目前原因不明（部分与遗传有关），须终身服药降压。高血压主要危害心、脑血管和肾脏。一旦确诊“高血压”就要终生服药。
- 平时应低盐（每天 5~10g）、低脂饮食（少吃动物脂肪与内脏）；忌烟限酒。遵照医嘱坚持服药，定期测量血压，宜控制在 140/90mmHg 以下，若合并有糖尿病和肾病，要把血压控制在 130/80mmHg 以下。
- 血压到正常水平时，说明此时选用的降压药和治疗方案基本合适，但并不意味着高血压已被“治愈”，应坚持治疗。若盲目自行停药或间断服药，常会使血压波动很大，而加重心、脑、肾和血管的损害。
- 建议您密切关注血压，保持心情舒畅，劳逸结合，适量运动，控制体重，避免过度劳累、情绪激动等。改进生活方式，适当低盐、低脂、低胆固醇饮食，戒烟酒。必要时心血管专科诊治。

【T波改变】：

- 可见于心肌劳损，电解质紊乱及神经调节异常，如疲劳，精神紧张等，往心血管内科咨询，进一步查找病因及治疗。

【肝内高回声结节&肝血管瘤】：

- 建议肝胆外科诊断治疗。
- 肝血管瘤是肝脏常见的良性肿瘤，属先天性发育异常。
- 肝血管瘤如 5CM 以下，静止不发展无任何自觉症状，一般不需要特殊治疗。如体积增大，可压迫周围器官（胆、胰、胃等），出现上腹饱胀感；若加速增大，为防止破裂大出血应手术切除。
- 日常生活中应注意保持心情舒畅，切忌大怒大暴。多吃蔬菜水果，进食不宜过饱，宜食清淡富含营养的食物，保持大便通畅，防止便秘。
- 不宜做剧烈运动，可做低强度运动，防止过度用力，以免增加腹腔压力。
- 首次发现，应往肝胆外科复查，除外肝内其它占位性病变。定期进行肝脏彩超超检查，追踪比较，若无变化可继续观察，无需作特殊处理。若瘤体增大或有症状者，应及时诊治。

【肝囊肿】：

- 肝囊肿，通俗说就是肝脏中的水泡。绝大多数的肝囊肿都是先天性的，即因先天发育的某些异常导致了肝囊肿形成。

(2)肝囊肿病因大多数系肝内小胆管发育障碍所致,单发性肝囊肿的发生是由于异位胆管造成。肝囊肿生长缓慢,所以可能长期或终生无症状,其临床表现也随囊肿位置、大小、数目以及有无压迫邻近器官和有无并发症而异。

(3)肝囊肿是一种较常见的肝脏良性疾病,一般没有什么症状,也不会影响肝功。5CM以下的肝囊肿一般不需要特殊治疗。当囊肿长大到一定程度,可能会压迫胃肠道而引起症状,如上腹不适饱胀;也有因囊肿继发细菌感染而有腹痛、发热的。

(4)肝囊肿首次发现,建议作MRI或CT检查,除外肝内其它占位性病变。

(5)过大的肝囊肿,对肝脏本身或周围的器官有压迫症状的,或有炎症的,往外科治疗。

(6)已确诊为肝囊肿,动态观察,定期B超检查进行对照,监测囊肿大小。

(7)解除顾虑和紧张情绪,保持良好心态,切忌大怒。

(8)多食新鲜蔬菜和水果,保持大便通畅,防止便秘;保证营养,宜食清淡富含蛋白质的食物为主;限制饮酒。

(9)不宜剧烈运动,防止过度用力,以免增加腹腔压力。

(10)如有症状请及时就诊。

【子宫肌瘤】：

(1)子宫肌瘤又称子宫平滑肌瘤,是女性生殖器最常见的一种良性肿瘤,多见于30—50岁妇女,以40—50岁最为多见。

(2)子宫肌瘤根据肌瘤与子宫壁的关系分3类:肌壁间肌瘤、浆膜下肌瘤和粘膜下肌瘤。

(3)子宫肌瘤多无症状,少数表现为阴道出血,腹部触及肿物以及压迫症状等。如发生蒂扭转或其他情况时可引起疼痛。以多发性子宫肌瘤为常见。

(4)治疗必须根据患者年龄、生育要求、症状、肌瘤大小等情况全面考虑,肌瘤小且无症状,尤其近绝经年龄者,雌激素水平低落,肌瘤可自然萎缩或消失,通常不需治疗,每3—6个月随访一次;若肌瘤较大或症状明显继发贫血者,常需手术切除。

【子宫体积增大伴多发肌瘤】：

(1)建议往妇科进一步诊断治疗,定期复查。

汇总医生： 樊兴国

主检日期： 2024-07-06

主检医生：

分科结果

身高、体重、血压

项目名称	检查结果	项目名称	检查结果
身高	161cm	体重	49kg
血压	143/91mmHg		

***小结：**

(1) 血压 143/91：本次测量血压偏高

操作员：赵婉如 检查日期：2024-07-05 检查医生：名燕凌

眼科

项目名称	检查结果	项目名称	检查结果
视力(左)	镜 0.5	视力(右)	镜 0.5
辨色力	正常	眼睑	正常
结膜	正常	泪器	正常
角膜	正常	虹膜	正常
瞳孔	正常	晶状体	正常
玻璃体	正常	眼底	未见异常

***小结：**

(1) 左眼视力下降

(2) 右眼视力下降

操作员：田野青 检查日期：2024-07-05 检查医生：田野青

检验报告

传染四项

项目名称	检查结果	单位	参考值	提示
乙肝表面抗原	阴性 (-)		阴性 (-)	
丙型肝炎病毒抗体	阴性 (-)		阴性 (-)	
梅毒抗体	阴性 (-)	S/CO	0-1	
艾滋病病毒抗体	阴性 (-)		阴性 (-)	

***小结:**

未见异常

操作员：祁佳佳 检查日期:2024-07-05 检查医生:陈建国

心肌酶谱

项目名称	检查结果	单位	参考值	提示
乳酸脱氢酶(LDH)	150.00	U/L	120--250	
肌酸激酶(CK)	48.00	U/L	40--200	
肌酸激酶同工酶(CK-Mb(M))	5	U/L	0--25	
高敏肌钙蛋白 (Tnl)	2.50	pg/ml	0--46.47	

***小结:**

未见异常

操作员：刘慧芳 检查日期:2024-07-05 检查医生:陈建国

血凝四项

项目名称	检查结果	单位	参考值	提示
凝血酶原时间(PT)	12	秒	9.3--14	
活化部分凝血活酶时间 (APTT)	38	秒	27.9--43.3	
凝血酶时间 (TT)	16.2	秒	14--21	

纤维蛋白原(FIB)	3.19	g/L	2--4	
国际标准化比值(INR)	1	INR	0.85--1.15	

***小结:**

未见异常

操作员：祁佳佳 检查日期:2024-07-05 检查医生:陈建国

血型检测

项目名称	检查结果	单位	参考值	提示
ABO 血型	O 型			
RH 血型	阳性			*

***小结:**

未见异常

操作员：乔叶 检查日期:2024-07-05 检查医生:陈建国

大同现代医学检验实验室

液基薄层细胞学图文报告

ID: 2024102023

病理号: 095264

姓名: 段佳乐

性别: 女

年龄: 29岁

送检科室:

电话号码: 15771284804

床号:

病历号:

体检号: 2112160604

送检医院: 大同瑞慈康复体检

送检日期: 2024-07-05

末次月经:

送检医生:

采样日期:

报告日期: 2024-07-05

标本满意度: 满意

细胞量: >45%

红细胞:

经期样本:

颈管细胞:

化生细胞:

鳞状细胞:

宫颈柱状细胞:

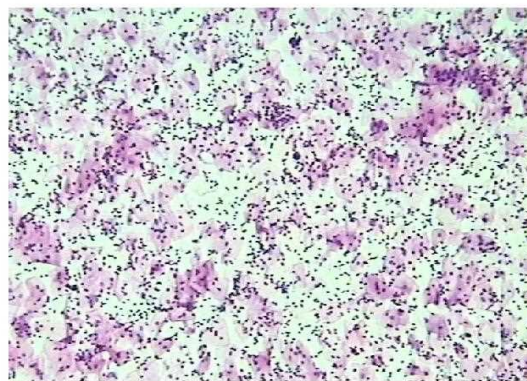
未见上皮内病变/恶性细胞:

正常范围内:

良性反应性改变:

- 炎性:
- 放疗:
- 妊娠:
- 萎缩性:
- 宫内避孕器:
- 其他:

- 轻度:
- 中度:
- 重度:



病原体: 滴虫感染: 念珠菌感染: 细菌感染:

提示 HPV 感染: 疱疹病毒感染:

鳞状上皮细胞分析:

非典型鳞状细胞:

- 倾向上皮内瘤变:
- 倾向良性反应性改变:
- 不能明确意义(ASC-US):
- 不排除高度病变(ASC-H):

上皮内低度病变: 鳞癌:

上皮内高度病变:

- CIN2:
- CIN3:

腺上皮细胞分析:

非典型腺细胞:

- 宫内膜:
- 来源不明:

非典型腺细胞(宫颈管):

- 倾向原位腺癌:
- 不能明确意义:
- 倾向良性反应性改变:

腺癌:

- 宫颈管:
- 宫内膜:
- 其它:

炎细胞:

- 轻度:
- 中度:
- 重度:

可疑腺癌:

诊断意见: 未见上皮内病变或恶性细胞 (NILM)。

建议:

报告医师: 张荣生

地址: 大同市魏都大道 79 号, 本报告医师签字后有效
咨询: 0352-2830587 4006-122-995

妇科细胞学是筛查项目, 出于技术原因, 可能会有假阴性结果, 本检测仅对来样负责, 如果对结果有疑义, 请在收到报告 7 天内与我们联系。

大同瑞慈康复医院 12导联心电图报告

段佳乐 女 29岁

体检号:366733

病床号:

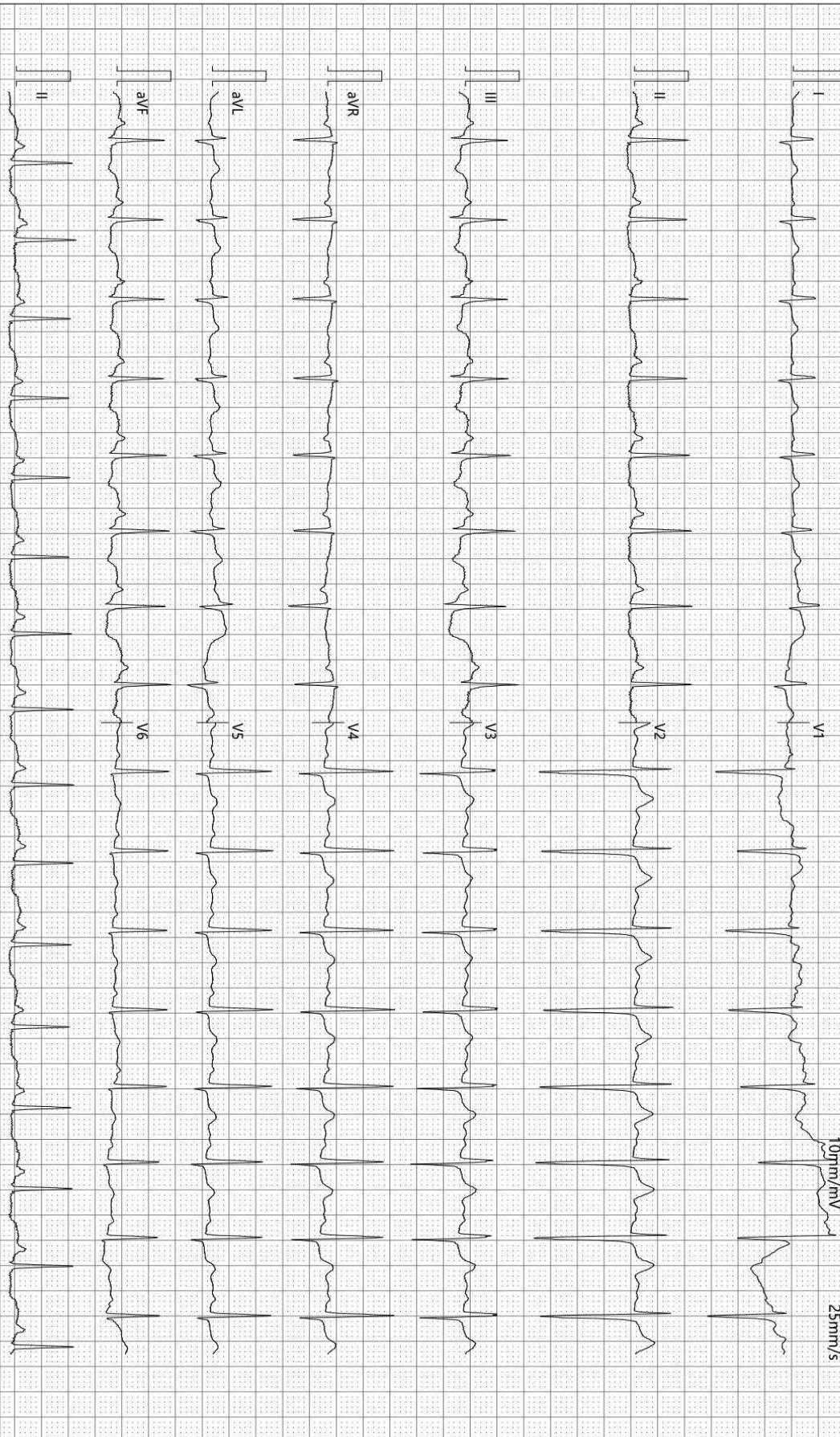
诊断结果:

- 1.窦性心律
- 2.T波改变(II,III,aVF,V6)

诊断医生:

张之生

HR : 96bpm [60~100bpm]
P : 87ms [0~110ms]
PR : 144ms [120~200ms]
QRS : 82ms [60~100ms]
QT/QTc : 338/427ms [320~440/0~460ms]
P/QRS/T : 75/77/-48 ↓ deg. [0~75/-30~90/0~75deg]
RV5/SV1 : 1.132/1.189mV [0.0~2.5/0.0~2.0mV]



检查时间:2024-07-05 10:32:09

诊断时间:2024-07-05 10:44:29

SEMIP V1.90

仅供临床参考

超声诊断图文报告

流水号: 2112160604

影像号: 1603642

姓名: 段佳乐

年龄: 29 岁

性别: 女

检查设备: Vivid E95

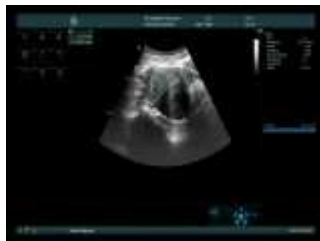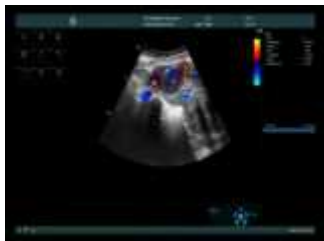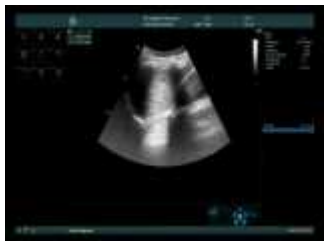体检号: 366733

申请医院: 本院

体检科室: 体检科

检查部位: 全腹彩超

经典图像:



影像所见:

肝脏大小形态正常,包膜光滑完整,肝右后叶探及囊性结节,大小分别约 1.4*1.5cm、0.6*0.4cm,均边界清,形态规则,另于其旁探及高回声结节,大小约 2.6*1.7cm,边界清,余实质回声均匀,肝内管道系统走行清晰,门静脉及肝内胆管不扩张。

胆囊大小形态正常,壁不厚、光滑,囊内透声好,肝外胆管不扩张。

胰腺大小形态正常,实质回声均匀,主胰管不扩张。

脾脏大小形态正常,实质回声均匀,脾门静脉不宽。

双肾大小形态正常,皮髓质分界清晰,集合系统未见分离,双侧输尿管未见扩张。

膀胱充盈佳,未见明显异常。

子宫体积增大,大小约 8.9*6.9*6.3cm,肌壁回声不均匀,其内探及数个低回声结节,大者位于前壁,大小约 5.5*4.1cm,边界清,CDFI:周边及其内均可见丰富血流信号。内膜线清晰,厚 0.8cm,宫颈厚约 2.6cm,双侧附件区未见异常。

于子宫右后方探及不均质低回声包块,大小约 7.8*6.0cm,边界清,饱满完整,CDFI:内可见血流信号。

影像诊断:

1. 肝囊肿
2. 肝内高回声结节 考虑肝血管瘤
3. 子宫体积增大伴多发肌瘤
4. 子宫右后方不均质低回声包块 考虑子宫肌瘤

报告医师: 李霞

检查日期: 2024-07-05

审核医师: 李霞

报告日期: 2024-07-05