



2112151117

大同瑞慈健康体检

报 告 册

体检编号	366497	工号	234
姓名	孙雁强 1		
性别	女	年龄	52岁
单位	大同市公安局新荣分局		
部门	大同市公安局新荣分局		
联系电话	13383526812		
体检日期	2024-12-18		

尊敬的 孙雁强 1 女士 您好！

首先，瑞慈健康体检全体员工欢迎您的光临，并对您的信任表示衷心的感谢！

您于 2024-12-18 （体检编号：366497）完成健康检查，本机构的各科医生已根据您的体检项目及结果，汇总成此份健康体检报告，并经总检医生审核。据此提出对您健康状况的综合分析及建议。

瑞慈健康体检倡导“大健康、大康复”，提出“健康是第一财富（Rich）”的人文理念。希望您仔细阅读并妥善地保管此份健康体检报告，并认真关注报告中的提示与建议，若您对报告内容有任何疑问，可直接与瑞慈健康体检客服部联系，进一步咨询。

健康体检咨询电话：0352-2824444

客户服务咨询电话：0352-2830597

400-6112995

瑞慈健康体检报告由下列内容组成：

第一部分：主检报告

第二部分：分科分项结果

第三部分：检验报告

第四部分：附表

主检报告

检查综述

1、【腰椎 MRI】 1.腰 4-5、腰 5-骶 1 椎间盘膨出 2.腰 5、骶 1 椎体终板炎 II 型 3.腰 1 椎体血管瘤 4.腰椎椎体骨质增生 5.腰 4-骶 1 棘间筋膜炎

医生建议

【棘间筋膜炎】：

(1) 建议脊柱外科诊断治疗。

【腰椎椎体骨质增生】：

(1) 建议骨科诊断治疗

【椎间盘膨出】：

(1) 椎间盘膨出指的是由于退行性变或者外伤导致间盘中央的髓核细胞组织突破内层纤维环，而未突破外层纤维环的状态。属于椎间盘突出症当中较轻的一种，临床症状较轻，可采取保守治疗，并可取得良好的疗效。建议骨科咨询及诊治。

【椎体血管瘤】：

(1) 建议往脊柱外科复诊；定期复查。

【椎体终板炎】：

(1) 即椎体终板软骨炎，多由陈旧性损伤、无菌性炎症、长期服用激素、老年性劳损等原因引起。

(2) 建议脊柱外科诊治。

汇总医生： 丁昊炜

主检日期： 2024-12-20

主检医生：

分科结果

检验报告

ID号: 2112151117

影像号: CT20241218061

姓名: 孙雁强 1

年龄: 52 岁

性别: 女

检查设备: 西门子量子双源 CT

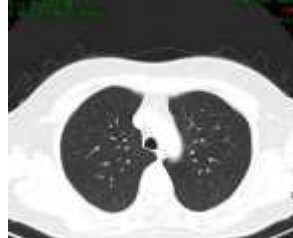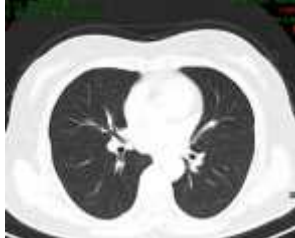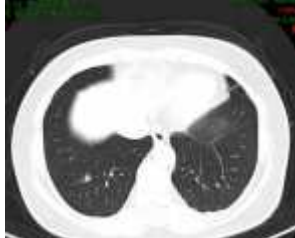体检号: 366497

申请医院: 本院

体检科室: 体检科

检查部位: 肺部双源 CT

经典图像:



影像所见:

胸廓对称, 骨性肋骨完整, 胸壁软组织结构良好, 两肺支气管血管纹理走行分布良好, 支气管束结构清晰, 双肺通气良好。肺门结构未见异常。纵隔无偏移, 段以上支气管通畅。心影及大血管形态结构正常, 纵隔内未见肿大淋巴结。胸膜未见异常。

影像诊断:

胸部未见明显异常

报告医师: 剧艳军

检查日期: 2024-12-19

审核医师: 剧艳军

报告日期: 2024-12-19

ID号: 2112151117

影像号: MR20241218034

姓名: 孙雁强 1

年龄: 52 岁

性别: 女

检查设备: 西门子 1.5T 磁共振

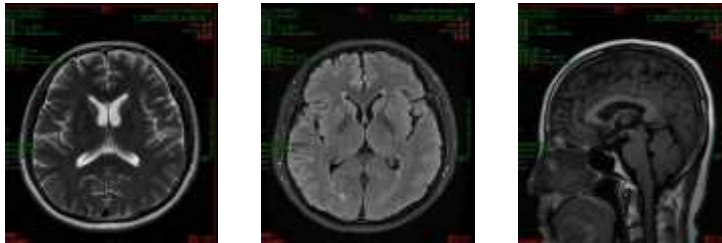体检号: 366497

申请医院: 本院

体检科室: 体检科

检查部位: 颅脑 MRI

经典图像:



影像所见:

双侧大脑半球对称, 皮髓质分界清, 未见异常信号。脑干、双侧小脑半球未见异常信号及占位征象。脑室、脑池无扩大, 脑沟、脑裂无增宽。中线结构居中。

影像诊断:

头颅 MRI 扫描未见异常

报告医师: 陈江莲

检查日期: 2024-12-18

审核医师: 陈江莲

报告日期: 2024-12-18

MRI 诊断图文报告

ID号: 2112151117

影像号: MR20241218033

姓名: 孙雁强 1

年龄: 52 岁

性别: 女

检查设备: 西门子 1.5T 磁共振

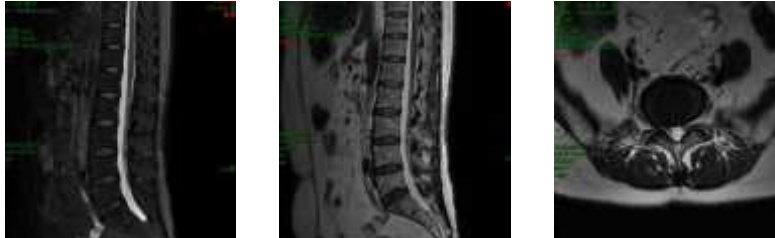
体检号: 366497

申请医院: 本院

体检科室: 体检科

检查部位: 腰椎 MRI

经典图像:



影像所见:

腰椎椎体序列正常, 生理曲度存在。诸椎体边缘变尖。腰 5、骶 1 椎体边缘见条片状短 T1 长 T2 信号, T2 抑脂像呈高信号。腰 1 椎体中央见一直径约 1.0cm 的类圆形短 T1 长 T2 信号, T2 抑脂像呈高信号。各椎间盘脱水变性, 于 T2WI 像信号减低, 腰 4-5、腰 5-骶 1 椎间盘膨出, 椎管及双侧椎间孔狭窄, 硬膜囊及双侧神经根受压。脊髓圆锥位置、形态、信号无异常。腰 4-骶 1 棘突间见条状 T2 抑脂像高信号。

影像诊断:

- 腰 4-5、腰 5-骶 1 椎间盘膨出
- 腰 5、骶 1 椎体终板炎 II 型
- 腰 1 椎体血管瘤
- 腰椎椎体骨质增生
- 腰 4-骶 1 棘间筋膜炎

报告医师: 陈江莲

检查日期: 2024-12-18

审核医师: 陈江莲

报告日期: 2024-12-18



注: 本报告仅供临床医生参考!

地址: 大同市魏都大道 79 号。若有疑问, 请致电: 0352-2830580