



2112150897

大同瑞慈健康体检

报 告 册

体检编号	366277	工号	14
姓名	程文静		
性别	女	年龄	39岁
单位	大同市公安局新荣分局		
部门	大同市公安局新荣分局		
联系电话	13152920825		
体检日期	2024-10-12		

尊敬的程文静女士您好！

首先，瑞慈健康体检全体员工欢迎您的光临，并对您的信任表示衷心的感谢！

您于 2024-10-12 （体检编号：366277）完成健康检查，本机构的各科医生已根据您的体检项目及结果，汇总成此份健康体检报告，并经总检医生审核。据此提出对您健康状况的综合分析及建议。

瑞慈健康体检倡导“大健康、大康复”，提出“健康是第一财富（Rich）”的人文理念。希望您仔细阅读并妥善地保管此份健康体检报告，并认真关注报告中的提示与建议，若您对报告内容有任何疑问，可直接与瑞慈健康体检客服部联系，进一步咨询。

健康体检咨询电话：**0352-2824444**

客户服务咨询电话：**0352-2830597**

400-6112995

瑞慈健康体检报告由下列内容组成：

第一部分：主检报告

第二部分：分科分项结果

第三部分：检验报告

第四部分：附表

主检报告

检查综述

- 【身高、体重、血压】 (1) 体重指数 17.01：体重偏低 (2) 血压 107/54：本次测量基础血压偏低
- 【血常规（五分类）】 血小板压积(PCT)偏高(0.319%) 红细胞平均体积(MCV)偏低(77.9 f1) 平均血红蛋白含量(MCH)偏低(24.5 pg) 平均血红蛋白浓度(MCHC)偏低(315 g/L)
- 【尿沉渣】 上皮细胞(EC)偏高(82 /HP)
- 【生化全项 1】 动脉硬化指数偏低(1.20) 高密度脂蛋白(HDL)偏高(1.98 mmol/L)
- 【尿常规】 小圆上皮细胞(SRC)偏高(1 个/u1) 鳞状上皮细胞偏高(80 /HP) 粘液丝偏高(3 /HP)
- 【妇科内诊】 (1) 宫颈肥大
- 【心电图】 1. 窦性心律不齐 2. 心电图右偏
- 【眼科】 (1) 镜 0.5 (2) 镜 0.6

医生建议

【体重偏低】：

(1) 体重指数是判断体重超标或偏低的主要指标。体重是反映和衡量一个人健康状况的重要标志之一，过胖和过瘦都不利于健康，身高体重不协调也不会给人以美感。体重的变化，还会直接反映身体长期的热量平衡状态。

(2) 当需要比较及分析一个人的体重对于不同身高的人所带来的健康影响时，体重指数是一个中立而可靠的指标。其主要适用于需要体重测试、体型肥胖和全身检查的人群。

(3) 体重指数(BMI)是世界卫生组织推荐的国际统一使用的肥胖分型标准，也是目前国际上常用的衡量人体胖瘦程度以及是否健康的一个标准，其计算方式为： $BMI = \text{体重(千克)} / \text{身高(米} \times \text{米)}$ 。成人的标准值是BMI 18.5-23.9之间。低于18.5为体重指数偏低；高于23.9则为体重指数偏高。

(4) 体重指数偏低首先应该排除胃肠道(如消化不良)、甲状腺等疾患，及其他影响身体健康的不良因素，如睡眠不足、睡眠障碍、精神压力等。长期的体重指数偏低会导致营养不良，造成自身抵抗力、免疫力较低，出现消瘦、头晕等症状。

(5) 饮食原则，注意营养素的合理搭配，宜高热量(肉类、淀粉类)、高蛋白、高维生素、低脂肪、低纤维素饮食为主，少食油炸类及难消化的、冰冷的食物并逐渐增加营养物质的摄入量。

(6) 运动可促进体内激素的合理调配，应该选择适合个人健康的运动方式。保持生活规律、心情舒畅和充足的睡眠。

【本次测量基础血压偏低】：

(1) 由于生理或病理原因造成血压低于90/60mmHg，就会形成低血压，平时我们讨论的低血压大多为慢性低血压。慢性低血压据统计发病率为4%左右，老年人群中可高达10%。

(2) 低血压一般可分为三类：一是体质性低血压，一般认为与遗传和体质瘦弱有关，多见于20-50岁的妇女和老年人，轻者可无如何症状，重者出现精神疲惫、头晕、头痛，甚至昏厥。夏季气温较高时更明显。

(3) 二是体位性低血压，体位性低血压是患者从卧位到坐位或直立位时，或长时间站立出现血压突然下降超过20mmHg，并伴有明显症状，这些症状包括：头昏、头晕、视力模糊、乏力、恶心、认识功能障碍、心悸、颈背部疼痛。

(4) 体位性低血压与多种疾病有关，如多系统萎缩、糖尿病、帕金森氏病、多发性硬化病、更年期障碍、血液透析、手术后遗症、麻醉、降压药、利尿药、催眠药、抗精神抑郁药等，或其他如久病卧床，体质虚弱的老年人。

(5) 三是继发性低血压，由某些疾病或药物引起的低血压，如脊髓空洞症、风湿性心脏病、降压药、抗抑郁药和慢性营养不良症、血液透析病人。

(6) 饮食疗法是治疗本病的有力措施之一，可逐渐提高病患者的身体素质，改善心血管功能，增加心肌收缩力，增加心排血量，提高动脉管壁紧张度，从而逐步使血压上升并稳定正常水平，消除低血压带来的种种不适症状。

(7) 荤素兼吃，合理搭配膳食，保证摄入全面充足的营养物质，使体质从纤弱逐渐变得健壮。

(8) 如伴有红细胞计数过低，血红蛋白不足的贫血症，宜适当多吃富含蛋白质、铁、铜、叶酸、维生素 B12、维生素 C 等食物，诸如猪肝、蛋黄、瘦肉、牛奶、鱼虾、贝类、大豆、红糖及新鲜蔬菜、水果。有利于增加心排血量，改善大脑的供血量，提高血压和消除血压偏低引起的不良症状。

(9) 莲子、桂圆、大枣、桑椹等果品，具有养心益血、健脾补脑之力，可常食用。

(10) 伴有食少纳差者，宜适当食用能刺激食欲的食物和调味品，如姜、葱、醋、酱、糖、胡椒、辣椒、啤酒、葡萄酒等。

(11) 加强锻炼，选择适合自己的运动方式。

【平均血红蛋白浓度 (MCHC) 偏低】：

(1) 建议内科咨询，定期复查。

【红细胞平均体积 (MCV) 偏低】：

(1) 供内科结合临床参考。

【血小板压积 (PCT) 偏高】：

(1) 血小板压积是指外周血中血小板的容积占血液容积的百分比。血小板压积偏高，如果在血小板数目正常的情况下，可不考虑。如果血小板数目明显增高，建议往血液科进一步复查，以明确诊断。

【平均血红蛋白含量 (MCH) 偏低】：

(1) 供内科结合临床参考。

【上皮细胞 (EC) 偏高】：

(1) 尿液中的上皮细胞主要包括肾小管上皮细胞、移行上皮细胞、鳞状上皮细胞。尿液中出现肾小管上皮细胞，多见于肾小管病变。移行上皮细胞提示相应部位的病变。

(2) 在正常的尿液中可见少量的鳞状上皮细胞，如果鳞状上皮细胞大量增加，并伴有白细胞增多，则提示有炎症，女性患者则因排除阴道分泌物混入的位于阴道表层的扁平上皮细胞。

【动脉硬化指数偏低】：

(1) 建议内科结合临床参考。

【高密度脂蛋白 (HDL) 偏高】：

(1) 高密度脂蛋白 (HDL) 主要在肝脏合成，具有抗动脉粥样硬化的功能，是冠心病的保护因子。高密度脂蛋白 (HDL) 能将周围组织包括动脉壁内的胆固醇运转到肝脏进行代谢，是一种抗动脉粥样硬化的血浆脂蛋白。

(2) 高密度脂蛋白 (HDL) 的含量与心血管的发病率和病变程度呈负相关，即高密度脂蛋白 (HDL) 减低，患冠心病的危险性增加；高密度脂蛋白 (HDL) 含量增高，患冠心病的危险性降低。

(3) 高密度脂蛋白 (HDL) 对冠心病的临床诊断是一个重要的参考指标。它的升高是临床冠心病保护因子之一，并能防治和延缓动脉粥样硬化的发展。

(4) 血清中高密度脂蛋白 (HDL) 的降低，预示着冠心病的出现。临床上常同时测定高密度脂蛋白 (HDL) 和血清总胆固醇，并根据它们的比值作为冠心病的信息指标。

(5) 高密度脂蛋白 (HDL) 减少，主要见于冠心病、冠状动脉粥样硬化、高甘油三酯血症、慢性贫血、脑血管病、糖尿病、急慢性肝炎、肝硬化等疾病。

(6) 戒烟，增强运动，采用低脂、低糖饮食，少食富含脂肪、胆固醇及饱和脂肪酸的食物，多进食蔬菜、水果、豆制品、粗粮、鱼和高纤维食品。

(7) 建议当高密度脂蛋白 (HDL) 减少时，可参考其他相关指标，积极治疗基础性疾病，往内分泌科复诊。

【鳞状上皮细胞偏高】：

(1)在生理情况下，机体正常的新陈代谢都会引起鳞状上皮细胞的脱离，这是一种正常的机体现象。如果长时间出现鳞状上皮细胞偏高的现象时，则有可能是尿路感染、泌尿系统结石等因素导致，应及时往泌尿外科进一步诊断治疗。

【粘液丝偏高】：

- (1)尿常规中粘液丝是由尿路中细胞分泌出来的，在有尿路感染时分泌会明显增多，且伴有炎症细胞的出现。
- (2)粘液丝偏高，可分为生理性偏高和病理性偏高两种，生理性偏高一般是由于喝水较少导致的尿液浓缩，一般在喝水后就能达到稀释的效果。
- (3)病理性的粘液丝偏高是由于泌尿系炎症或者是前列腺炎导致的，需要注意观察，多喝水，同时有白细胞等炎症细胞增多时，应及时服用抗感染药物治疗。如果仅有粘液丝的增多而没有白细胞等炎症细胞增多时，尿路有炎症的可能性不大。
- (4)建议平时饮食注意清淡，多喝水，少吃油腻和辛辣的食物，要注意个人清洁卫生，勤洗阴部，注意休息。

【小圆上皮细胞(SRC)偏高】：

- (1)建议泌尿外科咨询，定期复查。

【宫颈肥大】：

- (1)宫颈肥大引起的原因一是慢性炎症长期刺激，使宫颈充血、水肿，宫颈腺体和间质发生增生而导致宫颈不同程度的肥大、硬度增加。
- (2)二是在宫颈腺体的深部可能出现粘液潴留，形成大小不等的囊肿，使宫颈变得肥大。
- (3)宫颈肥大有时可比正常宫颈增大2~4倍，宫颈表面可以是光滑的，也可有糜烂。宫颈质地一般较硬，这是纤维结缔组织增生所致的。
- (4)如果是单纯性的宫颈肥大，一般不需特殊处理，妇科定期复查即可。

【心电轴右偏】：

- (1)生理情况下可见于瘦长体型者。病理情况下可见于各种原因引起的右室肥厚、右束支、左后分支传导阻滞、肺气肿。
- (2)无症状者无需特殊治疗，可定期复查心电图。有症状（心悸、心慌、胸闷）者，请往心内科结合临床治疗。定期复查。

【窦性心律不齐】：

- (1)供内科临床参考，可见于正常人，无重要临床意义。
- (2)见于正常人，是一种随呼吸节律而变化的正常心律。

汇总医生： 樊兴国

主检日期： 2024-10-14

主检医生：

分科结果

身高、体重、血压

项目名称	检查结果	项目名称	检查结果
身高	159cm	体重	43kg
血压	107/54mmHg		

***小结：**

(1) 体重指数 17.01：体重偏低

(2) 血压 107/54：本次测量基础血压偏低

操作员：闫辛儿

检查日期：2024-10-12

检查医生：名燕凌

内科

项目名称	检查结果	项目名称	检查结果
心率	80 次/min	心律	齐
心脏杂音	无	心界	正常
肺部	正常	呼吸音	呼吸音清
啰音	未闻及	叩诊	叩诊呈清音
腹部触诊	腹部平软	发育	正常
肝胆	肋下未触及	脾脏	肋下未触及
双肾	无叩击痛	肠鸣音	正常
营养	良好	神经系统	正常
生理反射	生理反射存在	病理反射	病理反射未引出
颅神经	正常	运动功能	正常
深浅感觉	正常	其它	无异常发现
既往史	无		

***小结：**

未见异常

操作员：杨淑兰

检查日期：2024-10-12

检查医生：杨淑兰

外科（含皮肤科）

项目名称	检查结果	项目名称	检查结果
皮肤	正常	甲状腺	无肿大
浅表淋巴结	无肿大	肛门	拒检
泌尿外生殖器	正常	四肢关节	未见异常
腹股沟	未见异常	足背动脉	正常
紫绀	无	色素沉着	无
脱毛	无	脱色	无
皮疹	无	浮肿	无
皮下结节	无	头颅	正常
颈部	正常	乳腺	正常
脊柱	正常	直肠	未检
皮肤黄疸	无	既往史	无
其他	无		

*小结：

未见异常

操作员：魏利平

检查日期：2024-10-12

检查医生：魏利平

眼科

项目名称	检查结果	项目名称	检查结果
视力(左)	镜 0.5	视力(右)	镜 0.6
辨色力	正常	眼睑	正常
结膜	正常	泪器	正常
角膜	正常	虹膜	正常
瞳孔	正常	晶状体	正常
玻璃体	正常	眼底	未见异常

*小结：

(1) 镜 0.5

(2) 镜 0.6

操作员：田野青 检查日期:2024-10-12 检查医生：田野青

耳鼻喉科

项目名称	检查结果	项目名称	检查结果
听力(左)	正常	听力(右)	正常
外耳道	正常	鼓膜	正常
鼻窦	正常	鼻中隔	正常
鼻腔	正常	扁桃体	无肿大
嗅觉	正常	咽喉	正常

*小结:

未见异常

操作员：裴文兴 检查日期:2024-10-12 检查医生：裴文兴

妇科内诊

项目名称	检查结果	项目名称	检查结果
外阴	正常	尿道口	正常
阴道	通畅	子宫	正常
附件	正常	宫颈	肥大
后穹窿	正常		

*小结:

(1) 宫颈肥大

操作员：薛荣丽 检查日期:2024-10-12 检查医生：薛荣丽

检验报告

尿常规

项目名称	检查结果	单位	参考值	提示
胆红素(BIL)	-		阴性	
隐血(ERY)	-		阴性	
小圆上皮细胞(SRC)	1	个/ul	0--0	↑
维生素 C	-		阴性	
异常红细胞	0	个/ul	0--3	
红细胞（正常）	0	个/ul	0--6	
鳞状上皮细胞	80	个/ul	0--0	↑
粘液丝	3	个/ul	0--0	↑
尿葡萄糖(GLU)	-		阴性	
酮体(KET)	-		阴性	
比重(SG)	1.020		1.003--1.030	
酸碱度(PH)	6.5		4.5--8.0	
尿蛋白质(PRO)	-		阴性	
尿胆原(URO)	-		阴性	
亚硝酸盐(NIT)	-		阴性	
尿白细胞(LEU)	-		阴性	

*小结:

小圆上皮细胞(SRC)偏高(1 个/ul) 鳞状上皮细胞偏高(80 /HP) 粘液丝偏高(3 /HP)

操作员: 黄璐瑶 检查日期:2024-10-12 检查医生:康健忠

血常规（五分类）

项目名称	检查结果	单位	参考值	提示
白细胞(WBC)	6.63	10 ⁹ /L	3.5--9.5	
淋巴细胞绝对值(LY#)	2.62	10 ⁹ /L	1.1--3.2	

淋巴细胞百分比(LY%)	39.5	%	20--50	
中性粒细胞绝对值(GR#)	3.58	10 ⁹ /L	1.8--6.3	
中性粒细胞百分比(GR%)	53.8	%	40--75	
嗜碱性粒细胞绝对值(BA#)	0.02	10 ⁹ /L	0--0.06	
嗜碱性粒细胞百分比(BA%)	0.4	%	0--1.0	
嗜酸性粒细胞绝对值(EO#)	0.05	10 ⁹ /L	0.02--0.52	
嗜酸性粒细胞百分比(EO%)	0.8	%	0.4--8.0	
血小板(PLT)	327	10 ⁹ /L	125--350	
血小板分布宽度(PDW)	16.0	%	15--17	
平均血小板体积(MPV)	9.8	fl	6.0--14.0	
血小板压积(PCT)	0.319	%	0.11--0.28	↑
红细胞(RBC)	4.83	10 ¹² /L	3.8--5.1	
血红蛋白	118	g/L	115--150	
红细胞压积(HCT)	37.6	%	35--45	
红细胞平均体积(MCV)	77.9	fl	82--100	↓
平均血红蛋白含量(MCH)	24.5	pg	27--34	↓
平均血红蛋白浓度(MCHC)	315	g/L	316--354	↓
单核细胞绝对值(MO#)	0.36	10 ⁹ /L	0.1--0.60	
单核细胞百分比(MO%)	5.5	%	3--10	
红细胞分布宽度标准差(RDW-SD)	47.5	fl	35--56	
红细胞分布宽度变异系数(RDW-CV)	16.3	%	10.6--16.6	
大血小板比率	25.2	%	11--45	
大血小板数目	82	10 ⁹ /L	30--90	
未成熟粒细胞数目	0.02	10 ⁹ /L	0--999	
未成熟粒细胞百分比	0.2	%	0--100	
有核红细胞数目	0.000	10 ⁹ /L	0--9999	

有核红细胞百分比	0.00	/100WBC	0--9999	
----------	------	---------	---------	--

***小结:**

血小板压积(PCT)偏高(0.319 %) 红细胞平均体积(MCV)偏低(77.9 fl) 平均血红蛋白含量(MCH)偏低(24.5 pg) 平均血红蛋白浓度(MCHC)偏低(315 g/L)

操作员：乔叶 检查日期:2024-10-12 检查医生:康建忠

尿沉渣

项目名称	检查结果	单位	参考值	提示
白细胞尿	6	个/ul	0--13	
上皮细胞(EC)	82	/HP	0--28	↑
管型(CAST)	0	个/ul	0--1	
霉菌(尿)	0	/HP	0--0	
结晶	0	/HP	0--10	
透明度(CLA)	清亮			
胆红素(BIL)	-		阴性	
颜色(Colour)	淡黄色			
红细胞(尿)(RBC)	0	个/ul	0--6	

***小结:**

上皮细胞(EC)偏高(82 /HP)

操作员：黄璐瑶 检查日期:2024-10-12 检查医生:康建忠

生化全项 1

项目名称	检查结果	单位	参考值	提示
碳酸氢根(HCO3)	24.00	mmol/L	22--29	
总蛋白(T PROT)	78.6	g/L	65--85	
白蛋白(ALB)	44.10	g/L	40--55	
球蛋白(GLB)	34.50	g/L	15--35	
白蛋白/球蛋白(ALB/GLB)	1.28		1.0--2.5	

碱性磷酸酶(ALP)	48.0	U/L	35--100	
肌酐(CREA)	48.40	umol/L	41--73	
尿酸(UA)	244.00	umol/L	140--340	
钾(K)	5.04	mmol/L	3.5--5.5	
钠(Na)	138.8	mmol/L	136--145	
氯(Cl)	98.6	mmol/L	96--108	
钙(Ca)	2.42	mmol/L	2.11--2.52	
乳酸脱氢酶(LDH)	140.00	U/L	120--250	
淀粉酶(AMY)	60.00	IU/L	35--135	
葡萄糖(GLU)	4.58	mmol/L	3.89--6.1	
总胆红素(TBIL)	10.00	umol/L	0--21	
直接胆红素(DBIL)	2.7	umol/L	0--8.0	
间接胆红素(IBIL)	7.30	umol/L	0--17.39	
丙氨酸氨基转移酶(ALT)	19.00	U/L	7--40	
门冬氨酸氨基转移酶(AST)	21.00	U/L	13--35	
尿素测定(Urea)	4.10	mmol/L	2.6--7.5	
肌酸激酶(CK)	77.00	U/L	40--200	
α-羟丁酸脱氢酶	100.00	U/L	72--182	
C反应蛋白	0.20	mg/dl	0--3	
动脉硬化指数	1.20		1.31--3.19	↓
谷草比谷丙	1.11		0.4--2.5	
总胆固醇(CHOL)	5.08	mmol/L	2.59--5.2	
甘油三脂(TG)	1.36	mmol/L	0.7--1.7	
低密度脂蛋白(LDL)	2.38	mmol/L	0--4.13	
高密度脂蛋白(HDL)	1.98	mmol/L	0.77--1.55	↑

***小结:**

动脉硬化指数偏低(1.20) 高密度脂蛋白(HDL)偏高(1.98 mmol/L)

操作员：梁可欣 检查日期：2024-10-12 检查医生：康建忠

大同现代医学检验实验室

液基薄层细胞学图文报告

ID: 2024107593

病理号: 099828

姓名: 程文静

性别: 女

年龄: 39岁

送检科室: 体检科

电话号码: 13152920825

床号:

病历号:

体检号: 2112150897

送检医院: 大同瑞慈康复体检

送检日期: 2024-10-13

末次月经:

送检医生:

采样日期:

报告日期: 2024-10-13

标本满意度: 满意

细胞量: >40%

红细胞:

经期样本:

颈管细胞:

化生细胞:

鳞状细胞:

宫颈柱状细胞:

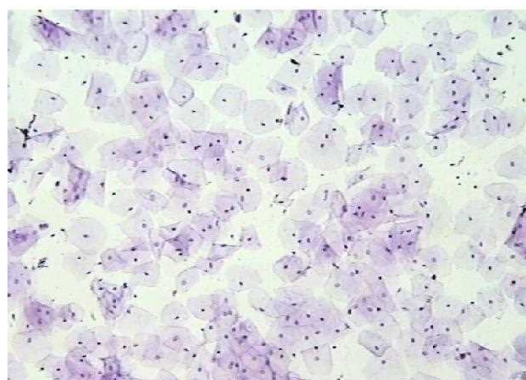
未见上皮内病变/恶性细胞:

正常范围内:

良性反应性改变:

- 炎性:
- 放疗:
- 妊娠:
- 萎缩性:
- 宫内避孕器:
- 其他:

- 轻度:
- 中度:
- 重度:



病原体: 滴虫感染: 念珠菌感染: 细菌感染:

提示 HPV 感染: 疱疹病毒感染:

鳞状上皮细胞分析:

非典型鳞状细胞:

- 倾向上皮内瘤变:
- 倾向良性反应性改变:
- 不能明确意义(ASC-US):
- 不排除高度病变(ASC-H):

上皮内低度病变: 鳞癌:

上皮内高度病变:

- CIN2:
- CIN3:

腺上皮细胞分析:

非典型腺细胞:

- 宫内膜:
- 来源不明:

非典型腺细胞(宫颈管):

- 倾向原位腺癌:
- 不能明确意义:
- 倾向良性反应性改变:

腺癌:

- 宫颈管:
- 宫内膜:
- 其它:

炎细胞:

- 轻度:
- 中度:
- 重度:

可疑腺癌:

诊断意见: 未见上皮内病变或恶性细胞 (NILM)。

建议:

报告医师: 张荣生

地址: 大同市魏都大道 79 号, 本报告医师签字后有效
咨询: 0352-2830587 4006-122-995

妇科细胞学是筛查项目, 出于技术原因, 可能会有假阴性结果, 本检测仅对来样负责, 如果对结果有疑义, 请在收到报告 7 天内与我们联系。

大同瑞慈康复医院 12导联心电图报告

程文静 女 39岁

体检号:366277

病床号:

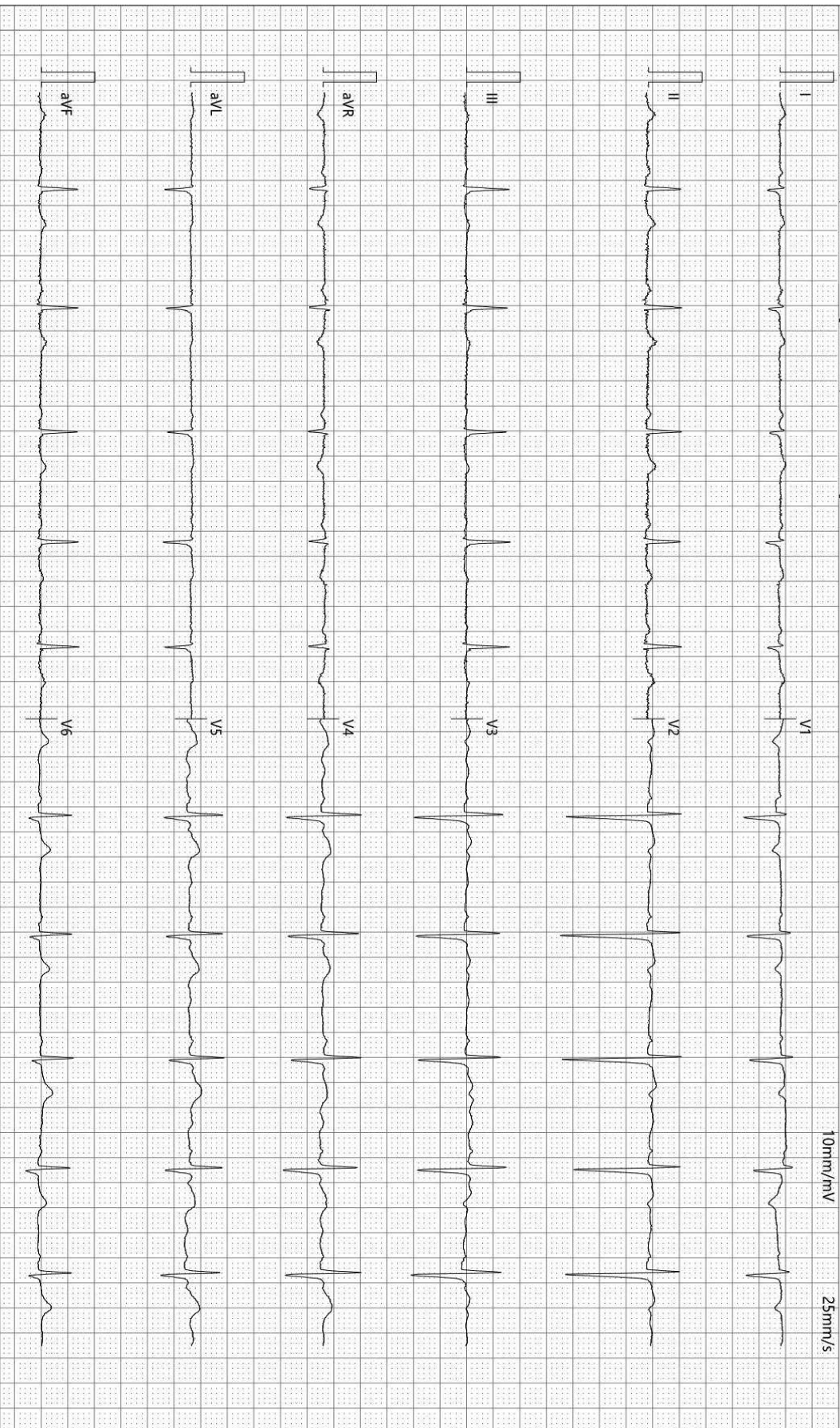
诊断结果:

- 1.窦性心律不齐
- 2.心电图右偏

诊断医生:

张斌
同志峰

HR : 66bpm [60 ~ 100bpm]
 P : 105ms [0 ~ 110ms]
 PR : 159ms [120 ~ 200ms]
 QRS : 81ms [60 ~ 100ms]
 QT/QTc : 381/400ms [320 ~ 440/0 ~ 460ms]
 P/QRS/T : 49/97 / 54deg. [0 ~ 75/-30 ~ 90/0 ~ 75deg]
 RV5/SV1 : 0.647/0.610mV [0.0 ~ 2.5/0.0 ~ 2.0mV]



检查时间:2024-10-12 10:56:51

诊断时间:2024-10-12 11:02:50

SEMIP V1.90

仅供临床参考

Rich 大同瑞慈康复医院
超声诊断图文报告

流水号: 2112150897

超声号: 1709887

姓名: 程文静

年龄: 39 岁

性别: 女

检查设备: Vivid E95

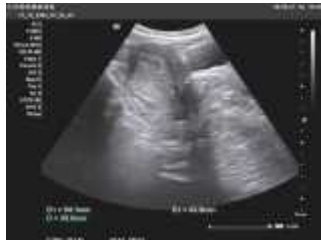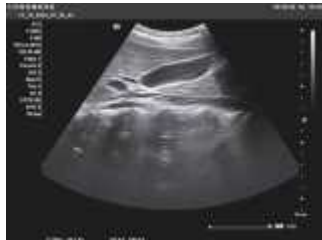体检号: 366277

申请医院: 本院

体检科室: 体检科

检查部位: 全腹彩超

经典图像:



影像所见:

肝脏大小形态正常, 包膜光滑完整, 实质回声均匀, 肝内管道系统走行清晰, 门静脉及肝内胆管不扩张。

胆囊大小形态正常, 壁不厚、光滑, 囊内透声好, 肝外胆管不扩张。

胰腺大小形态正常, 实质回声均匀, 主胰管不扩张。

脾脏大小形态正常, 实质回声均匀, 脾门静脉不宽。

双肾大小形态正常, 皮髓质分界清晰, 集合系统未见分离, 双侧输尿管未见扩张。

膀胱充盈佳, 未见明显异常。

前位子宫, 大小约 5.4*4.6*4.4cm, 肌壁回声均匀, 内膜线清晰, 厚 1.3cm, 宫颈厚约 3.0cm, 双侧附件区未见异常。

影像诊断:

肝、胆、脾、胰、双肾、子宫、双侧附件区未见明显异常

报告医师: 郭丽霞

检查日期: 2024-10-12

审核医师: 郭丽霞

报告日期: 2024-10-12



注: 本报告仅供临床医生参考!

地址: 大同市魏都大道 79 号。若有疑问, 请致电: 0352-2830580

姓名: 程文静

年龄: 39岁

性别: 女

检查设备: 西门子数字X线摄影

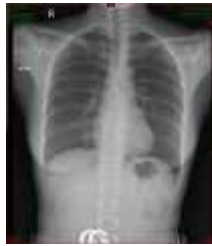体检号: 366277

申请医院: 本院

体检科室: 体检科

检查部位: 胸部正位片

经典图像:



影像所见:

胸廓对称。气管居中，纵隔无移位。双肺野清晰。肺门影未见增大。心脏大小、形态正常。双膈面光滑，肋膈角锐利。

影像诊断:

胸部平片未见异常。

报告医师: 李贵

检查日期: 2024-10-12

审核医师: 李贵

报告日期: 2024-10-12