



2112150621

大同瑞慈健康体检

报 告 册

体检编号	366002	工号	99
姓名	董晓黎		
性别	女	年龄	41岁
单位	山西煤炭运销集团大同有限		
部门	山西煤炭运销集团大同有限公司		
联系电话	15383621006		
体检日期	2024-07-29		

尊敬的 董晓黎女士 您好！

首先，瑞慈健康体检全体员工欢迎您的光临，并对您的信任表示衷心的感谢！

您于 2024-07-29 （体检编号：366002）完成健康检查，本机构的各科医生已根据您的体检项目及结果，汇总成此份健康体检报告，并经总检医生审核。据此提出对您健康状况的综合分析及建议。

瑞慈健康体检倡导“大健康、大康复”，提出“健康是第一财富（Rich）”的人文理念。希望您仔细阅读并妥善地保管此份健康体检报告，并认真关注报告中的提示与建议，若您对报告内容有任何疑问，可直接与瑞慈健康体检客服部联系，进一步咨询。

健康体检咨询电话：**0352-2824444**

客户服务咨询电话：**0352-2830597**

400-6112995

瑞慈健康体检报告由下列内容组成：

第一部分：主检报告

第二部分：分科分项结果

第三部分：检验报告

第四部分：附表

主检报告

检查综述

- 【甲状腺功能系列】 甲状腺球蛋白(TG)偏低(0.12 ng/ml) 甲状腺过氧化物酶抗体偏高(64.3 IU/ml)
- 【生殖道微生态】 G-杆菌++
- 【乙肝五项】 乙型肝炎病毒表面抗体(阳性(+))
- 【血脂四项】 总胆固醇(CHOL)偏高(5.61 mmol/L) 高密度脂蛋白(HDL)偏高(1.65 mmol/L)
- 【尿常规】 鳞状上皮细胞偏高(3 /HP) 粘液丝偏高(28 /HP)
- 【妇科内诊】 (1) 阴道炎 (2) 宫颈肥大、纳囊
- 【心电图】 1. 窦性心动过缓
- 【全腹彩超】 1. 肝内高回声结节，考虑血管瘤 2. 宫颈肥大 3. 盆腔积液

医生建议

【甲状腺球蛋白(TG)偏低】：

- (1) 甲状腺球蛋白(TG)是由甲状腺滤泡上皮细胞合成，存储在甲状腺滤泡内的大分子糖蛋白，是甲状腺滤泡内胶质的主要成分。
- (2) 在正常情况下，甲状腺球蛋白(TG)只在甲状腺腔内循环，并不进入到血液中循环。
- (3) 只有在甲状腺炎症引起甲状腺滤泡破坏(如桥本甲状腺炎、慢性淋巴细胞性甲状腺炎和自身免疫性甲状腺功能减退等)、出血(如结节性甲状腺肿)或甲状腺组织无序的快速增长(如Graver病和甲状腺滤泡细胞癌等)，可能使甲状腺球蛋白(TG)进入血循环。
- (4) 甲状腺球蛋白(TG)也可用于甲状腺癌的诊断，但敏感性不高。目前仅用于甲状腺滤泡状腺癌的疗效观察和复发监测，若手术后或放射碘(RAI)治疗后血TG升高，则提示肿瘤复发或转移；若降低到无法测出，则提示预后良好。
- (5) 注意，在进行甲状腺穿刺术后或甲状腺扫描后的1~2周内，血中甲状腺球蛋白(TG)可有不同程度的升高。

【甲状腺过氧化物酶抗体偏高】：

- (1) 甲状腺过氧化物酶是促进甲状腺合成和分泌甲状腺激素必不可少的酶。在合成甲状腺激素的过程中，碘的有机化、碘与酪氨酸的结合在一起都需要甲状腺过氧化物酶。
- (2) 在疾病状态下，微粒体从甲状腺滤泡上皮细胞漏出，刺激机体产生抗微粒体抗体。两者形成的免疫复合物在补体介导下启动甲状腺滤泡的炎症反应和细胞毒性作用，进一步引起甲状腺损伤和功能减退。检测抗微粒体抗体最灵敏的测试是抗甲状腺过氧化物酶抗体。
- (3) 在临床上，通常用于自身免疫性甲状腺疾病的辅助诊断和判断亚临床型甲状腺功能减退是否需要治疗。
- (4) 甲状腺过氧化物酶抗体偏高，说明体内存在着自身免疫反应，一般提示患者为桥本甲状腺炎。增高是否严重主要取决于对甲状腺功能的影响，建议此类患者要定期监测甲状腺功能，防止患者发展为甲状腺功能减退。

【G-杆菌++】：

- (1) 阴道微生物学检查是用于提示除阴道的正常菌群之外，可致病的菌群类别判断，用于临床治疗指导。

【乙型肝炎病毒表面抗体阳性】：

(1)这是一个正常的结果，您的机体已产生对乙肝的保护性抗体。根据乙肝表面抗体 P/N 值决定是否注射乙肝疫苗，如乙肝表面抗体 P/N 值 >10 ，说明抗体足够，有抵抗乙肝病毒的能力，可每隔 3-5 年加种一次乙肝疫苗，并定期复查。

(2)如乙肝表面抗体 P/N 值 ≤ 10 以下，说明但抗体滴度不足，即抵抗乙肝病毒的能力不足。近期需要注射乙肝疫苗一支 20ug，并定期复查。

【总胆固醇(CHOL)偏高】：

(1)总胆固醇是脂质的主要成分之一，其数量受年龄、家族、性别、饮食、遗传等多种因素影响。总胆固醇对人体生长发育以及新陈代谢有重要的作用，正常值是 2.59-5.20mmol/L。

(2)总胆固醇升高后，会增加类脂物质的堆积，会产生更多的血管斑块，进而增加心脑血管疾病的风险。大于 5.21-5.69mmol/L 是胆固醇的临界偏高，即使是一个完全健康的人，只要总胆固醇 >7.2 mmol/L 或低密度脂蛋白 >4.9 mmol/L，未来发生心脑血管的风险就明显增高，应该马上治疗。

(3)总胆固醇升高根据病因可分为两大类：一是原发性，是由于遗传因素缺陷所致，另一种是继发性，可引起其升高的疾病主要有糖尿病、高血压、甲减、肝肾疾病等。

(4)降低总胆固醇的治疗中，原发性偏高应积极应用降脂药，曾经选择他汀类药物，胆固醇任不能达标的，可联合用药（如依折麦布等）。

(5)如果总胆固醇偏高，且患者有糖尿病、高血压、甲减、肝肾疾病或者已经发生心脑血管疾病的人更应积极用药，控制降低疾病风险。

(6)戒烟，增强运动，采用低脂、低糖饮食，少食富含脂肪、胆固醇及饱和脂肪酸的食物，多进食蔬菜、水果、豆制品、粗粮、鱼和高纤维食品。

(7)必要时在医师指导下使用降脂药物治疗，并前往内分泌科复诊。

【高密度脂蛋白(HDL)偏高】：

(1)高密度脂蛋白(HDL)主要在肝脏合成，具有抗动脉粥样硬化的功能，是冠心病的保护因子。高密度脂蛋白(HDL)能将周围组织包括动脉壁内的胆固醇运转到肝脏进行代谢，是一种抗动脉粥样硬化的血浆脂蛋白。

(2)高密度脂蛋白(HDL)的含量与心血管的发病率和病变程度呈负相关，即高密度脂蛋白(HDL)减低，患冠心病的危险性增加；高密度脂蛋白(HDL)含量增高，患冠心病的危险性降低。

(3)高密度脂蛋白(HDL)对冠心病的临床诊断是一个重要的参考指标。它的升高是临床冠心病保护因子之一，并能防治和延缓动脉粥样硬化的发展。

(4)血清中高密度脂蛋白(HDL)的降低，预示着冠心病的出现。临床上常同时测定高密度脂蛋白(HDL)和血清总胆固醇，并根据它们的比值作为冠心病的信息指标。

(5)高密度脂蛋白(HDL)减少，主要见于冠心病、冠状动脉粥样硬化、高甘油三酯血症、慢性贫血、脑血管病、糖尿病、急慢性肝炎、肝硬化等疾病。

(6)戒烟，增强运动，采用低脂、低糖饮食，少食富含脂肪、胆固醇及饱和脂肪酸的食物，多进食蔬菜、水果、豆制品、粗粮、鱼和高纤维食品。

(7)建议当高密度脂蛋白(HDL)减少时，可参考其他相关指标，积极治疗基础性疾病，往内分泌科复诊。

【鳞状上皮细胞偏高】：

(1)在生理情况下，机体正常的新陈代谢都会引起鳞状上皮细胞的脱离，这是一种正常的机体现象。如果长时间出现鳞状上皮细胞偏高的现象时，则有可能是尿路感染、泌尿系统结石等因素导致，应及时往泌尿外科进一步诊断治疗。

【粘液丝偏高】：

(1)尿常规中粘液丝是由尿路中细胞分泌出来的，在有尿路感染时分泌会明显增多，且伴有炎症细胞的出现。

(2)粘液丝偏高，可分为生理性偏高和病理性偏高两种，生理性偏高一般是由于喝水较少导致的尿液浓缩，一般在喝水后就能达到稀释的效果。

(3)病理性的粘液丝偏高是由于泌尿系炎症或者是前列腺炎导致的，需要注意观察，多喝水，同时有白细胞等炎症细胞增多时，应及时服用抗感染药物治疗。如果仅有粘液丝的增多而没有白细胞等炎症细胞增多时，尿路有炎症的可能性不大。

(4)建议平时饮食注意清淡，多喝水，少吃油腻和辛辣的食物，要注意个人清洁卫生，勤洗阴部，注意休息。

【宫颈肥大】：

- (1) 宫颈肥大引起的原因一是慢性炎症长期刺激，使宫颈充血、水肿，宫颈腺体和间质发生增生而导致宫颈不同程度的肥大、硬度增加。
- (2) 二是在宫颈腺体的深部可能出现粘液潴留，形成大小不等的囊肿，使宫颈变得肥大。
- (3) 宫颈肥大有时可比正常宫颈增大2~4倍，宫颈表面可以是光滑的，也可有糜烂。宫颈质地一般较硬，这是纤维结缔组织增生所致的。
- (4) 如果是单纯性的宫颈肥大，一般不需特殊处理，妇科定期复查即可。

【宫颈纳囊】：

- (1) 宫颈腺体囊肿又叫宫颈纳氏囊肿（可称‘纳囊’或‘那囊’），同宫颈糜烂、宫颈息肉一样，是慢性宫颈炎的一种表现。
- (2) 临床表现时可以看到宫颈表面突出多个大小不一的青白色囊泡（并非紫色），内含黏液，小的有米粒大，大的有玉米粒大，有的可以长得很大，突出于宫颈表面，甚至到达阴道口，根部与宫颈之间有蒂相连，常合并有宫颈肥大。
- (3) 其形成原因是在宫颈糜烂愈合过程中，新生的鳞状上皮覆盖宫颈腺管口或伸入腺管，将腺管口阻塞；腺管周围的结缔组织增生或瘢痕形成压迫腺管，使腺管变窄甚至阻塞，腺体分泌物引流受阻，滞留形成的囊肿叫宫颈纳氏囊肿。
- (4) 对小的纳囊，无任何临床症状可不予处理；对于密集的较小的纳囊或比较大的纳囊，可考虑光疗、激光、微波、自凝刀等物理治疗。
- (5) 对于较大的突出于宫颈表面的纳囊，可考虑电刀切除治疗。上述治疗方法均无太大痛苦，也基本不会影响日常的工作和生活。

【阴道炎】：

- (1) 阴道炎是阴道粘膜及粘膜下结缔组织的炎症，是妇科门诊常见的疾病。
- (2) 正常健康妇女，由于解剖学及生物化学特点，阴道对病原体的侵入有自然防御功能，当阴道的自然防御功能遭到破坏，则病原体易于侵入，导致阴道炎症。
- (3) 绝经后妇女由于雌激素缺乏，阴道上皮菲薄，细胞内糖原含量减少，阴道PH高达7左右，故阴道抵抗力低下，比青春期及育龄妇女易受感染。
- (4) 阴道炎临床上以白带的性状发生改变以及外阴痒痒灼痛为主要临床特点，感染累及尿道时，可有尿痛、尿急等症状。常见的阴道炎有细菌性阴道病、滴虫性阴道炎、霉菌性阴道炎、老年性阴道炎。
- (5) 阴道炎由不同的病原体感染所致，一旦出现外阴不适，白带异常，立即去医院检查，确定病原体，针对病因治疗。

【窦性心动过缓】：

- (1) 可见于正常人、体力劳动者、运动员，无症状者一般不需治疗，可定期随访，跟踪观察。
- (2) 如果有症状（胸闷、黑矇、晕厥等）请做动态心电图等相关检查，在医生指导下服用提升心率的药物如：心宝、红参等。如果每分钟心率低于45次伴有晕厥、胸闷等症状时，需安装心脏起搏器。请前往心内科进一步治疗，长期随访。

【肝内高回声结节，考虑血管瘤】：

- (1) 肝血管瘤是肝脏常见的良性肿瘤，属先天性发育异常。
- (2) 肝血管瘤如5CM以下，静止不发展无任何自觉症状，一般不需要特殊治疗。如体积增大，可压迫周围器官（胆、胰、胃等），出现上腹饱胀感；若加速增大，为防止破裂大出血应手术切除。
- (3) 日常生活中应注意保持心情舒畅，切忌大怒大暴。多吃蔬菜水果，进食不宜过饱，宜食清淡富含营养的食物，保持大便通畅，防止便秘。
- (4) 不宜做剧烈运动，可做低强度运动，防止过度用力，以免增加腹腔压力。
- (5) 首次发现，应往肝胆外科复查，除外肝内其它占位性病变。定期进行肝脏彩超超检查，追踪比较，若无变化可继续观察，无需作特殊处理。若瘤体增大或有症状者，应及时诊治。

【宫颈肥大】：

(1) 宫颈肥大引起的原因一是慢性炎症长期刺激，使宫颈充血、水肿，宫颈腺体和间质发生增生而导致宫颈不同程度的肥大、硬度增加。

(2) 二是在宫颈腺体的深部可能出现粘液潴留，形成大小不等的囊肿，使宫颈变得肥大。

(3) 宫颈肥大有时可比正常宫颈增大 2~4 倍，宫颈表面可以是光滑的，也可有糜烂。宫颈质地一般较硬，这是纤维结缔组织增生所致的。

(4) 如果是单纯性的宫颈肥大，一般不需特殊处理，妇科定期复查即可。

【盆腔积液】：

(1) 盆腔积液是一种表现，而不是一种疾病，可分为生理性积液和病理性积液两种。生理性积液见于部分正常女性在月经期或排卵期，含有少量的积液。病理性积液可在盆腔炎、附件炎和子宫内膜异位症等疾病下产生的。

(2) 建议月经干净 3、4 天后复查，如复查仍提示积液或有腹部疼痛等不适症状，不排除盆腔炎症，建议妇科诊治。

汇总医生： 丁昊炜

主检日期： 2024-07-31

主检医生：

分科结果

身高、体重、血压

项目名称	检查结果	项目名称	检查结果
身高	159cm	体重	56kg
血压	124/81mmHg		

***小结：**

未见异常

操作员：张文静

检查日期：2024-07-29

检查医生：名燕凌

妇科内诊

项目名称	检查结果	项目名称	检查结果
外阴	正常	尿道口	正常
阴道	阴道炎	子宫	正常
附件	正常	宫颈	肥大&纳囊
后穹窿	正常		

***小结：**

(1) 阴道炎

(2) 宫颈肥大、纳囊

操作员：许艳华

检查日期：2024-07-29

检查医生：智美玲

检验报告

尿常规

项目名称	检查结果	单位	参考值	提示
胆红素(BIL)	-		阴性	
隐血(ERY)	-		阴性	
小圆上皮细胞(SRC)	0	个/ul	0--0	
维生素 C	-		阴性	
异常红细胞	0	个/ul	0--3	
红细胞（正常）	0	个/ul	0--6	
鳞状上皮细胞	3	个/ul	0--0	↑
粘液丝	28	个/ul	0--0	↑
尿葡萄糖(GLU)	-		阴性	
酮体(KET)	-		阴性	
比重(SG)	1.020		1.003--1.030	
酸碱度(PH)	6.0		4.5--8.0	
尿蛋白质(PRO)	-		阴性	
尿胆原(URO)	-		阴性	
亚硝酸盐(NIT)	-		阴性	
尿白细胞(LEU)	-		阴性	

*小结:

鳞状上皮细胞偏高(3 /HP) 粘液丝偏高(28 /HP)

操作员：黄璐瑶 检查日期:2024-07-29 检查医生:陈建国

血常规（五分类）

项目名称	检查结果	单位	参考值	提示
白细胞(WBC)	5.43	10 ⁹ /L	3.5--9.5	
淋巴细胞绝对值(LY#)	1.56	10 ⁹ /L	1.1--3.2	

淋巴细胞百分比(LY%)	28.8	%	20--50
中性粒细胞绝对值(GR#)	3.40	10 ⁹ /L	1.8--6.3
中性粒细胞百分比(GR%)	62.5	%	40--75
嗜碱性粒细胞绝对值(BA#)	0.05	10 ⁹ /L	0--0.06
嗜碱性粒细胞百分比(BA%)	0.9	%	0--1.0
嗜酸性粒细胞绝对值(EO#)	0.17	10 ⁹ /L	0.02--0.52
嗜酸性粒细胞百分比(EO%)	3.1	%	0.4--8.0
血小板(PLT)	225	10 ⁹ /L	125--350
血小板分布宽度(PDW)	16.2	%	15--17
平均血小板体积(MPV)	9.5	fl	6.0--14.0
血小板压积(PCT)	0.214	%	0.11--0.28
红细胞(RBC)	4.73	10 ¹² /L	3.8--5.1
血红蛋白	150	g/L	115--150
红细胞压积(HCT)	44.9	%	35--45
红细胞平均体积(MCV)	95.1	fl	82--100
平均血红蛋白含量(MCH)	31.7	pg	27--34
平均血红蛋白浓度(MCHC)	333	g/L	316--354
单核细胞绝对值(MO#)	0.25	10 ⁹ /L	0.1--0.60
单核细胞百分比(MO%)	4.7	%	3--10
红细胞分布宽度标准差(RDW-SD)	44.1	fl	35--56
红细胞分布宽度变异系数(RDW-CV)	12.4	%	10.6--16.6
大血小板比率	22.8	%	11--45
大血小板数目	51	10 ⁹ /L	30--90
未成熟粒细胞数目	0.01	10 ⁹ /L	0--999
未成熟粒细胞百分比	0.3	%	0--100
有核红细胞数目	0.000	10 ⁹ /L	0--9999

有核红细胞百分比	0.00	/100WBC	0--9999	
----------	------	---------	---------	--

***小结:**

未见异常

操作员：乔叶 检查日期:2024-07-29 检查医生:陈建国

肾功三项

项目名称	检查结果	单位	参考值	提示
肌酐(CREA)	55.00	umol/L	41--73	
尿酸(UA)	256.00	umol/L	140--340	
尿素测定 (Urea)	7.00	mmol/L	2.6--7.5	

***小结:**

未见异常

操作员：刘慧芳 检查日期:2024-07-29 检查医生:陈建国

空腹血糖

项目名称	检查结果	单位	参考值	提示
葡萄糖(GLU)	4.54	mmol/L	3.89--6.1	

***小结:**

未见异常

操作员：刘慧芳 检查日期:2024-07-29 检查医生:陈建国

甲状腺功能系列

项目名称	检查结果	单位	参考值	提示
甲状腺球蛋白(TG)	0.12	ng/ml	3.5--77	↓
促甲状腺素(TSH)	2.31	uIU/ml	0.55--4.78	
甲状腺过氧化物酶抗体	64.3	IU/ml	0--60	↑
游离三碘甲状腺原氨酸(FT3)	4.47	pmol/L	3.5--6.5	

游离甲状腺素(FT4)	14.43	pmol/L	11.5--22.70	
-------------	-------	--------	-------------	--

***小结:**

甲状腺球蛋白(TG)偏低(0.12 ng/ml) 甲状腺过氧化物酶抗体偏高(64.3 IU/ml)

操作员：刘慧芳 检查日期:2024-07-29 检查医生:陈建国

生殖道微生态

项目名称	检查结果	单位	参考值	提示
线索细胞	-			
清洁度	II			
上皮细胞(白带)	++			
滴虫	-			
G-球菌	-			
霉菌	-			
G-杆菌	++			
G+杆菌	-			
G+球菌	-			

***小结:**

G-杆菌 ++

操作员：黄璐瑶 检查日期:2024-07-30 检查医生:陈建国

尿沉渣

项目名称	检查结果	单位	参考值	提示
白细胞尿	5	个/ul	0--13	
上皮细胞(EC)	3	/HP	0--28	
管型(CAST)	0	个/ul	0--1	
霉菌(尿)	0	/HP	0--0	
结晶	0	/HP	0--10	
透明度(CLA)	清亮			

胆红素(BIL)	-		阴性	
颜色(Colour)	淡黄色			
红细胞(尿)(RBC)	0	个/ul	0--6	

***小结:**

未见异常

操作员：黄璐瑶 检查日期：2024-07-29 检查医生：陈建国

乙肝五项

项目名称	检查结果	单位	参考值	提示
乙肝表面抗原	阴性 (-)		阴性 (-)	
乙型肝炎病毒表面抗体	阳性 (+)		阴性 (-)	*
乙型肝炎病毒 e 抗体	阴性 (-)		阴性 (-)	
乙型肝炎病毒核心抗体	阴性 (-)		阴性 (-)	
乙型肝炎病毒 e 抗原	阴性 (-)		阴性 (-)	

***小结:**

乙型肝炎病毒表面抗体(阳性 (+))

操作员：黄璐瑶 检查日期：2024-07-29 检查医生：陈建国

血脂四项

项目名称	检查结果	单位	参考值	提示
动脉硬化指数	1.66		1.31--3.19	
总胆固醇(CHOL)	5.61	mmol/L	2.59--5.2	↑
甘油三脂(TG)	0.76	mmol/L	0.7--1.7	
低密度脂蛋白(LDL)	2.74	mmol/L	0--4.13	
高密度脂蛋白(HDL)	1.65	mmol/L	0.77--1.55	↑

***小结:**

总胆固醇(CHOL)偏高(5.61 mmol/L) 高密度脂蛋白(HDL)偏高(1.65 mmol/L)

操作员：刘慧芳 检查日期：2024-07-29 检查医生：陈建国

肝功能三项

项目名称	检查结果	单位	参考值	提示
γ-谷氨酰转肽酶(GGT)	12.0	U/L	7--45	
丙氨酸氨基转移酶(ALT)	24.00	U/L	7--40	
门冬氨酸氨基转移酶(AST)	16.00	U/L	13--35	
谷草比谷丙	0.67		0.4--2.5	

*小结:

未见异常

操作员：刘慧芳 检查日期:2024-07-29

检查医生:陈建国

人乳头瘤病毒检查 (HPV)

项目名称	检查结果	单位	参考值	提示
HPV 高危亚型 16	阴性(-)		阴性	
HPV 高危亚型 18	阴性(-)		阴性	
HPV 高危亚型 31	阴性(-)		阴性	
HPV 高危亚型 26	阴性(-)		阴性	
HPV 高危亚型 33	阴性(-)		阴性	
HPV 高危亚型 35	阴性(-)		阴性	
HPV 高危亚型 39	阴性(-)		阴性	
HPV 高危亚型 45	阴性(-)		阴性	
HPV 高危亚型 51	阴性(-)		阴性	
HPV 高危亚型 52	阴性(-)		阴性	
HPV 高危亚型 53	阴性(-)		阴性	
HPV 高危亚型 56	阴性(-)		阴性	
HPV 高危亚型 58	阴性(-)		阴性	
HPV 高危亚型 59	阴性(-)		阴性	
HPV 高危亚型 66	阴性(-)		阴性	

HPV 高危亚型 68	阴性(-)		阴性	
HPV 高危亚型 73	阴性(-)		阴性	
HPV 高危亚型 82	阴性(-)		阴性	
HPV 低危亚型 6	阴性(-)		阴性	
HPV 低危亚型 11	阴性(-)		阴性	
HPV 低危亚型 42	阴性(-)		阴性	
HPV 低危亚型 43	阴性(-)		阴性	
HPV 低危亚型 81	阴性(-)		阴性	

***小结：**

未见异常

操作员：祁佳佳 检查日期:2024-07-30 检查医生:康健忠

大同现代医学检验实验室

液基薄层细胞学图文报告

ID: 2024103928

病理号: 096967

姓名: 董晓黎

性别: 女

年龄: 41岁

送检科室:

电话号码: 15383621006

床号:

病历号:

体检号: 2112150621

送检医院: 大同瑞慈康复体检

送检日期: 2024-07-29

末次月经:

送检医生:

采样日期:

报告日期: 2024-07-29

标本满意度: 满意

细胞量: >45%

红细胞:

经期样本:

颈管细胞:

化生细胞:

鳞状细胞:

宫颈柱状细胞:

未见上皮内病变/恶性细胞:

正常范围内:

良性反应性改变:

- 炎症:
 - 轻度:
 - 中度:
 - 重度:
- 放疗:
- 妊娠:
- 萎缩性:
- 宫内避孕器:
- 其他:

病原体: 滴虫感染: 念珠菌感染: 细菌感染:

提示 HPV 感染: 疱疹病毒感染:

鳞状上皮细胞分析:

非典型鳞状细胞:

- 倾向上皮内瘤变:
- 倾向良性反应性改变:
- 不能明确意义(ASC-US):
- 不排除高度病变(ASC-H):

上皮内低度病变: 鳞癌:

上皮内高度病变:

- CIN2:
- CIN3:

腺上皮细胞分析:

非典型腺细胞:

- 宫内膜:
- 来源不明:

非典型腺细胞(宫颈管):

- 倾向原位腺癌:
- 不能明确意义:
- 倾向良性反应性改变:

腺癌:

- 宫颈管:
- 宫内膜:
- 其它:

炎细胞:

- 轻度:
- 中度:
- 重度:

可疑腺癌:

诊断意见: 未见上皮内病变或恶性细胞 (NILM)。

建议:

报告医师: 张荣生

地址: 大同市魏都大道 79 号, 本报告医师签字后有效
咨询: 0352-2830587 4006-122-995

妇科细胞学是筛查项目, 出于技术原因, 可能会有假阴性结果, 本检测仅对来样负责, 如果对结果有疑义, 请在收到报告 7 天内与我们联系。

大同瑞慈康复医院 12导联心电图报告

董晓黎 女 41岁

体检号:366002

病床号:

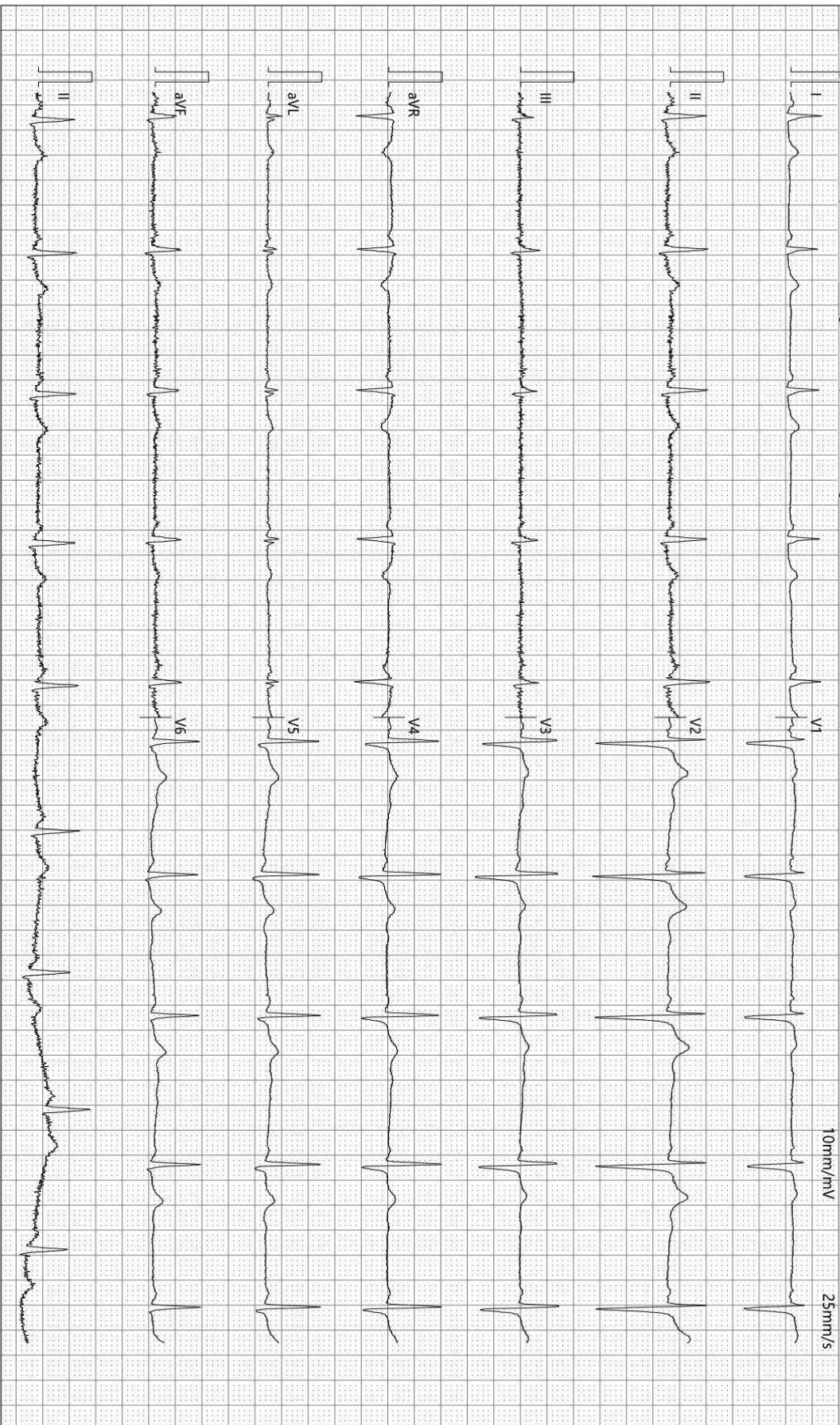
诊断结果:

窦性心动过缓

诊断医生:

张之生

HR : 53 ↓ bpm [60 ~ 100bpm]
P : 102ms [0 ~ 110ms]
PR : 134ms [120 ~ 200ms]
QRS : 100ms [60 ~ 100ms]
QT/QTc : 410/386ms [320 ~ 440/0 ~ 460ms]
P/QRS/T : 59/41/23deg. [0 ~ 75/-30 ~ 90/0 ~ 75deg]
RV5/SV1 : 1.032/0.841mV [0.0 ~ 2.5/0.0 ~ 2.0mV]



检查时间:2024-07-29 08:54:23

诊断时间:2024-07-29 09:03:32

SEMIP V1.90

仅供临床参考

双源 CT 诊断图文报告

流水号: 2112150621

影像号: CT20240729052

姓名: 董晓黎

年龄: 41 岁

性别: 女

检查设备: 西门子量子双源 CT

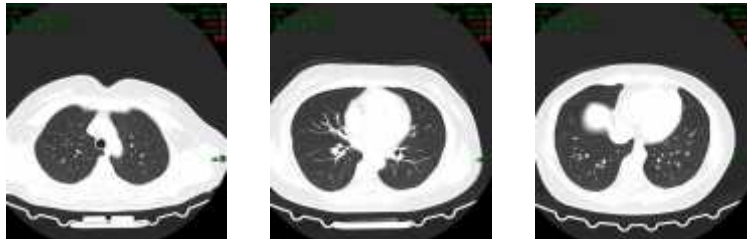体检号: 366002

申请医院: 本院

体检科室: 体检科

检查部位: CT 检查

经典图像:



影像所见:

胸廓对称, 骨性肋骨完整, 胸壁软组织结构良好, 两肺支气管血管纹理走行分布良好, 支气管束结构清晰, 双肺通气良好。肺门结构未见异常。纵隔无偏移, 段以上支气管通畅。心影及大血管形态结构正常, 纵隔内未见肿大淋巴结。胸膜未见异常。

影像诊断:

胸部未见明显异常

报告医师: 剧艳军

检查日期: 2024-07-30

审核医师: 剧艳军

报告日期: 2024-07-30

超声诊断图文报告

流水号: 2112150621

影像号: 1620725

姓名: 董晓黎

年龄: 41 岁

性别: 女

检查设备: Vivid E95

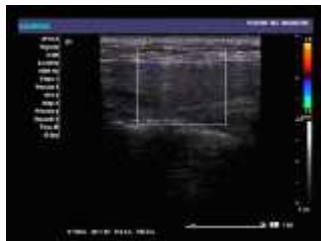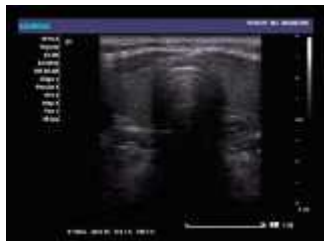体检号: 366002

申请医院: 本院

体检科室: 体检科

检查部位: 甲状腺彩超

经典图像:



影像所见:

甲状腺双侧叶形态正常, 包膜完整, 实质回声均匀, CDFI: 未见异常血流信号。
双侧颈部未见明显肿大淋巴结。

影像诊断:

甲状腺双侧叶未见异常

报告医师: 侯爱兰

检查日期: 2024-07-29

审核医师: 侯爱兰

报告日期: 2024-07-29

超声诊断图文报告

流水号: 2112150621

影像号: 1620728

姓名: 董晓黎

年龄: 41 岁

性别: 女

检查设备: Vivid E95

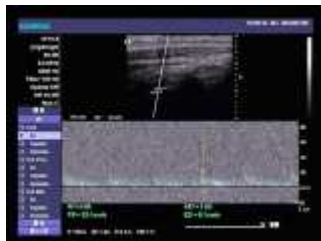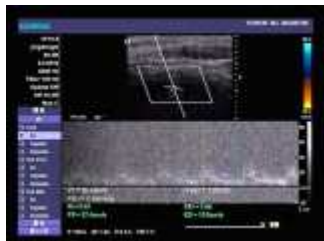体检号: 366002

申请医院: 本院

体检科室: 体检科

检查部位: 颈部血管彩超

经典图像:



影像所见:

右锁骨下动脉起始处、双侧颈总动脉、颈内、颈外动脉起始段内中膜不增厚, 内壁欠光滑, 管壁未见明确强回声斑。CDFI: 血流充盈好。PW: 频谱形态正常。

双侧椎动脉走行正常, 椎动脉内径正常, 管壁不厚, 管腔内为无回声, CDFI: 血流充盈好。PW: 频谱正常。

影像诊断:

双侧颈动脉、椎动脉未见明显异常

报告医师: 侯爱兰

检查日期: 2024-07-29

审核医师: 侯爱兰

报告日期: 2024-07-29

超声诊断图文报告

流水号: 2112150621

影像号: 1620731

姓名: 董晓黎

年龄: 41 岁

性别: 女

检查设备: Vivid E95

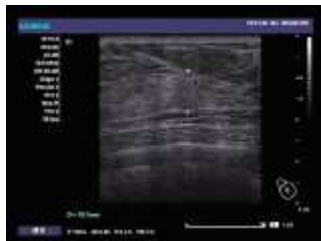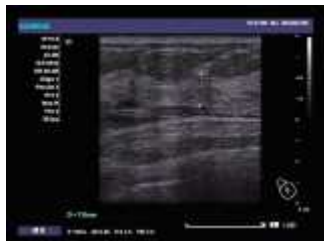体检号: 366002

申请医院: 本院

体检科室: 体检科

检查部位: 乳腺彩超

经典图像:



影像所见:

双侧乳腺腺体层次清晰, 右乳腺体厚 0.8cm, 左乳腺体厚 1.0cm, 乳导管未见扩张, 未见明显占位性病变, CDFI: 未见异常血流信号。

双侧腋下未见明显肿大淋巴结。

影像诊断:

双侧乳腺未见明显异常

报告医师: 侯爱兰

检查日期: 2024-07-29

审核医师: 侯爱兰

报告日期: 2024-07-29

超声诊断图文报告

流水号: 2112150621

影像号: 1620721

姓名: 董晓黎

年龄: 41 岁

性别: 女

检查设备: Vivid E95

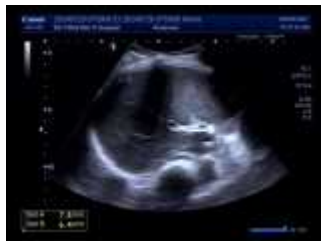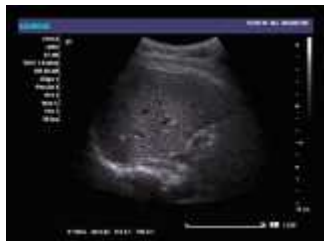体检号: 366002

申请医院: 本院

体检科室: 体检科

检查部位: 全腹彩超

经典图像:



影像所见:

肝脏大小形态正常, 包膜光滑完整, 肝内探及高回声结节, 大小约 0.8*0.6cm, 边界清, 余实质回声均匀, 肝内管道系统走行清晰, 门静脉及肝内胆管不扩张。

胆囊大小形态正常, 壁不厚、光滑, 囊内透声好, 肝外胆管不扩张。

胰腺大小形态正常, 实质回声均匀, 主胰管不扩张。

脾脏大小形态正常, 实质回声均匀, 脾门静脉不宽。

双肾大小形态正常, 皮髓质分界清晰, 集合系统未见分离, 双侧输尿管未见扩张。

膀胱充盈佳, 未见明显异常。

后位子宫, 大小正常, 肌壁回声均匀, 内膜线清晰, 厚 0.7cm, 宫颈厚约 3.2cm, 子宫后方探及范围约 2.9*0.7cm 液性暗区, 双侧附件区未见异常。

影像诊断:

1. 肝内高回声结节, 考虑血管瘤
2. 宫颈肥大
3. 盆腔积液

报告医师: 张莘芝

检查日期: 2024-07-29

审核医师: 侯爱兰

报告日期: 2024-07-29