



2112150574

大同瑞慈健康体检

报 告 册

体检编号	365955	工号	52
姓名	李子清		
性别	女	年龄	50岁
单位	山西煤炭运销集团大同有限		
部门	山西煤炭运销集团大同有限公司		
联系电话	18732300157		
体检日期	2023-11-24		

尊敬的 李子清女士 您好！

首先，瑞慈健康体检全体员工欢迎您的光临，并对您的信任表示衷心的感谢！

您于 2023-11-24 （体检编号：365955）完成健康检查，本机构的各科医生已根据您的体检项目及结果，汇总成此份健康体检报告，并经总检医生审核。据此提出对您健康状况的综合分析及建议。

瑞慈健康体检倡导“大健康、大康复”，提出“健康是第一财富（Rich）”的人文理念。希望您仔细阅读并妥善地保管此份健康体检报告，并认真关注报告中的提示与建议，若您对报告内容有任何疑问，可直接与瑞慈健康体检客服部联系，进一步咨询。

健康体检咨询电话：**0352-2824444**

客户服务咨询电话：**0352-2830597**
400-6112995

瑞慈健康体检报告由下列内容组成：

第一部分：主检报告

第二部分：分科分项结果

第三部分：检验报告

第四部分：附表

主检报告

检查综述

- 1、【生殖道微生态】 上皮细胞(白带)++/HP
- 2、【尿常规】 鳞状上皮细胞偏高(1 /HP)
- 3、【CT检查】 右肺中叶纤维粘连 左肺下叶结节灶，随诊观察
- 4、【妇科内诊】 (1) 宫颈肥大 宫颈那囊 宫颈糜烂
- 5、【心电图】 1. 窦性心动过缓
- 6、【全腹彩超】 宫内节育器位置正常 宫颈肥大 盆腔积液

医生建议

【上皮细胞(白带)++/HP】：

(1)在生理情况下，阴道内的细胞新陈代谢会正常脱落，在取标本的时候会取到有脱落的上皮细胞，镜检时就会发现阳性，这属于正常的现象。如果同时阴道分泌物检查发现有病原菌感染的情况，建议往妇科进一步诊断治疗。

【鳞状上皮细胞偏高】：

(1)在生理情况下，机体正常的新陈代谢都会引起鳞状上皮细胞的脱离，这是一种正常的机体现象。如果长时间出现鳞状上皮细胞偏高的现象时，则有可能是尿路感染、泌尿系统结石等因素导致，应及时往泌尿外科进一步诊断治疗。

【左肺下叶结节灶】：

(1)结节不是一种疾病，而是医学影像学上的专业名称。所谓肺部小结节是单一边界清楚，直径小于或等于5mm，周围被含气肺组织包绕的病变。肺部小结节大多数为良性，但也有早期肺癌和肺部转移癌的可能。建议定期复查并呼吸科诊治。

【右肺中叶纤维粘连】：

(1)建议呼吸内科诊断治疗。

【宫颈糜烂】：

(1)宫颈糜烂是慢性宫颈炎最常见的一种病理改变。由于宫颈表面的鳞状上皮长期浸于碱性炎症分泌物中而剥脱，被宫颈管内柱状上皮所代替，因柱状上皮薄，可显露皮下血管，宫颈表面呈红色，通称宫颈糜烂。

(2)宫颈糜烂根据糜烂面积大小，可将宫颈糜烂分为三度，轻度指糜烂面小于整个宫颈的1/3；中度指糜烂面占整个宫颈的1/3-2/3；重度指糜烂面超过整个宫颈的2/3。

(3)宫颈糜烂根据类型分为单纯性糜烂，在炎症初期，糜烂面光滑；颗粒状糜烂，因腺体及间质增生，表面凹凸不平，呈颗粒状；乳头状糜烂，增生更显著，呈乳头状。

(4)以局部治疗为主，主要有药物局部治疗和物理治疗。

(5)请在妇科医生指导下规范治疗，并定期复查。

【宫颈肥大】：

(1) 宫颈肥大引起的原因一是慢性炎症长期刺激，使宫颈充血、水肿，宫颈腺体和间质发生增生而导致宫颈不同程度的肥大、硬度增加。

(2) 二是在宫颈腺体的深部可能出现粘液潴留，形成大小不等的囊肿，使宫颈变得肥大。

(3) 宫颈肥大有时可比正常宫颈增大 2~4 倍，宫颈表面可以是光滑的，也可有糜烂。宫颈质地一般较硬，这是纤维结缔组织增生所致的。

(4) 如果是单纯性的宫颈肥大，一般不需特殊处理，妇科定期复查即可。

【宫颈那囊】：

(1) 宫颈腺体囊肿又叫宫颈纳氏囊肿（可称‘纳囊’或‘那囊’），同宫颈糜烂、宫颈息肉一样，是慢性宫颈炎的一种表现。

(2) 临床表现时可以看到宫颈表面突出多个大小不一的青白色囊泡（并非紫色），内含黏液，小的有米粒大，大的有玉米粒大，有的可以长得很大，突出于宫颈表面，甚至到达阴道口，根部与宫颈之间有蒂相连，常合并有宫颈肥大。

(3) 对其形成原因是在宫颈糜烂愈合过程中，新生的鳞状上皮覆盖宫颈腺管口或伸入腺管，将腺管口阻塞；腺管周围的结缔组织增生或瘢痕形成压迫腺管，使腺管变窄甚至阻塞，腺体分泌物引流受阻，滞留形成的囊肿叫宫颈纳氏囊肿。

(4) 对小的纳囊，无任何临床症状可不予处理；对于密集的较小的纳囊或比较大的纳囊，可考虑光疗、激光、微波、自凝刀等物理治疗。

(5) 对于较大的突出于宫颈表面的纳囊，可考虑电刀切除治疗。上述治疗方法均无太大痛苦，也基本不会影响日常的工作和生活。

【窦性心动过缓】：

(1) 可见于正常人、体力劳动者、运动员，无症状者一般不需治疗，可定期随访，跟踪观察。

(2) 如果有症状（胸闷、黑矇、晕厥等）请做动态心电图等相关检查，在医生指导下服用提升心率的药物如：心宝、红参等。如果每分钟心率低于 45 次伴有晕厥、胸闷等症状时，需安装心脏起搏器。请前往心内科进一步治疗，长期随访。

【宫颈肥大】：

(1) 宫颈肥大引起的原因一是慢性炎症长期刺激，使宫颈充血、水肿，宫颈腺体和间质发生增生而导致宫颈不同程度的肥大、硬度增加。

(2) 二是在宫颈腺体的深部可能出现粘液潴留，形成大小不等的囊肿，使宫颈变得肥大。

(3) 宫颈肥大有时可比正常宫颈增大 2~4 倍，宫颈表面可以是光滑的，也可有糜烂。宫颈质地一般较硬，这是纤维结缔组织增生所致的。

(4) 如果是单纯性的宫颈肥大，一般不需特殊处理，妇科定期复查即可。

【盆腔积液】：

(1) 盆腔积液是一种表现，而不是一种疾病，可分为生理性积液和病理性积液两种。生理性积液见于部分正常女性在月经期或排卵期，含有少量的积液。病理性积液可在盆腔炎、附件炎和子宫内膜异位症等疾病下产生的。

(2) 建议月经干净 3、4 天后复查，如复查仍提示积液或有腹部疼痛等不适症状，不排除盆腔炎症，建议妇科诊治。

汇总医生： 樊兴国

主检日期： 2023-11-27

主检医生：

分科结果

身高、体重、血压

项目名称	检查结果	项目名称	检查结果
身高	167cm	体重	64kg
血压	116/61mmHg		

***小结：**

未见异常

操作员：陈红锦 检查日期：2023-11-24 检查医生：张彬艳

妇科内诊

项目名称	检查结果	项目名称	检查结果
外阴	正常	尿道口	正常
阴道	通畅	子宫	正常
附件	正常	宫颈	宫颈肥大&宫颈那囊&中度糜烂
后穹窿	正常		

***小结：**

(1) 宫颈肥大 宫颈那囊 宫颈糜烂

操作员：许艳华 检查日期：2023-11-24 检查医生：许艳华

检验报告

尿常规

项目名称	检查结果	单位	参考值	提示
胆红素(BIL)	-		阴性	
隐血(ERY)	-		阴性	
小圆上皮细胞(SRC)	0	个/ul	0--0	
维生素 C	-		阴性	
异常红细胞	0	个/ul	0--3	
红细胞（正常）	0	个/ul	0--6	
鳞状上皮细胞	1	个/ul	0--0	↑
粘液丝	0	个/ul	0--0	
尿葡萄糖(GLU)	-		阴性	
酮体(KET)	-		阴性	
比重(SG)	1.005		1.003--1.030	
酸碱度(PH)	6.5		4.5--8.0	
尿蛋白质(PRO)	-		阴性	
尿胆原(URO)	-		阴性	
亚硝酸盐(NIT)	-		阴性	
尿白细胞(LEU)	-		阴性	

*小结:

鳞状上皮细胞偏高(1 /HP)

操作员：李佳敏 检查日期:2023-11-24 检查医生:陈建国

血常规（五分类）

项目名称	检查结果	单位	参考值	提示
白细胞(WBC)	6.55	10 ⁹ /L	3.5--9.5	
淋巴细胞绝对值(LY#)	1.88	10 ⁹ /L	1.1--3.2	

淋巴细胞百分比(LY%)	28.7	%	20--50
中性粒细胞绝对值(GR#)	4.20	10 ⁹ /L	1.8--6.3
中性粒细胞百分比(GR%)	64.1	%	40--75
嗜碱性粒细胞绝对值(BA#)	0.05	10 ⁹ /L	0--0.06
嗜碱性粒细胞百分比(BA%)	0.8	%	0--1.0
嗜酸性粒细胞绝对值(EO#)	0.06	10 ⁹ /L	0.02--0.52
嗜酸性粒细胞百分比(EO%)	0.9	%	0.4--8.0
血小板(PLT)	213	10 ⁹ /L	125--350
血小板分布宽度(PDW)	15.8	%	15--17
平均血小板体积(MPV)	8.9	fl	6.0--14.0
血小板压积(PCT)	0.190	%	0.11--0.28
红细胞(RBC)	4.12	10 ¹² /L	3.8--5.1
血红蛋白	124	g/L	115--150
红细胞压积(HCT)	37.4	%	35--45
红细胞平均体积(MCV)	90.9	fl	82--100
平均血红蛋白含量(MCH)	30.2	pg	27--34
平均血红蛋白浓度(MCHC)	332	g/L	316--354
单核细胞绝对值(MO#)	0.36	10 ⁹ /L	0.1--0.60
单核细胞百分比(MO%)	5.5	%	3--10
红细胞分布宽度标准差(RDW-SD)	44.3	fl	35--56
红细胞分布宽度变异系数(RDW-CV)	12.8	%	10.6--16.6
大血小板比率	19.1	%	11--45
大血小板数目	41	10 ⁹ /L	30--90
未成熟粒细胞数目	0.02	10 ⁹ /L	0--999
未成熟粒细胞百分比	0.3	%	0--100
有核红细胞数目	0.000	10 ⁹ /L	0--9999

有核红细胞百分比	0.00	/100WBC	0--9999	
----------	------	---------	---------	--

***小结:**

未见异常

操作员：乔叶 检查日期:2023-11-24 检查医生:陈建国

肾功三项

项目名称	检查结果	单位	参考值	提示
肌酐(CREA)	44.00	umol/L	41--73	
尿酸(UA)	223.00	umol/L	140--340	
尿素测定 (Urea)	4.60	mmol/L	2.6--7.5	

***小结:**

未见异常

操作员：刘慧芳 检查日期:2023-11-24 检查医生:陈建国

空腹血糖

项目名称	检查结果	单位	参考值	提示
葡萄糖(GLU)	3.97	mmol/L	3.89--6.1	

***小结:**

未见异常

操作员：刘慧芳 检查日期:2023-11-24 检查医生:陈建国

生殖道微生态

项目名称	检查结果	单位	参考值	提示
线索细胞	-			
清洁度	II			
上皮细胞(白带)	++			
滴虫	-			
G-球菌	-			

霉菌	-			
G-杆菌	-			
G+杆菌	-			
G+球菌	-			

***小结:**

上皮细胞(白带)++/HP

操作员：黄璐瑶 检查日期:2023-11-25 检查医生:陈建国

尿沉渣

项目名称	检查结果	单位	参考值	提示
白细胞尿	11	个/ul	0--13	
上皮细胞(EC)	1	/HP	0--28	
管型(CAST)	0	个/ul	0--1	
霉菌(尿)	0	/HP	0--0	
结晶	0	/HP	0--10	
透明度(CLA)	清亮			
胆红素(BIL)	-		阴性	
颜色(Colour)	淡黄色			
红细胞(尿)(RBC)	0	个/ul	0--6	

***小结:**

未见异常

操作员：李佳敏 检查日期:2023-11-24 检查医生:陈建国

血脂四项

项目名称	检查结果	单位	参考值	提示
动脉硬化指数	2.07		1.31--3.19	
总胆固醇(CHOL)	3.79	mmol/L	2.59--5.2	
甘油三脂(TG)	0.93	mmol/L	0.7--1.7	

低密度脂蛋白(LDL)	2.55	mmol/L	0--4.13	
高密度脂蛋白(HDL)	1.23	mmol/L	0.77--1.55	

***小结:**

未见异常

操作员：刘慧芳 检查日期:2023-11-24 检查医生:陈建国

肝功能三项

项目名称	检查结果	单位	参考值	提示
γ-谷氨酰转肽酶(GGT)	7.0	U/L	7--45	
丙氨酸氨基转移酶(ALT)	18.00	U/L	7--40	
门冬氨酸氨基转移酶(AST)	19.00	U/L	13--35	
谷草比谷丙	1.06		0.4--2.5	

***小结:**

未见异常

操作员：刘慧芳 检查日期:2023-11-24 检查医生:陈建国

大同现代医学检验实验室

液基薄层细胞学图文报告

ID: 2023092205

病理号: 088163

姓名: 李子清

性别: 女

年龄: 50岁

送检科室:

电话号码: 18732300157

床号:

病历号:

体检号: 2112150574

送检医院: 大同瑞慈康复体检 送检日期: 2023-11-24

末次月经:

送检医生:

采样日期:

报告日期: 2023-11-24

标本满意度: 满意

细胞量: >45%

红细胞:

经期样本:

颈管细胞:

化生细胞:

鳞状细胞:

宫颈柱状细胞:

未见上皮内病变/恶性细胞:

正常范围内:

良性反应性改变:

- 炎症:
 - 轻度:
 - 中度:
 - 重度:
- 放疗:
- 妊娠:
- 萎缩性:
- 宫内避孕器:
- 其他:

病原体: 滴虫感染: 念珠菌感染: 细菌感染:

提示 HPV 感染: 疱疹病毒感染:

鳞状上皮细胞分析:

非典型鳞状细胞:

- 倾向上皮内瘤变:
- 倾向良性反应性改变:
- 不能明确意义(ASC-US):
- 不排除高度病变(ASC-H):

上皮内低度病变: 鳞癌:

上皮内高度病变:

- CIN2:
- CIN3:

腺上皮细胞分析:

非典型腺细胞:

- 宫内膜:
- 来源不明:

非典型腺细胞(宫颈管):

- 倾向原位腺癌:
- 不能明确意义:
- 倾向良性反应性改变:

腺癌:

- 宫颈管:
- 宫内膜:
- 其它:

炎细胞:

- 轻度:
- 中度:
- 重度:

可疑腺癌:

诊断意见: 未见上皮内病变或恶性细胞 (NILM)。

建议:

报告医师: 张荣生

地址: 大同市魏都大道 79 号, 本报告医师签字后有效
咨询: 0352-2830587 4006-122-995

妇科细胞学是筛查项目, 出于技术原因, 可能会有假阴性结果, 本检测仅对来样负责, 如果对结果有疑义, 请在收到报告 7 天内与我们联系。

大同瑞慈康复医院 12导联心电图报告

李子清 女 50岁

体检号:365955

病床号:

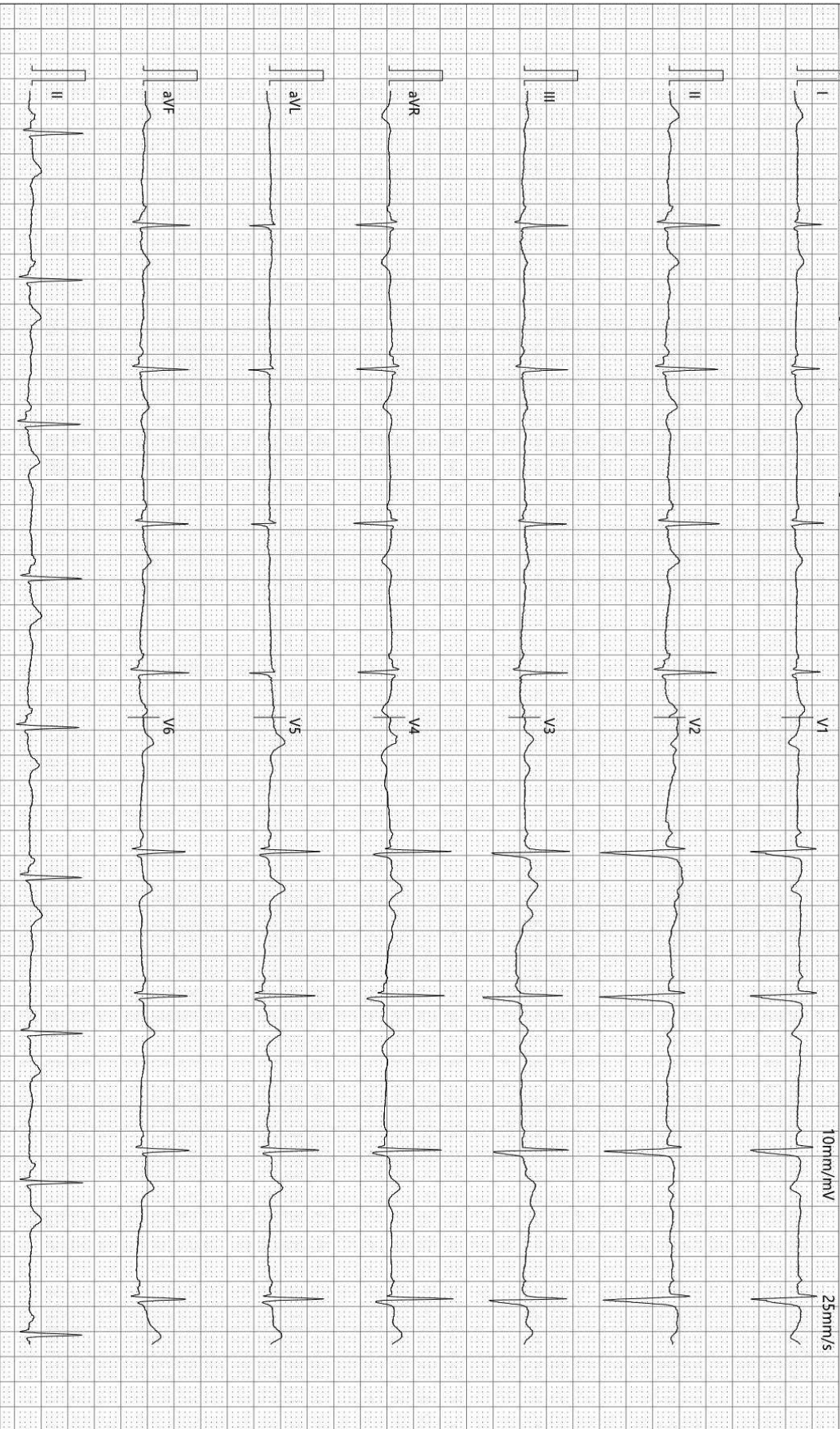
诊断结果:

窦性心动过缓

诊断医生:

张之生

HR	: 50 ↓ bpm	[60 ~ 100bpm]
P	: 100ms	[0 ~ 110ms]
PR	: 150ms	[120 ~ 200ms]
QRS	: 111 ↑ ms	[60 ~ 100ms]
QT/QTc	: 447/408ms	[320 ~ 440/0 ~ 460ms]
P/QRS/T	: 68/74/56deg.	[0 ~ 75/-30 ~ 90/0 ~ 75deg]
RV5/SV1	: 0.977/0.885mV	[0.0 ~ 2.5/0.0 ~ 2.0mV]



检查时间:2023-11-24 10:35:34

诊断时间:2023-11-24 10:44:39

SEMIP V1.90

仅供临床参考

双源 CT 诊断图文报告

流水号: 2112150574

影像号: CT20231124040

姓名: 李子清

年龄: 50 岁

性别: 女

检查设备: 西门子量子双源 CT

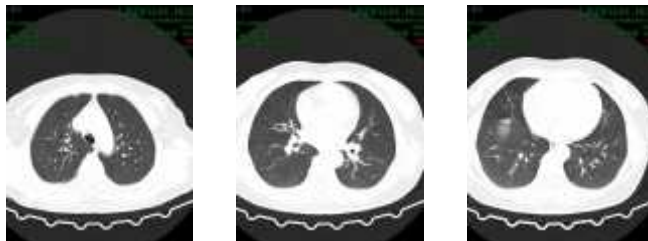体检号: 365955

申请医院: 本院

体检科室: 体检科

检查部位: CT 检查

经典图像:



影像所见:

胸廓对称, 骨性肋骨完整, 胸壁软组织结构良好, 两肺支气管血管纹理走行分布良好, 支气管束结构清晰, 双肺通气良好。左肺下叶结节密度增高, 直径约 0.6cm。右肺中叶纤维粘连。肺门结构未见异常。纵隔无偏移, 段以上支气管通畅。心影及大血管形态结构正常, 纵隔内未见肿大淋巴结。胸膜未见异常。

影像诊断:

右肺中叶纤维粘连

左肺下叶结节灶, 随诊观察

报告医师: 剧艳军

检查日期: 2023-11-25

审核医师: 剧艳军

报告日期: 2023-11-25

超声诊断图文报告

流水号: 2112150574

影像号: 1460276

姓名: 李子清

年龄: 50 岁

性别: 女

检查设备: Vivid E95

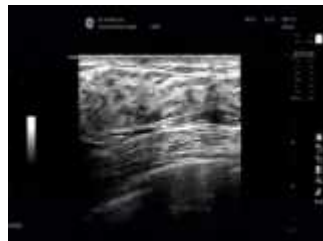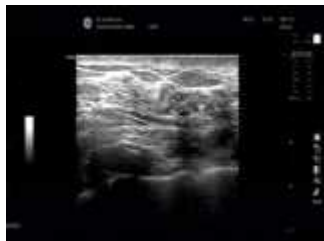体检号: 365955

申请医院: 本院

体检科室: 体检科

检查部位: 乳腺彩超

经典图像:



影像所见:

双侧乳腺腺体层次清晰, 右乳腺体厚 0.9cm, 左乳腺体厚 0.8cm, 乳导管未见扩张, 未见明显占位性病变, CDFI: 未见异常血流信号。

双侧腋下未见明显肿大淋巴结。

影像诊断:

双侧乳腺未见明显异常

报告医师: 陈玉荣

检查日期: 2023-11-24

审核医师: 陈玉荣

报告日期: 2023-11-24

超声诊断图文报告

流水号: 2112150574

影像号: 1460279

姓名: 李子清

年龄: 50 岁

性别: 女

检查设备: Vivid E95

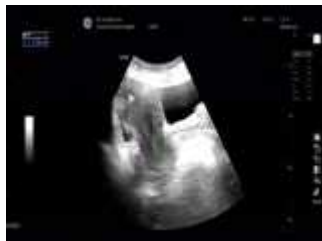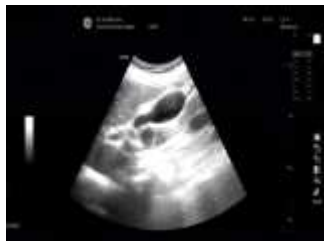体检号: 365955

申请医院: 本院

体检科室: 体检科

检查部位: 全腹彩超

经典图像:



影像所见:

肝脏大小形态正常, 包膜光滑完整, 实质回声均匀, 肝内管道系统走行清晰, 门静脉及肝内胆管不扩张。

胆囊大小形态正常, 壁不厚、光滑, 囊内透声好, 肝外胆管不扩张。

胰腺大小形态正常, 实质回声均匀, 主胰管不扩张。

脾脏大小形态正常, 实质回声均匀, 脾门静脉不宽。

双肾大小形态正常, 皮髓质分界清晰, 集合系统未见分离, 双侧输尿管未见扩张。

膀胱充盈佳, 未见明显异常。

前位子宫, 大小形态正常, 肌壁回声均匀, 内膜线清晰, 厚 0.6cm, 宫内探及节育器回声, 位置正常, 宫颈厚约 3.6cm, 双侧附件区未见异常。

于子宫后方探及液性暗区, 深约 1.1cm。

影像诊断:

宫内节育器位置正常

宫颈肥大

盆腔积液

报告医师: 陈玉荣

检查日期: 2023-11-24

审核医师: 陈玉荣

报告日期: 2023-11-24



大同市医学影像研究中心

注: 本报告仅供临床医生参考!

地址: 大同市魏都大道 79 号。若有疑问, 请致电: 0352---2830580