



2112150555

# 大同瑞慈健康体检

## 报 告 册

体检编号	365936	工号	33
姓名	王文秀		
性别	女	年龄	40岁
单位	山西煤炭运销集团大同有限		
部门	山西煤炭运销集团大同有限公司		
联系电话	13643628002		
体检日期	2023-12-07		

尊敬的王文秀女士您好！

首先，瑞慈健康体检全体员工欢迎您的光临，并对您的信任表示衷心的感谢！

您于 2023-12-07 （体检编号：365936）完成健康检查，本机构的各科医生已根据您的体检项目及结果，汇总成此份健康体检报告，并经总检医生审核。据此提出对您健康状况的综合分析及建议。

瑞慈健康体检倡导“大健康、大康复”，提出“健康是第一财富（Rich）”的人文理念。希望您仔细阅读并妥善地保管此份健康体检报告，并认真关注报告中的提示与建议，若您对报告内容有任何疑问，可直接与瑞慈健康体检客服部联系，进一步咨询。

健康体检咨询电话：**0352-2824444**

客户服务咨询电话：**0352-2830597**

**400-6112995**

瑞慈健康体检报告由下列内容组成：

第一部分：主检报告

第二部分：分科分项结果

第三部分：检验报告

第四部分：附表

## 主检报告

### 检查综述

- 1、【身高、体重、血压】 (1) 体重指数 26.81：超重
- 2、【生殖道微生态】 上皮细胞(白带)++/HP G-杆菌+
- 3、【血脂四项】 甘油三脂(TG)偏高(2.36 mmol/L)
- 4、【尿常规】 维生素 C+- 鳞状上皮细胞偏高(11 /HP) 粘液丝偏高(9 /HP)
- 5、【全腹彩超】 轻度脂肪肝

### 医生建议

#### 【超重】：

(1) 体重指数是判断体重超标或偏低的主要指标。体重是反映和衡量一个人健康状况的重要标志之一，过胖和过瘦都不利于健康，身高体重不协调也不会给人以美感。体重的变化，还会直接反映身体长期的热量平衡状态。

(2) 当需要比较及分析一个人的体重对于不同身高的人所带来的健康影响时，体重指数是一个中立而可靠的指标。其主要适用于需要体重测试、体型肥胖和全身检查的人群。

(3) 体重指数(BMI)是世界卫生组织推荐的国际统一使用的肥胖分型标准，也是目前国际上常用的衡量人体胖瘦程度以及是否健康的一个标准，其计算方式为： $BMI = \text{体重(千克)} / \text{身高(米} \times \text{米)}$ 。成人的标准值是BMI18.5-23.9之间。低于18.5为体重指数偏低；高于23.9则为体重指数偏高。

(4) 一般表现为体重超重或肥胖，超重及肥胖会出现一系列代谢性疾病，如高血压、高血糖、高血脂、高尿酸血症等，所以体重指数偏高者一定要注意控制体重。

(5) 合理控制饮食，食品多样化，食物纤维可适量增加，饮食规律，避免暴饮暴食，低盐、低脂饮食为主，减少高热量食物的摄入。

(6) 加强体育锻炼，每天最少保持30分钟的中等强度运动。鼓励每天至少快步走6000步比较健康。肥胖患者不适合较剧烈的运动，会加重膝关节的负担，可以选择游泳、划船等对膝关节负荷较小的运动。

(7) 定期检查血糖、血脂、肝功、肝脏B超等，积极治疗基础性疾病。

(8) 减少热量摄取及增加热量消耗。强调以健康行为、饮食、运动为主的综合治疗。

#### 【上皮细胞(白带)++/HP】：

(1) 在生理情况下，阴道内的细胞新陈代谢会正常脱落，在取标本的时候会取到有脱落的上皮细胞，镜检时就会发现阳性，这属于正常的现象。如果同时阴道分泌物检查发现有病原菌感染的情况，建议往妇科进一步诊断治疗。

#### 【G-杆菌+】：

(1) 阴道微生物学检查是用于提示除阴道的正常菌群之外，可致病的菌群类别判断，用于临床治疗指导。

#### 【甘油三脂(TG)偏高】：

(1) 甘油三酯是甘油和脂肪酸所构成的有机化合物，甘油三酯测定是脂类代谢的重要指标之一。

(2) 甘油三酯增高与冠心病的发生有着重要的相关性，随年龄增大而有上升的趋势，其增高最常见于高脂和过量糖类饮食、肥胖等。

(3) 甘油三酯主要功能是为机体提供能量，其正常值在0.7-1.7mmol/L之间，1.7-2.29mmol/L为边缘增高，提示应该注意饮食和运动了。

(4)甘油三酯大于 2.3mmol/L，就称为高甘油三酯血症。甘油三酯增高虽然不会直接导致血管斑块的形成，但也会间接引起心脑血管疾病风险增加，同时，当甘油三酯大于 5.6mmol/L 时，还会增加急性胰腺炎的风险，所以降低甘油三酯的基础主要是控制饮食，饮食控制不佳可以选择药物治疗。

(5)生活方式的干预是控制甘油三酯水平升高的基础，包括减重，增加运动量，限制酒精摄入以及避免食用果糖和高碳水化合物食物。多食蔬菜水果，定期复查。

(6)明显增高者在医师的指导下使用降脂药物治疗，首选他汀和贝特类药物。

**【鳞状上皮细胞偏高】：**

(1)在生理情况下，机体正常的新陈代谢都会引起鳞状上皮细胞的脱离，这是一种正常的机体现象。如果长时间出现鳞状上皮细胞偏高的现象时，则有可能是尿路感染、泌尿系统结石等因素导致，应及时往泌尿外科进一步诊断治疗。

**【粘液丝偏高】：**

(1)尿常规中粘液丝是由尿路中细胞分泌出来的，在有尿路感染时分泌会明显增多，且伴有炎症细胞的出现。

(2)粘液丝偏高，可分为生理性偏高和病理性偏高两种，生理性偏高一般是由于喝水较少导致的尿液浓缩，一般在喝水后就能达到稀释的效果。

(3)病理性的粘液丝偏高是由于泌尿系炎症或者是前列腺炎导致的，需要注意观察，多喝水，同时有白细胞等炎症细胞增多时，应及时服用抗感染药物治疗。如果仅有粘液丝的增多而没有白细胞等炎症细胞增多时，尿路有炎症的可能性不大。

(4)建议平时饮食注意清淡，多喝水，少吃油腻和辛辣的食物，要注意个人清洁卫生，勤洗阴部，注意休息。

**【维生素 C+-】：**

(1)尿液中维生素 C 阳性，一般提示饮食中摄入维生素 C 含量较高的食物，引起尿液中维生素 C 呈阳性反应。建议定期复查尿常规。

**【轻度脂肪肝】：**

(1)脂肪肝是指肝脏被脂肪浸润，为一种多病因引起的获得性疾病。

(2)脂肪肝是以肝细胞脂肪变性和脂肪蓄积为病理特征，最常见易患因素有超重或肥胖、进食油腻食物、高脂血症（尤其甘油三酯升高）、营养失调（营养过量或不足）、饮酒、高脂血症、少运动、糖耐量异常、减肥造成体重急剧下降、营养不良、中毒和药物等。

(3)当肝内脂类（主要为甘油三酯）含量超过肝重的 5% 时为脂肪肝。脂肪肝是一个常见的临床现象，不是一个独立性的疾病。

(4)值得注意的是，过多的脂肪在肝组织、肝细胞内浸润，引起肝细胞肿大，严重可致肝硬化。脂肪肝是可逆性的，合理饮食、运动及治疗后可恢复。

(5)合理控制饮食，控制总摄入量，低盐、低脂和低糖类饮食，少吃动物内脏，多吃蔬菜水果；

(6)控制危险因素，如控制体重、改善胰岛素抵抗、调整血脂紊乱，戒酒、戒烟，坚持长期有氧运动，加强体育锻炼；

(7)定期复查腹部彩超、血脂、肝功能。

汇总医生： 樊兴国

主检日期： 2023-12-08

主检医生：

## 分科结果

### 身高、体重、血压

项目名称	检查结果	项目名称	检查结果
身高	165cm	体重	73kg
血压	119/65mmHg		

**\*小结：**

(1) 体重指数 26.81：超重

操作员：陈红锦 检查日期：2023-12-07 检查医生：张彬艳

### 妇科内诊

项目名称	检查结果	项目名称	检查结果
外阴	正常	尿道口	正常
阴道	通畅	子宫	正常
附件	正常	宫颈	光滑
后穹窿	正常		

**\*小结：**

未见异常

操作员：薛荣丽 检查日期：2023-12-07 检查医生：薛荣丽

## 检验报告

## 尿常规

项目名称	检查结果	单位	参考值	提示
胆红素(BIL)	-		阴性	
隐血(ERY)	-		阴性	
小圆上皮细胞(SRC)	0	个/ul	0--0	
维生素 C	+-		阴性	
异常红细胞	0	个/ul	0--3	
红细胞（正常）	0	个/ul	0--6	
鳞状上皮细胞	11	个/ul	0--0	↑
粘液丝	9	个/ul	0--0	↑
尿葡萄糖(GLU)	-		阴性	
酮体(KET)	-		阴性	
比重(SG)	1.020		1.003--1.030	
酸碱度(PH)	7.0		4.5--8.0	
尿蛋白质(PRO)	-		阴性	
尿胆原(URO)	-		阴性	
亚硝酸盐(NIT)	-		阴性	
尿白细胞(LEU)	-		阴性	

## \*小结:

维生素 C+- 鳞状上皮细胞偏高(11 /HP) 粘液丝偏高(9 /HP)

操作员：李佳敏 检查日期:2023-12-07

检查医生:陈建国

## 血常规（五分类）

项目名称	检查结果	单位	参考值	提示
白细胞(WBC)	5.92	10 <sup>9</sup> /L	3.5--9.5	
淋巴细胞绝对值(LY#)	2.09	10 <sup>9</sup> /L	1.1--3.2	

淋巴细胞百分比(LY%)	35.3	%	20--50
中性粒细胞绝对值(GR#)	3.05	10 <sup>9</sup> /L	1.8--6.3
中性粒细胞百分比(GR%)	51.3	%	40--75
嗜碱性粒细胞绝对值(BA#)	0.02	10 <sup>9</sup> /L	0--0.06
嗜碱性粒细胞百分比(BA%)	0.4	%	0--1.0
嗜酸性粒细胞绝对值(EO#)	0.34	10 <sup>9</sup> /L	0.02--0.52
嗜酸性粒细胞百分比(EO%)	5.8	%	0.4--8.0
血小板(PLT)	272	10 <sup>9</sup> /L	125--350
血小板分布宽度(PDW)	15.5	%	15--17
平均血小板体积(MPV)	8.8	fl	6.0--14.0
血小板压积(PCT)	0.241	%	0.11--0.28
红细胞(RBC)	4.29	10 <sup>12</sup> /L	3.8--5.1
血红蛋白	124	g/L	115--150
红细胞压积(HCT)	37.4	%	35--45
红细胞平均体积(MCV)	87.3	fl	82--100
平均血红蛋白含量(MCH)	28.8	pg	27--34
平均血红蛋白浓度(MCHC)	330	g/L	316--354
单核细胞绝对值(MO#)	0.42	10 <sup>9</sup> /L	0.1--0.60
单核细胞百分比(MO%)	7.2	%	3--10
红细胞分布宽度标准差(RDW-SD)	40.9	fl	35--56
红细胞分布宽度变异系数(RDW-CV)	12.3	%	10.6--16.6
大血小板比率	17.0	%	11--45
大血小板数目	46	10 <sup>9</sup> /L	30--90
未成熟粒细胞数目	0.00	10 <sup>9</sup> /L	0--999
未成熟粒细胞百分比	0.0	%	0--100
有核红细胞数目	0.000	10 <sup>9</sup> /L	0--9999

有核红细胞百分比	0.00	/100WBC	0--9999	
----------	------	---------	---------	--

**\*小结:**

未见异常

操作员：梁可欣 检查日期:2023-12-07 检查医生:陈建国

**肾功三项**

项目名称	检查结果	单位	参考值	提示
肌酐(CREA)	53.00	umol/L	41--73	
尿酸(UA)	326.00	umol/L	140--340	
尿素测定 (Urea)	3.60	mmol/L	2.6--7.5	

**\*小结:**

未见异常

操作员：王小雪 检查日期:2023-12-07 检查医生:陈建国

**空腹血糖**

项目名称	检查结果	单位	参考值	提示
葡萄糖(GLU)	5.41	mmol/L	3.89--6.1	

**\*小结:**

未见异常

操作员：王小雪 检查日期:2023-12-07 检查医生:陈建国

**生殖道微生态**

项目名称	检查结果	单位	参考值	提示
线索细胞	-			
清洁度	II			
上皮细胞(白带)	++			
滴虫	-			
G-球菌	-			

霉菌	-			
G-杆菌	+			
G+杆菌	-			
G+球菌	-			

**\*小结:**

上皮细胞(白带)++/HP G-杆菌+

操作员：黄璐瑶 检查日期:2023-12-08 检查医生:陈建国

**尿沉渣**

项目名称	检查结果	单位	参考值	提示
白细胞尿	0	个/ul	0--13	
上皮细胞(EC)	11	/HP	0--28	
管型(CAST)	0	个/ul	0--1	
霉菌(尿)	0	/HP	0--0	
结晶	0	/HP	0--10	
透明度(CLA)	清亮			
胆红素(BIL)	-		阴性	
颜色(Colour)	淡黄色			
红细胞(尿)(RBC)	0	个/ul	0--6	

**\*小结:**

未见异常

操作员：李佳敏 检查日期:2023-12-07 检查医生:陈建国

**血脂四项**

项目名称	检查结果	单位	参考值	提示
动脉硬化指数	2.62		1.31--3.19	
总胆固醇(CHOL)	4.74	mmol/L	2.59--5.2	
甘油三脂(TG)	2.36	mmol/L	0.7--1.7	↑

低密度脂蛋白(LDL)	2.86	mmol/L	0--4.13	
高密度脂蛋白(HDL)	1.09	mmol/L	0.77--1.55	

**\*小结：**

甘油三脂(TG)偏高(2.36 mmol/L)

操作员：王小雪 检查日期:2023-12-07 检查医生:陈建国

**肝功能三项**

项目名称	检查结果	单位	参考值	提示
γ-谷氨酰转肽酶(GGT)	14.0	U/L	7--45	
丙氨酸氨基转移酶(ALT)	17.00	U/L	7--40	
门冬氨酸氨基转移酶(AST)	26.00	U/L	13--35	
谷草比谷丙	1.53		0.4--2.5	

**\*小结：**

未见异常

操作员：王小雪 检查日期:2023-12-07 检查医生:陈建国

# 大同现代医学检验实验室

## 液基薄层细胞学图文报告

ID: 2023093035

病理号: 088767

姓名: 王文秀

性别: 女

年龄: 40岁

送检科室:

电话号码: 13643628002

床号:

病历号:

体检号: 2112150555

送检医院: 大同瑞慈康复体检

送检日期: 2023-12-07

末次月经:

送检医生:

采样日期:

报告日期: 2023-12-07

标本满意度: 满意

细胞量: >45%

红细胞:

经期样本:

颈管细胞:

化生细胞:

鳞状细胞:

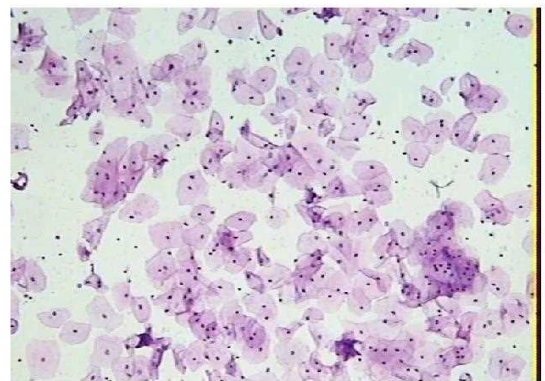
宫颈柱状细胞:

未见上皮内病变/恶性细胞:

正常范围内:

良性反应性改变:

- 炎症: 
  - 轻度:
  - 中度:
  - 重度:
- 放疗:
- 妊娠:
- 萎缩性:
- 宫内避孕器:
- 其他:



病原体: 滴虫感染:  念珠菌感染:  细菌感染:

提示 HPV 感染:  疱疹病毒感染:

鳞状上皮细胞分析:

非典型鳞状细胞:

- 倾向上皮内瘤变:
- 倾向良性反应性改变:
- 不能明确意义(ASC-US):
- 不排除高度病变(ASC-H):

上皮内低度病变:  鳞癌:

上皮内高度病变:

- CIN2:
- CIN3:

腺上皮细胞分析:

非典型腺细胞:

- 宫内膜:
- 来源不明:

非典型腺细胞(宫颈管):

- 倾向原位腺癌:
- 不能明确意义:
- 倾向良性反应性改变:

腺癌:

- 宫颈管:
- 宫内膜:
- 其它:

炎细胞:

- 轻度:
- 中度:
- 重度:

可疑腺癌:

诊断意见: 未见上皮内病变或恶性细胞 (NILM)。

建议:

报告医师: 张荣生

地址: 大同市魏都大道 79 号, 本报告医师签字后有效  
咨询: 0352-2830587 4006-122-995

妇科细胞学是筛查项目, 出于技术原因, 可能会有假阴性结果, 本检测仅对来样负责, 如果对结果有疑义, 请在收到报告 7 天内与我们联系。

大同瑞慈康复医院 12导联心电图报告

王文秀 女 40岁

体检号:365936

病床号:

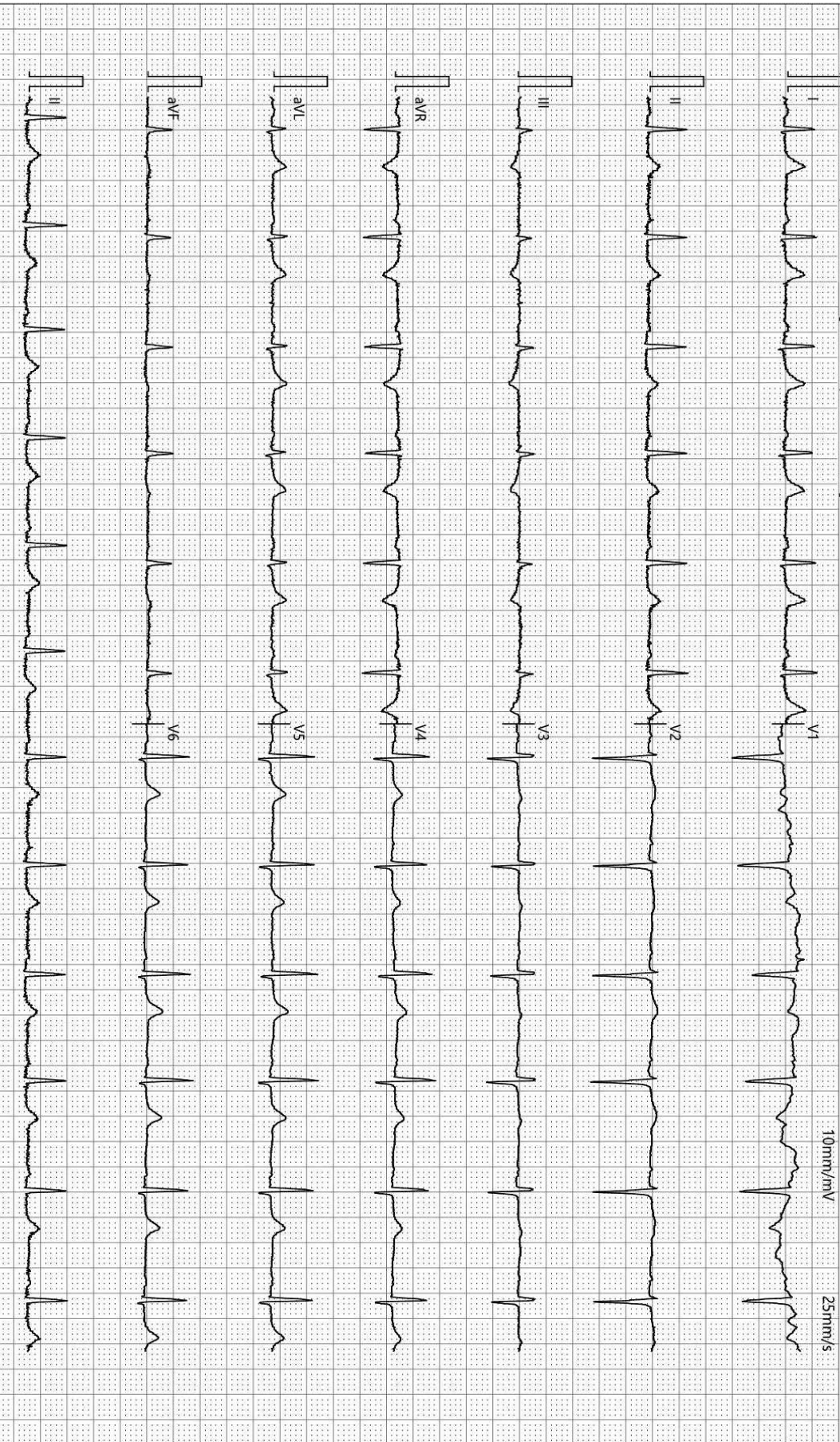
诊断结果:

- 1.窦性心律
- 2.正常心电图

诊断医生:

曹志 陶志峰

HR	: 70bpm	[60 ~ 100bpm]
P	: 102ms	[0 ~ 110ms]
PR	: 168ms	[120 ~ 200ms]
QRS	: 76ms	[60 ~ 100ms]
QT/QTc	: 406/438ms	[320 ~ 440/0 ~ 460ms]
P/QRS/T	: 3/51/4deg.	[0 ~ 75/-30 ~ 90/0 ~ 75deg]
RV5/SV1	: 0.843/0.877mV	[0.0 ~ 2.5/0.0 ~ 2.0mV]



检查时间:2023-12-07 09:12:47

诊断时间:2023-12-07 09:48:43

SEMIP V1.90

仅供临床参考

## 双源 CT 诊断图文报告

流水号: 2112150555

影像号: CT20231207057

姓名: 王文秀

年龄: 40 岁

性别: 女

检查设备: 西门子量子双源 CT

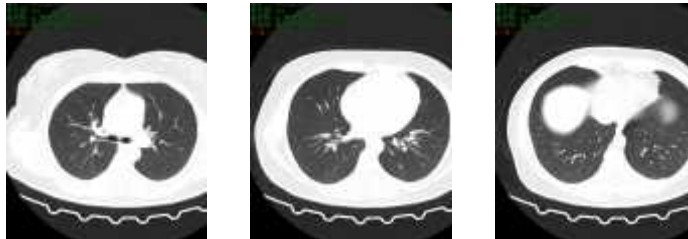体检号: 365936

申请医院: 本院

体检科室: 体检科

检查部位: CT 检查

经典图像:



影像所见:

胸廓对称, 骨性肋骨完整, 胸壁软组织结构良好, 两肺支气管血管纹理走行分布良好, 支气管束结构清晰, 双肺通气良好。肺门结构未见异常。纵隔无偏移, 段以上支气管通畅。心影及大血管形态结构正常, 纵隔内未见肿大淋巴结。胸膜未见异常。

影像诊断:

胸部未见明显异常

报告医师: 剧艳军

检查日期: 2023-12-07

审核医师: 剧艳军

报告日期: 2023-12-07

## 超声诊断图文报告

流水号: 2112150555

影像号: 1476272

姓名: 王文秀

年龄: 40 岁

性别: 女

检查设备: Vivid E95

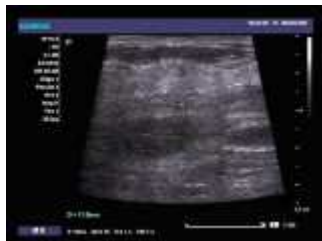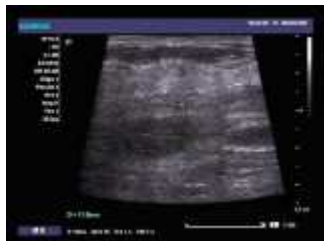体检号: 365936

申请医院: 本院

体检科室: 体检科

检查部位: 乳腺彩超

经典图像:



影像所见:

双侧乳腺腺体层次清晰, 右乳腺体厚 1.1cm, 左乳腺体厚 1.0cm, 乳导管未见扩张, 未见明显占位性病变, CDFI: 未见异常血流信号。

双侧腋下未见明显肿大淋巴结。

影像诊断:

双侧乳腺未见明显异常

报告医师: 李菊蓉

检查日期: 2023-12-07

审核医师: 李菊蓉

报告日期: 2023-12-07

## 超声诊断图文报告

流水号: 2112150555

影像号: 1476274

姓名: 王文秀

年龄: 40 岁

性别: 女

检查设备: Vivid E95

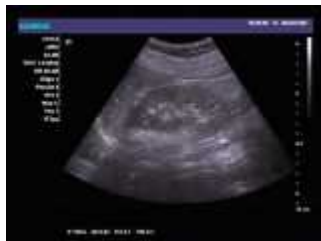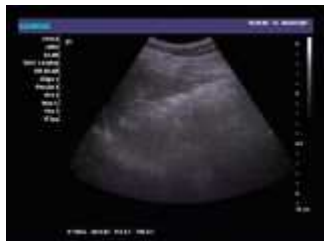体检号: 365936

申请医院: 本院

体检科室: 体检科

检查部位: 全腹彩超

经典图像:



影像所见:

肝脏大小形态正常, 包膜光滑完整, 实质回声细腻增强, 肝肾对比明显, 肝内管道系统走行尚清晰, 门静脉及肝内胆管不扩张。

胆囊大小形态正常, 壁不厚、光滑, 囊内透声好, 肝外胆管不扩张。

胰腺大小形态正常, 实质回声均匀, 主胰管不扩张。

脾脏大小形态正常, 实质回声均匀, 脾门静脉不宽。

双肾大小形态正常, 皮髓质分界清晰, 集合系统未见分离, 双侧输尿管未见扩张。

膀胱未充盈。

影像诊断:

轻度脂肪肝

报告医师: 李菊蓉

检查日期: 2023-12-07

审核医师: 李菊蓉

报告日期: 2023-12-07